

피부 병변은 닭 마렉병 진단에 결정적 단서를 제공한다

조경오 · 박남용

전남대학교 수의과대학 수의병리학교실

요 약

닭의 전신장기에 림프종 발생이 특징인 마렉병(Marek's disease; MD)은 림프구성 백혈병(Lymphoid leukosis; LL)과 병리학적 소견이 매우 유사하여 감별이 요구된다. 마렉병 바이러스(Marek's disease virus; MDV)는 질병초기에서 후기에 이르기까지 모낭상피세포에 세포용해성 감염을 지속적으로 일으킨다. 세포용해성 감염이 있는 모낭상피세포는 변성내지 괴사되어 있고 핵내봉입체가 관찰된다. 또한 세포용해성 감염이 있는 모낭상피세포 바로 밑의 진피와 깃털 수질(feather pulp)내의 혈관주위에 림프구 침윤이 관찰된다. 이러한 피부 병변은 MD의 특징적인 병변들로서 LL과 감별할 수 있는 결정적인 단서이다. 본 고에서는 MD에 관한 전반적인 것과 특히 MD 진단을 위한 피부병변의 유용성에 대해서 자세히 논하고자 한다.

양계산업에 문제를 야기하고 있는 림프구 증식성 종양은 크게 마렉병(Marek's disease; MD)과 백혈병(Lymphoid leukosis; LL)이 있다. 이들 질환의 원인체들이 분리되기 전까지는 이들 질병들은 발병부위에 따라 질병명을 붙였다. 즉, 내부장기나 근육에 발생한 것은 visceral lymphomatosis, 피부에 발생한 것은 skin leukosis, 말초신경의 병변은 polyneuritis, neuritis, neurolymphomatosis gallinarum, range paralysis로 불리었다. 또한 눈에 발생한 것은 blindness, gray eye, iritis, uveitis, ocular lymphomatosis라고 불리었다. 1961년에 Biggs는 이러한 림프구 증식성 질병을 마렉병과 백혈병으로 분류하자는 제안을 하였고, 드디어 1960년대 중반에 림프구 증식성 병변 중의 일부에서 herpesvirus가 분리되어서 Biggs가 제안한 병명인 마렉병을 본격적으로 사용하게 되었다.

MD는 마렉병 바이러스(Marek's disease virus; MDV)가 원인체로서 닭에 전염성이 강한 염색성에서 종양성의 병변을 내부장기, 피부, 근육, 안구, 중추신경계, 말초신경계 등에 일으킨다. MDV는 림프종을 유발하기 때문에 처음에는 사람에서 림프종을 유발하는 Epstein-Bar 바이러스와 관련이 있을 것으로 생각되어 gamma-herpesvirus로 분류되었지만, MDV의 계놈 구조와 세포배양에서 빠르게 성장한다는 점 때문에

지금은 alpha-herpesvirus로 재분류 되었다. MDV는 바이러스 중화시험과 한천 겔 침강법에 의해서 3개의 혈청형으로 분류된다. 혈청형 1은 종양원성 바이러스와 종양원성 바이러스의 계대배양에 의한 약독주가 있다. 혈청형 2는 자연적으로 발생하는 비종양원성 닭의 MDV이고, 혈청형 3은 비종양원성 칠면조 herpesvirus (HVT)이다.

림프종을 유발하는 MDV 감염은 4개의 과정, 즉 초기 세포용해성 감염, 잠복감염, 후기 세포용해성 감염, 마지막으로 종양화로 나눌 수 있다. 감염의 경로를 보면, 흡입된 MDV는 폐의 대식세포에 감염한 후 전신 장기로 MDV를 전파시킨다. 특히, 흉선, F낭, 비장 등의 림프구에 초기 세포용해성 감염을 일으키는데, B 림프구가 주로 감염된다. 세포용해성 감염을 방어하기 위해 물려든 T 림프구가 활성화가 되면, T 세포도 감염되게 된다. 잠복감염은 여러 가지 사이토카인 등을 포함한 면역반응에 의해서 일어나며, 이 때 잠복감염된 세포는 특히 혈중의 T 세포라고 한다. 혈중 MDV 감염세포는 피부 모낭상피세포, 신장 등 상피세포 유래의 조직에 MDV를 전파 시켜서 이들 조직에서 후기 세포용해성 감염이 일어나게 한다. 후기 세포용해성 감염을 유발하는 것은 이러한 MDV가 감염된 혈중 림프구라는 증거는 혈중의 세포 외에는 감염성 바이러스가 없기 때문이다. 후기 세포용해성 감염이 있는 후 육안적 혹은 현미경적으로 검출이 가능한 림프종이 여러 장기에서 관찰된다.

MDV가 감염되면 병변 발생부위에 따라서 다양한 임상증상이 발생한다. 즉 내부장기에 병변이 있을 경우는 침윤, 체중감소, 산란율 저하 등이 발생하며, 신경계는 발생부위별 신경증상이 일어난다. 이러한 장기나 조직에서는 육안적으로 백색에서 회백색의 종양성 병변이 관찰된다. 말초신경에 병변이 발생한 경우에는 특히 좌골신경 및 신경총에서 호발하는데, 이들 조직은 편측성 혹은 양측성으로 종창 되어 있다. 안구는 간혹 육안적으로 식별이 가능한 홍채 퇴색 및 증식 병변이 관찰된다. 피부형 MD는 특히 육용계에서 문제가 되고 있으며, 산란계의 내장형 MD가 발생한 경우에도 피부를 자세히 살펴보면 피부형 MD를 간혹 관찰할 수 있다. 피부형 MD는 모낭주위에 원형의 결절형태로 발생하는데, 이들 병변이 커지면 바로 옆의 병변과 융합 되어 큰 결절을 형성하기

도 한다.

병리조직학적으로 어느 장기나 조직에서 공통적으로 관찰되는 초기 염증성 MD 병변은 주로 소형 림프구가 그리고 후기 종양성 MD 병변은 다양한 크기의 림프구로 구성된 것이 특징이다. 그 외에 장기나 조직에 따라서 침윤된 림프구에 의한 부수적인 병변이 다를 수 있다. 즉 말초신경에서는 탈수초(demyelination)와 부종이 있으며, 내부장기에서는 주위 실질조직의 괴사나 변성도 관찰된다. 한편 야외에서 발생한 MD 내부 장기 병변은 대부분 종양성 병변으로 침윤된 세포들은 다양한 크기의 림프구이다. 하지만 산란계 성계에서 발생한 경우에는 침윤한 림프구가 대형인 경우가 간혹 있어서 LL과의 감별이 어렵다.

MD 진단은 여러 가지 방법에 의해서 할 수 있다. 먼저 병리조직학적 방법에 대해서 살펴보자. 이 방법은 신속·간단하여서 가장 폭 넓게 사용되고 있는 방법이다. MD와 감별해야 할 것은 LL인데, MD 병변은 병리조직학적으로 다양한 크기의 림프구에 의해서 구성된 반면에 LL 병변은 대형 림프구세포에 의해서 구성되어 있어서 감별할 수 있다. 하지만, 산란계 성계에서 발생한 MD 림프종은 간혹 대형 림프구로 구성되어 있어서 LL로 오진 될 수 있다. 이러한 경우, 피부병변이 이들 질환을 감별하는데 유용하게 사용될 수 있다. 즉 MDV는 감염초기부터 종양이 발생한 감염 후기에 이르기까지 지속적으로 모낭상피세포에서 세포용해성 감염을 하기 때문이다. 세포용해성 감염이 있는 상피세포는 종창되어 있고, 핵내 봉입체를 가지고 있다. 또한 모낭상피세포 주위의 진피와 깃털 수질(feather pulp) 내에서는 림프구가 침윤되어 있다. 이러한 병변은 오직 MD에서만 관찰되는 특징적인 병변이다. 그 외에 병리학적으로 감별에 사용하는 것은 여러 가지 항체를 이용한 면역염색기법이 있다. B 림프구성 종양인 LL과 달리 MD 종양성 병변은 주로 CD3+CD4+CD8- T 세포에 의해서 구성되어 있고, 이들 림프구는 활성화 되어 있다. 따라서 T 세포 검출 항체(항 CD3 혹은 CD4 항체)나 활성화된 T 세포를 검출하는 항체(MATSA; MD tumor-associated surface antigen)를 사용하면 MD를 진단할 수 있다. 하지만 이들 방법은 시간이 많이 걸리고 복잡하며 고가의 시약을 사용하여야 하는 단점이 있다.

최근에는 *meq*라는 유전자가 MDV 혈청형 1에 속하는 바이러스에서만 그 염기서열이 확인되었으며, 특히 자연발생 종양뿐만 아니라 모든 MD 종양 세포주에서도 관찰되어 바

이러스성 종양유전자로 간주되고 있다. 특히, 이 유전자의 번역산물인 종양 단백질은 핵 내 조절 단백질인 Jun/Fos 종양 단백질과 밀접한 관련을 가지고 있는 basic-leucine zipper domain을 N-terminal part에 가지고 있어서 이 유전자가 종양원성이라고 생각하게 한다. 따라서 *meq* 유전자 부위를 증폭할 수 있는 primer를 제작하여 PCR을 수행하면 혈청형 1 MDV에 의한 종양인지 확인할 수 있을 것이다. 하지만 문제는 혈청형 1중에서 종양을 거의 유발하지 않는 약독주인 CVI988 주에서도 *meq* 유전자가 존재하기 때문에 감별에 어렵다. 특징적으로 132 base pair 반복 서열이 혈청형 1 MDV 게놈 내의 internal repeat long 부위에서만 관찰되는데, 이 반복서열은 약독주에서만 있으며 강독주에서는 반복의 횟수가 적다고 한다. 따라서 이 부위를 PCR로 증폭시키면 MDV 혈청형 1 중에서도 약독주인지 강독주인지 감별할 수 있다.

이 외에 MD를 진단하기 위해서는 바이러스의 분리, 분리 바이러스의 접종실험, MDV 항원 검출, MDV에 대한 항체 검출 등이 있으나, 수행하는데 있어서 많은 시간과 특별한 기술 및 장비가 필요하여 실제로는 진단보다는 학문적인 연구에 많이 사용되고 있다.

MD는 1960년대 중반까지 전 세계적으로 양계산업에 막대한 경제적 피해를 야기한 중요한 질병이었다. 따라서 1960년대 후반에 MDV의 분리에 의해서 백신 개발이 시도되었다. 1960년 후반부터 70년대 초반까지는 혈청형 1 MDV 약독주를 백신으로 사용하였으나, 70년대 초반에 칠면조에서 분리한 MDV 혈청형 3인 HVT (herpesvirus of turkey)가 전 세계적으로 사용되게 되었다. 하지만, HVT 백신에 의해서 방어할 수 없는 새로운 강독주가 출현하게 되어서, MDV 혈청형 2인 SB-1과 HVT의 혼합백신을 사용하게 되었다. 최근에는 이러한 혼합백신에 의해서도 방어할 수 없는 새로운 강독주 즉 very virulent plus MDV (vv+MDV) strain이 분리되어 결국에는 MDV 혈청형 1 중에서 약독주인 CVI988주까지 백신에 응용하게 되었다. 일반적으로 야외에서 발생하고 있는 MD는 지금까지 대부분 강독주(virulent) 내지 대강독주(very virulent)로서 이러한 MDV 주들은 SB-1과 HVT의 혼합백신에 의해서 방어할 수 있다. 하지만 혈청형 1인 CVI988뿐만 아니라 SB-1은 생독으로 사용되고 있으며 이들은 닭에 면역력을 떨어뜨려 콕시듐의 감염 등 2차 감염을 용이하게 하는 단점도 있음을 주의해야 한다.

• 한국수의병리학회 홈페이지 (<http://vetpathology.or.kr>)에서 동영상으로 설명을 들을 수 있습니다.

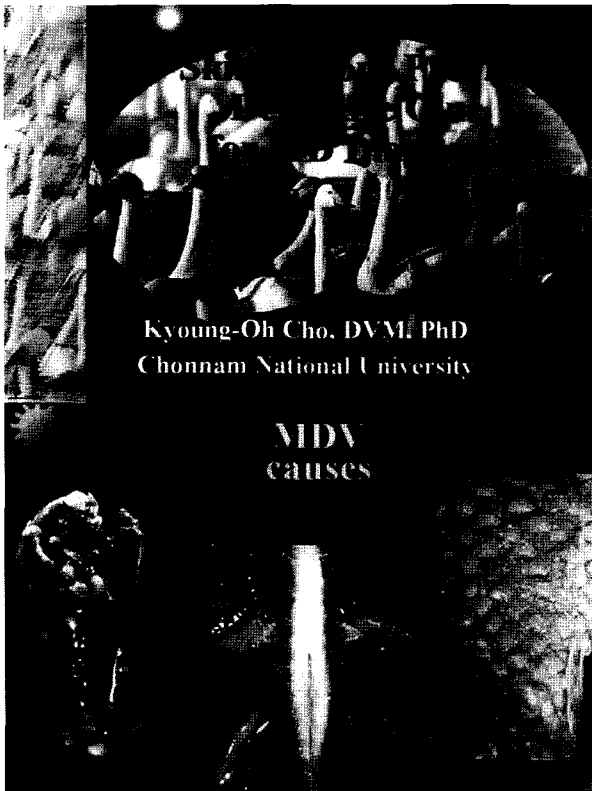


그림 1, 2

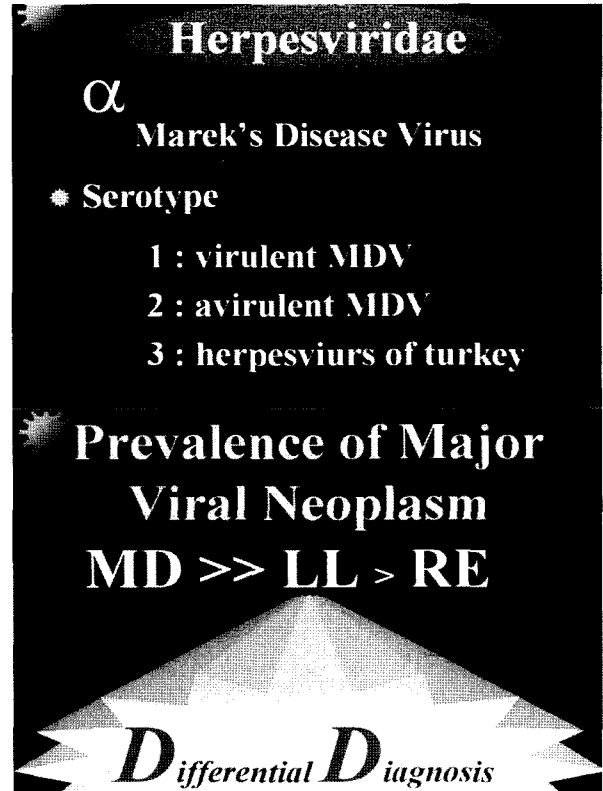


그림 3, 4

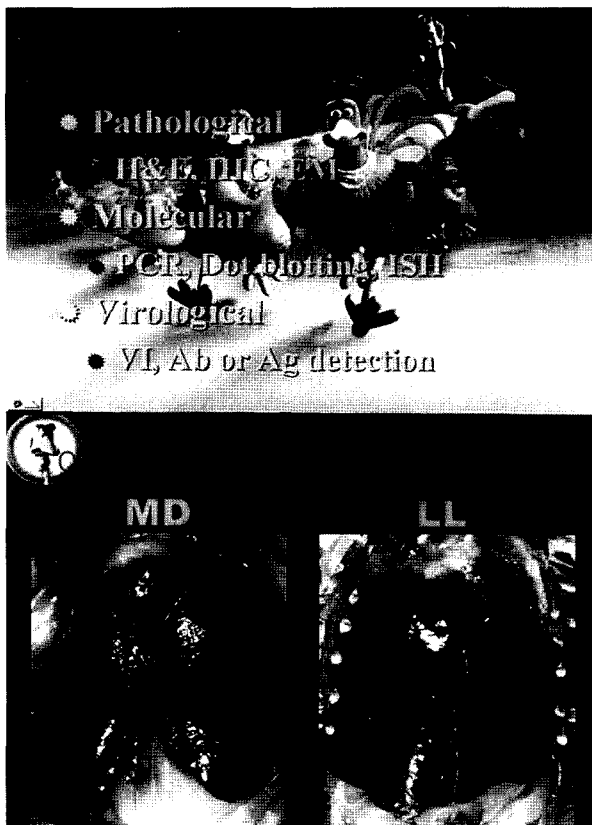

그림 5, 6

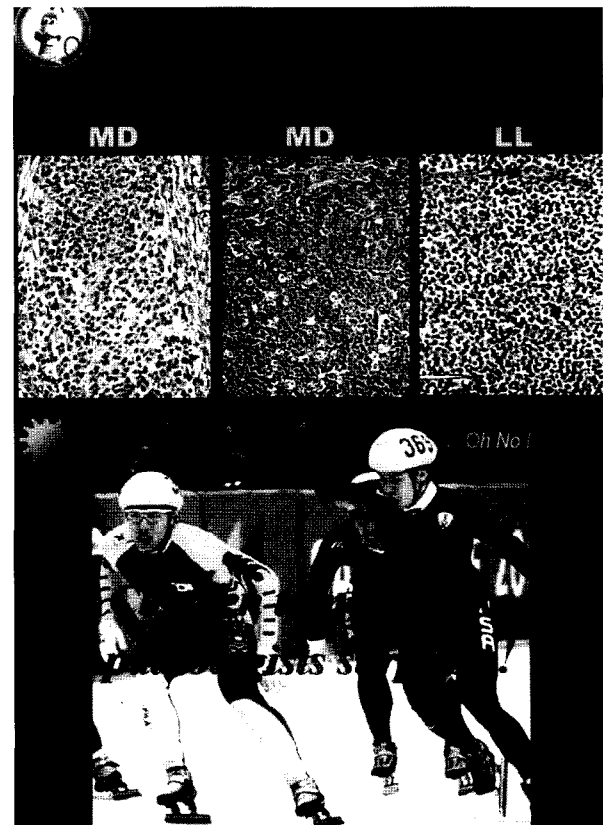


그림 7, 8

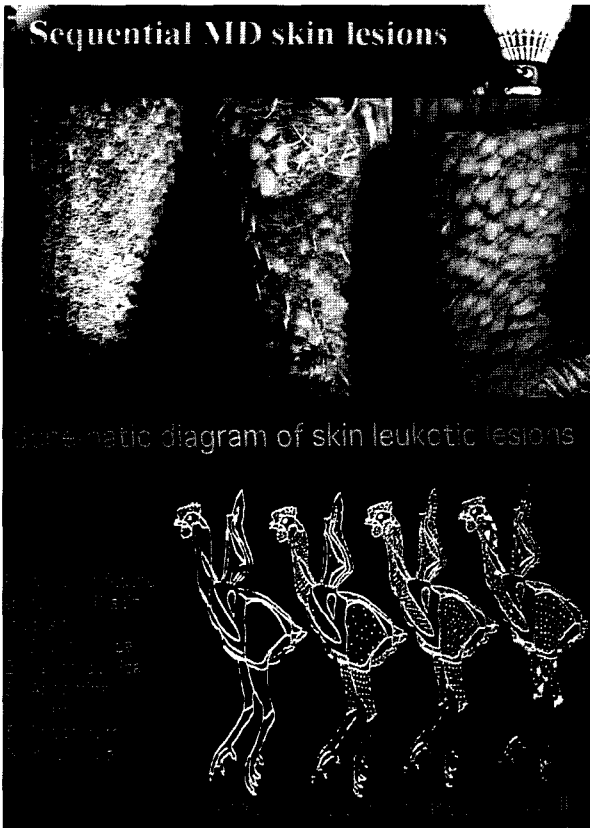


그림9, 10



그림11, 12

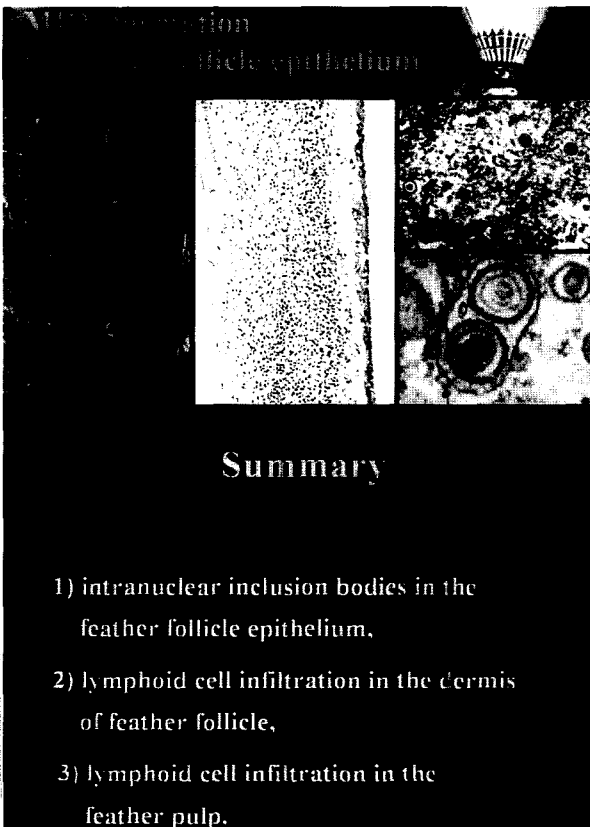


그림13, 14

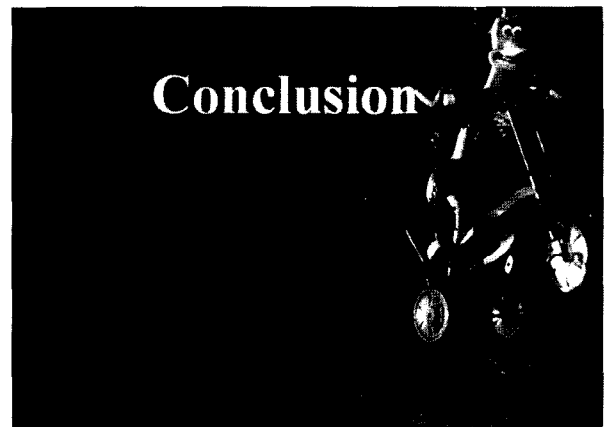


그림15