

돼지 파스튜렐라성 폐렴(Pneumonic Pasteurellosis)

채 찬 희

서울대학교 수의과대학

동 물

돼지, 80일령

폐포강에 침윤된 염증세포는 핵이엽인 호중구로 구성되어 있고 간혹 대식세포도 관찰된다. 기관지 내강에 침윤된 염증세포는 호중구로만 구성되어 있다.

부검소견

폐장의 상단하방(cranioventral)부위에서 경화소(consolidation)이 관찰되었다.

진 단

Bronchopneumonia, acute, severe, suppurative

조직소견

폐장의 폐포강(alveolar space)와 기관지 내강에 염증세포의 침윤이 관찰되었다.

원인체

Pasteurella multocida

• 한국수의병리학회 홈페이지(<http://vetpathology.or.kr>)에서 동영상으로 설명을 들을 수 있습니다.

**PNEUMONIC
PASTEURELLOSIS**



채찬희 교수
서울대학교 수의과대학

**PNEUMONIC
PASTEURELLOSIS**

- -Nontoxigenic
- secondary pathogen

그림1, 2

PREVALENCE OF *P. multocida*


	A	D	Untypable
	26	2	2
		7	19
Sum	200	9	21

PATHOLOGY

- Gross lesion
 -
- Histopathological lesion
 - Bronchopneumonia
 -

그림3, 4

**PNEUMONIC
PASTEURELLOSIS**



**PNEUMONIC
PASTEURELLOSIS**


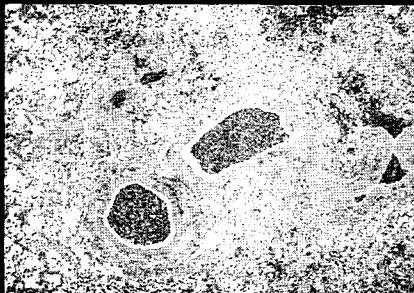


그림5, 6

**PNEUMONIC
PASTEURELLOSIS**



**PNEUMONIC
PASTEURELLOSIS**




그림7, 8

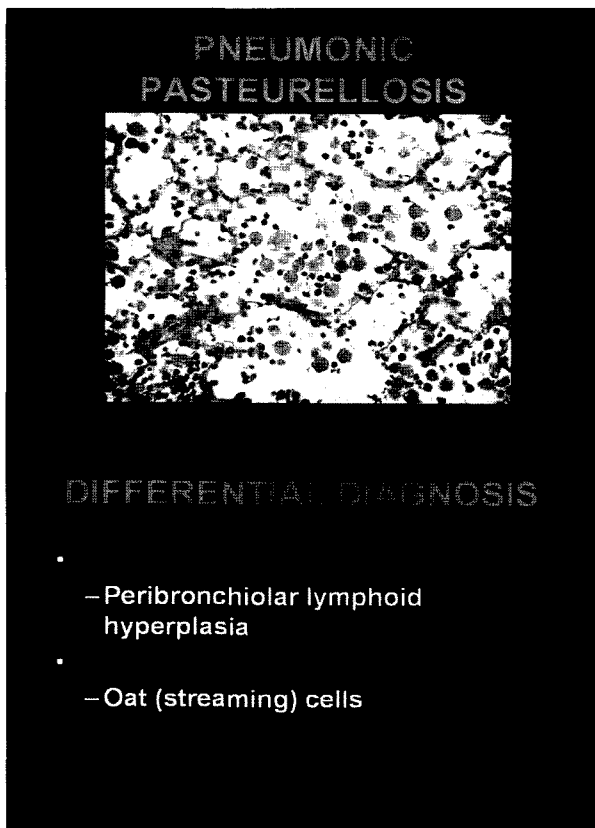


그림9, 10

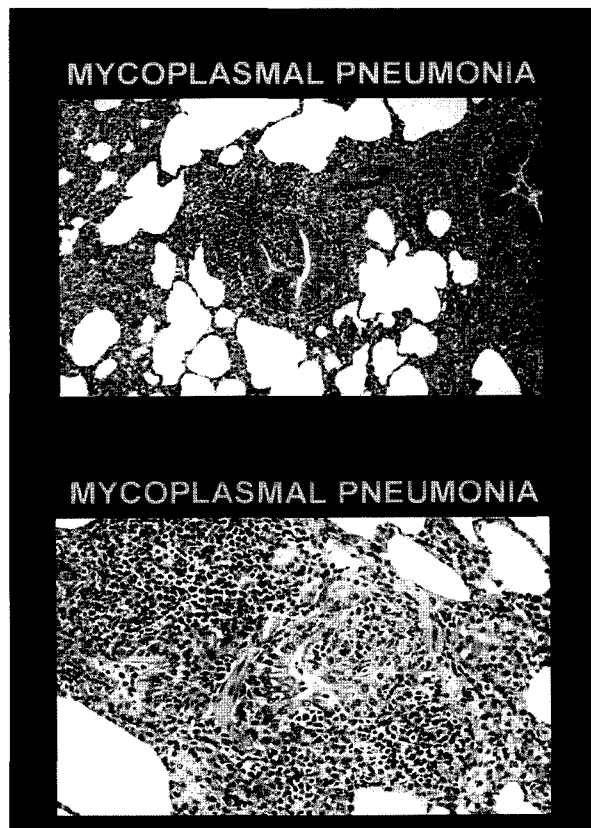


그림11, 12

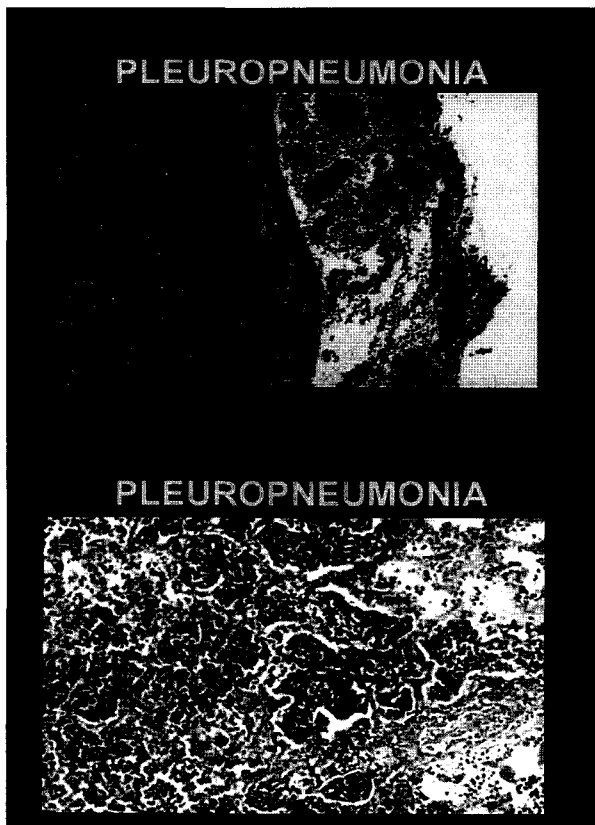


그림13, 14

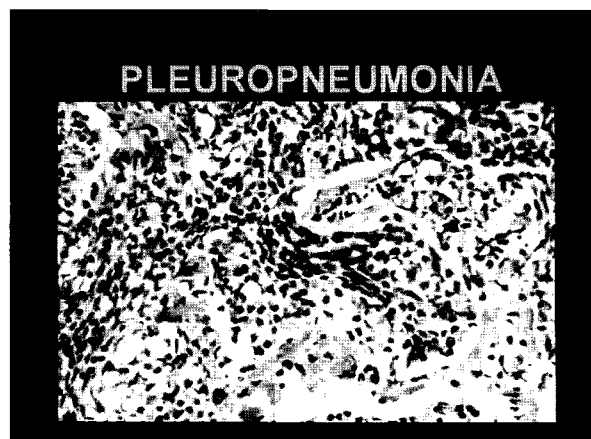


그림15