

상대정맥 전장을 포함한 종격동 해면상 혈관종 - 1 례 보고 -

허 진*

=Abstract=

Mediastinal Cavernous Hemangioma Involving Whole SVC

-A case report-

Hur Jin, M.D.*

Cavernous hemangioma in mediastinum is a rare tumor. A 13 year old girl was referred because of abnormal mediastinal shadow in simple chest X-ray. Chest CT scan revealed a somewhat inhomogenous cystic lesion around the whole length of SVC. Surgical excision was done through the right posterolateral thoracotomy. The pathology was confirmed as cavernous hemangioma.

(Korean J Thorac Cardiovasc Surg 2002;35:626-9)

Key words : 1. Hemangioma
2. Mediastinum neoplasm
3. Vena Cava, Superior

증 례

환자는 13세 여아로 나이에 비해 발육이 부진한 상태였으며 상기도 감염으로 지방의원에서 흉부 단순 x-ray 검사 후 (Fig. 1) 비정상적인 상부 종격동 확장 소견을 보여 본원으로 전원되었다. 다소 외소한 체격이외는 혈액검사상, 과거력상 특이 소견은 없었다. Chest CT 소견상(Fig. 2, Fig. 3) 우측 상부 종격동에 상대정맥 전길이에 걸쳐 낭성구조가 존재하고 앞쪽으로 상대정맥을 둘러싸면서 주로 상대정맥과 기관사이 위치하고 위로는 thoracic inlet으로 연결되었다. 주위 조직 특히 상대정맥의 압박 소견은 없었다. 낭성구조의 내부는 조금 inhomogenous한 양상을 보였다. 저자는 기관지 낭종의 인상을 가지고 우측개흉술을 시행하였다. 흉강내 유착은 없었으

며 일견에 얇은 막하에 실지렁이를 한주먹 부어 놓은 듯한 인상이었다. 횡격막 신경은 종괴의 앞쪽부위를 지나가는 듯 보였고 아래로는 기관 분지까지 분포하고 우측 미주 신경이 종괴를 통과하였다. 정상 조직과의 경계가 불명확하여 박리 시 많은 출혈과 완전절제의 가능성을 의심하게 하였다. 수술은 횡격막 신경을 앞으로 두고 박리하여 신경과 상대정맥이 상하지 않게 절제해 thoracic inlet 까지 올라가서 경부 기저부에서 종괴조직을 견인하면서 결찰 후 절제하였고 brachial plexus의 견인손상이 없게 주의하였다. 아래에는 기관 분지에서 박리하고 기정맥은 결찰 절단하고 기관 분지 부위에서 미주 신경도 절단하였다. 박리 중 serosanguinous 한 액체가 조금씩 배출되었고 상대정맥과의 교통은 없었다. 환자는 술 후 특이 소견 없이 회복하여 퇴원하였고 절제된 조직은 다양한

*안동병원 흉부외과

Department of Thoracic Surgery, Andong General Hospital

논문접수일 : 2002년 4월 10일 심사통과일 : 2002년 7월 25일

책임저자 : 허 진(760-010) 경북 안동시 용상동 1592-31, 안동병원 흉부외과. (Tel) 054-820-1123, (Fax) 054-821-1165

E-mail : cshurjin@simmani.com

본 논문의 저작권 및 전자매체의 지적소유권은 대한흉부외과학회에 있다.

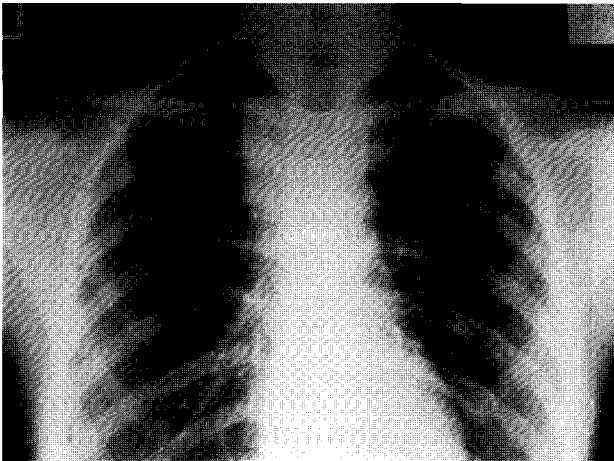


Fig. 1. Preoperative chest x-ray

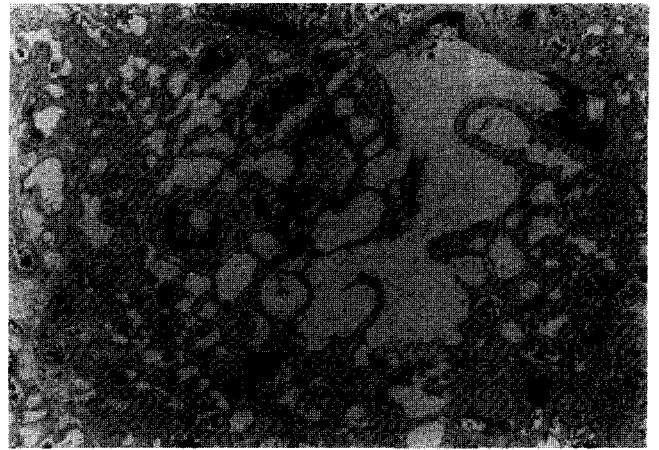


Fig. 4. Microscopic finding

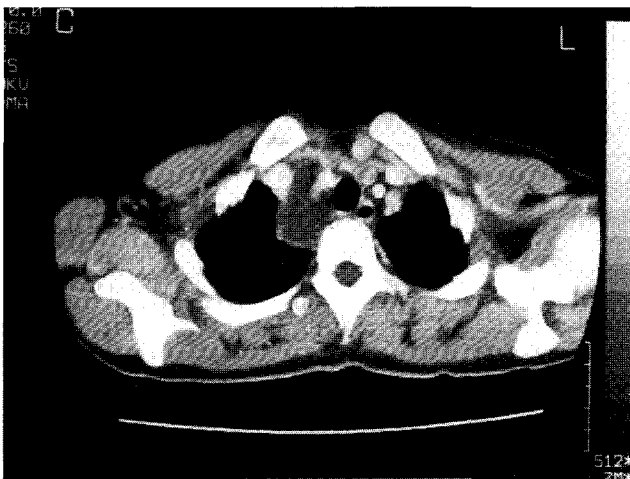


Fig. 2. Preoperative chest CT scan 1

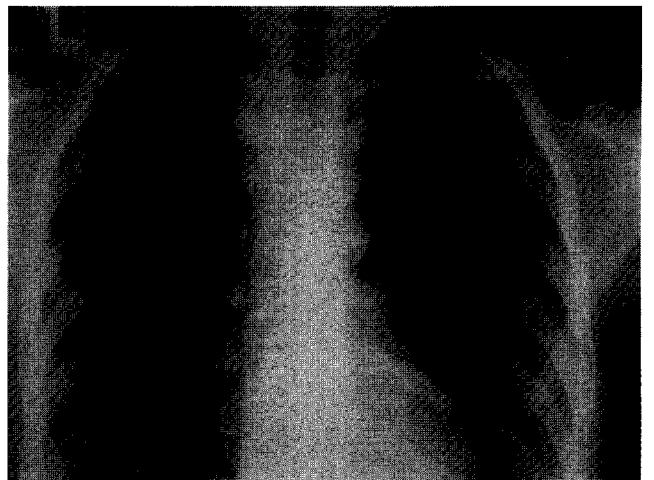


Fig. 5. Postoperative 6 months chest x-ray

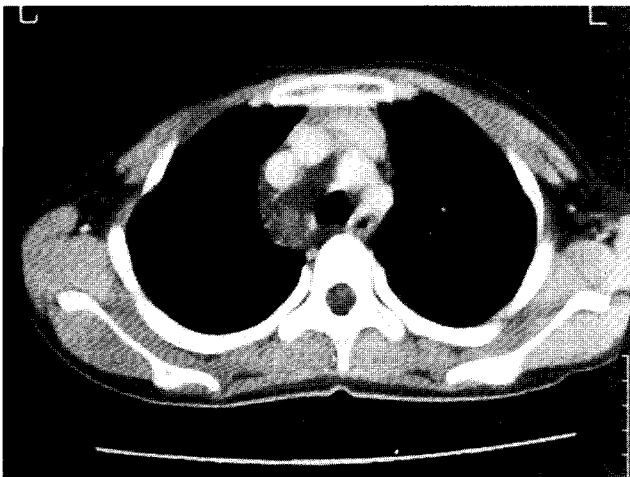

Fig. 3. Preoperative chest CT scan 2

양의 혈액성분으로 채워진 다양한 크기의 확장된 혈관으로 구성된 해면상 혈관종으로(Fig. 4) 판명되었다. 환자는 술 후 수개월(Fig. 5) 추적동안 재발의 소견이 없었으며 최근 술 후 6년째 소화기 증상으로 진료 중(Fig. 6) 추적 검사한 CT scan 에도(Fig.7) 뚜렷한 종괴의 재발 소견은 보이지 않았다.

고 찰

종격동의 혈관종은 드문 질환으로 국내에서는 한영숙¹⁾ 등이 최초로 보고하였고, 그외 김동원²⁾ 등이, 맹대현³⁾ 등이 각각 1례를 보고하였다. 본 증례를 포함한 모든 례가 전종격동에 위치하였고 문헌에서도 후종격동에 발생한 증례는 매우

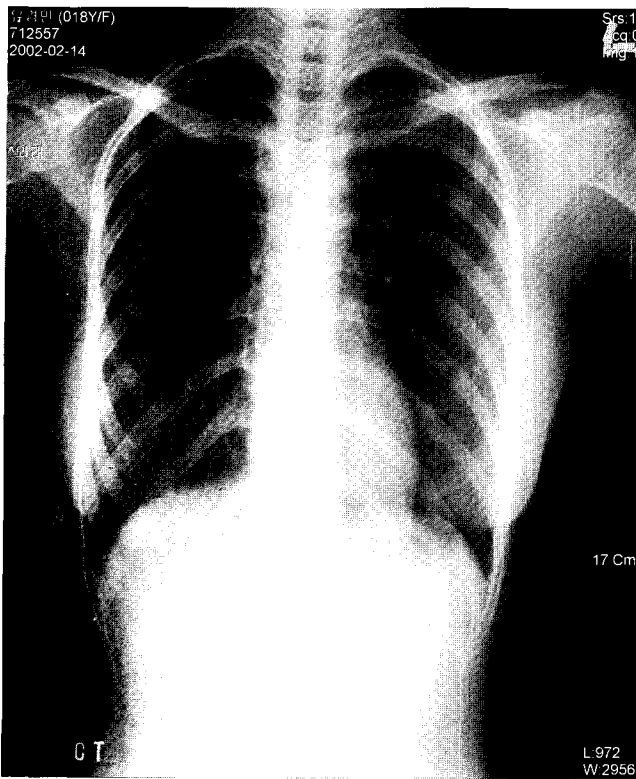

Fig. 6. Postoperative 6 years chest x-ray

희귀한 것으로 보고하고 있다⁴⁾. Baker⁵⁾ 등의 보고에 의하면 70례의 종격동 혈관종 중에 해면상 혈관종이 30%를 차지하였고 가장 많은 빈도를 차지하였다. 조직학적 양상은 다양한 크기의 확장된 혈관과 그 속을 채우는 혈액 성분은 볼 수 있다. 해면상 혈관종은 특이증상이 없고 발생부위와 모양, 인접 장기와의 상태에 따라 여러 임상 모양으로 나타날 수 있어 술전 진단이 어려우며 개흉술 후에야 진단되는 경우가 많다⁵⁾. 본례에서도 저자는 술 전에 기관지낭종으로 생각하였다. 진단은 simple x-ray와 CT scan으로 종괴를 확인하고 주위 장기들과의 관계를 확인하는 것이 진단과 수술적 치료에 도움을 준다. 10% 정도에서 정맥결석을 확인할 수 있다고 하나 특이성이 없고 본례에서도 보이지 않았다. 위치에 따라 흉선종, 기형종, 신경종, 낭종, enteric cyst 등과 감별해야 하며⁶⁾ 치료는 외과적 절제이며 가능한 완전절제가 좋으며 조직특성이나 주위장기구조상 불완전한 절제가 될 수도 있으나 남아있는 조직에서 재발하거나 이차적 변성을 보이는 증거는 없다고 한다.

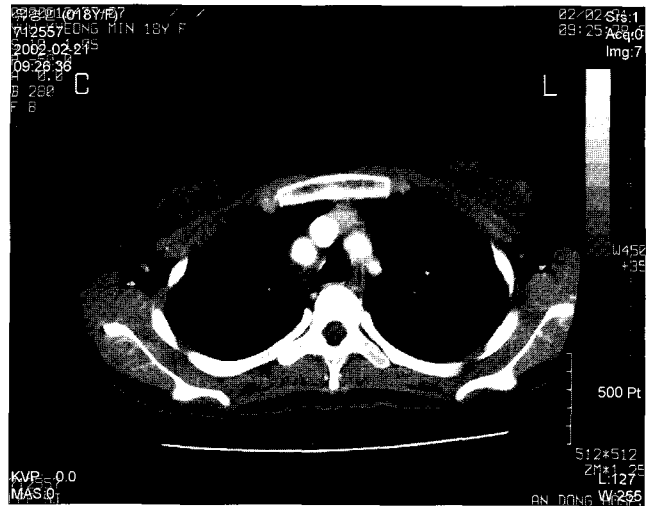


Fig. 7. Postoperative 6 years CT scan

Cohen⁷⁾ 등도 무리한 광범위절제는 권장하지 않는다고 하였다. 본례에서도 thoracic inlet, 상대정맥, 횡격막 신경 주위로 일부 조직이 남아 있으나 술 후 6개월, 6년 뒤 추적 x-ray 검사에서 재발의 소견이 없어 일부조직의 잔존이 술후 문제가 없다는 것을 보여 주었다.

본 저자는 13세된 여아에서 우연히 발견된 전종격동 종양을 발견, 수술하여 해면상 혈관종으로 판명되었기에 문헌고찰과 함께 보고하는 바이다.

참고 문헌

1. 한영숙, 김세화, 이홍균. 종격동 해면상 혈관종. 대흉외지 1978;11:108-11.
2. 김동원, 이재영, 배철영 등. 상대정맥에 발생한 해면상 혈관종. 대흉외지 1998;31:69-72.
3. 맹대현, 윤영남, 정경영, 백효채. 전종격동에 발생한 거대 해면상 혈관종. 대흉외지 2002;35:82-5.
4. David JM, Mark GJ, Green R. Benign blood vascular tumors of the mediastinum. Radiology 1978;126:581-7
5. Baker JM. Unusual vascular tumors of the mediastinum. Ann Thorac Surg 1967;3:358-62.
6. Feinberg SB. Posterior Mediastinal hemangioma. Radiology 1957;48:90-3.
7. Cohen AJ, Sbasching RJ, Hochholzer L, Lough FC, Albus RA. Mediastinal hemangiomas. Ann Thorac Surg 1987;43:656-9.

=국문초록=

해면상 혈관종은 종격동에 발생한 혈관종중 가장 많은 형태로 주로 전종격동에 발생하고 그 빈도가 매우 드물다. 환자는 13세된 여아로 우연히 발견된 종격동 종괴로 수술적 절제를 하여 해면상 혈관종으로 판명되었다. 술후 추적한 x-ray 검사상 재발의 소견이 없으며 수술적치료시 너무 광범위한 무리한 박리와 절제는 필요하지 않을 것으로 보인다.

- 중심 단어 : 1. 혈관종
2. 종격동종양
3. 상대정맥