

Helicobacter heilmannii 균 감염이 확인된 개에서의 위장염 발생 증례

황철용 · 윤화영¹ · 한홍율

서울대학교 수의과대학

Gastritis in a Dog Infected with *Helicobacter heilmannii*

Cheol-Yong Hwang¹, Hwa-Young Youn and Hong-Ryul Han

College of Veterinary Medicine, Seoul National University

Abstract : A 3-year-old intact female korean pungsan dog showing chronic intermittent vomiting and anorexia was admitted to The Veterinary Medical Teaching Hospital of Seoul National University. The patient had been received antiemetics, antacids or proton pump inhibitor for these symptoms but had not been recovered yet. All results of physical examination, complete blood count, serum chemical analysis, fecal test and radiography were normal. Gastric endoscopic examination was also performed and gastritis with hemorrhage on near antrum region was detected. In PCR assay of bioptic gastric tissues for detecting *Helicobacter* species infection, *Helicobacter heilmannii* infection was confirmed. After receiving triple therapy with amoxicillin, metronidazole and omeprazole for 21 days, all symptoms were recovered and had not been occurred again. *Helicobacter heilmannii* also were not detected.

Key words : *Helicobacter heilmannii*, gastritis, triple therapy, dog

서 론

1983년 사람의 위장 조직으로부터 최초로 *Helicobacter pylori*(*H. pylori*)균의 분리 배양이 성공한 이후로 *Helicobacter* 균속에 의한 위장염과 위·십이지장 궤양 발생에 관한 연구들이 심도 있게 진행되고 있다^{3,15,24}. 위장염, 위·십이지장 궤양 발생과 *H. pylori* 균과의 상관관계가 밝혀짐에 따라 위장염 발생과 치료에 대한 이해사항들도 점차적으로 변화되고 있는 실정이다. 즉 기존의 제산제만을 통한 위장염과 위·십이지장 궤양의 치료법에 새로이 *Helicobacter* 균 감염의 박멸에 효과적인 항생제의 투여가 지시되게 된 것이다¹.

현재까지의 연구에 의하면 개와 고양이에 있어서 이러한 *Helicobacter* 균 감염율은 60~100%로 감염율이 상당히 높은 것으로 알려져 있으나 이들 소동물에서의 *Helicobacter* 균 감염과 위·장관계 임상증상과의 상관관계는 명확하게 규명되지 않고 있는게 사실이다^{3,6,7,10,12,25}. 이는 현재까지 소동물에 있어서 수행된 *Helicobacter* 균 감염에 대한 대다수 연구들이 위·장관계 임상증상을 나타내지 않는 개체들에 대한 연구로서 이들 대부분에서는 감염은 인정되나 위장관계 임상증상을 나타내지 않는 양상으로 조사 보고되고 있다. 그러나 근래의 몇몇 연구에서는 개와 고양이에서 *Helicobacter* 균 감염과 연관되어 만성 구토와 설사, 식욕부진, 식분증, 다식증 등의 임상증상이 나타날 수 있는 것으로도 보고되고 있는바 *H. pylori* 감염증의 중요성이 근래에 입증되고 있는 것과 같이 소동물에 있어서도 위·장관계 임상증상을 나타내는 개체

들을 대상으로 하는 연구의 필요성이 제시되고 있다^{4,5,25}.

이에 본 저자들은 수개월간에 걸친 제산제 투여에도 반응을 보이지 않는 만성 구토증을 나타낸 개에서 위내 *Helicobacter heilmannii*(*H. heilmannii*) 감염을 확인하고 삼중요법을 통한 치료과정과 그 결과를 보고해 개에서의 *Helicobacter* 균 감염에 대한 이해를 높이고자 한다.

증 례

병력 및 임상증상

체중 18 kg의 3년령 암컷 풍산개가 약 1년 동안에 걸친 간헐적인 구토와 식욕저하 증상으로 인해 서울대학교 부속 동물병원으로 내시경 검사를 위해 진료 의뢰되었다. 품고에 의하면 본 환견은 불규칙적으로 2-3일에 걸친 구토증과 식욕부진을 나타내고 수일 후 임상증상이 자연 소실되나 다시 재발되는 양상을 반복해 오고 있었다. 본 병원에 내원전 이미 5개월 동안 수회 간헐적으로 항구토제와 제산제를 경구로 투여 받았으나 다시 임상증상이 재발되는 양상을 보여 왔으며 심한 경우에는 토물에 혈액이 혼재된 경우도 관찰되었다고 한다. 초기 내원 이틀 전부터도 다시 구토증과 식욕부진을 호소하였으며 분변의 흑색변화도 관찰되었다고 한다.

신체검사 및 각종 검사소견

초기 내원시 실시한 신체검사, 혈액검사, 혈청검사, 분변검사와 방사선 검사에서는 어떠한 이상점도 발견 할 수 없었다.

내시경 검사소견 및 생검 조직의 채취

전신 마취하에서 소아용 내시경(Fusion Fiberscope FG-

¹Corresponding author.
E-mail : hyyoun@snu.ac.kr

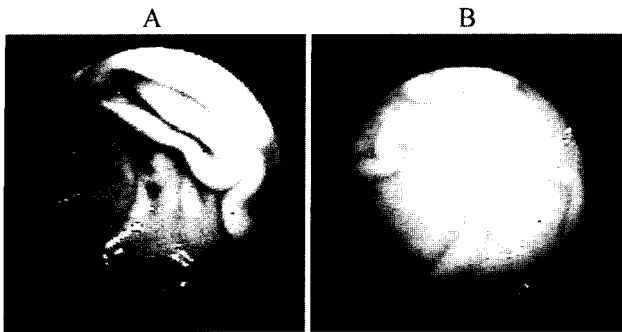


Fig 1. Comparison of gastric endoscopic findings on gastric antrum of the patient before starting and after treatment. A, gastritis with hemorrhage was detected; B, gastritis was disappeared after treatment.

100PE, Japan)을 이용해 분문부, 위저부, 유문동 부위등 위전반을 관찰한 결과 유문동 주위에서 출혈과 출혈반을 동반한 명확한 위염상태를 확인 할 수 있었다 (Fig 1A). 위염부위 관찰후 2 mm 직경의 내시경 생검조직 검자(Fusinon K1812 RP, Japan)를 이용해 생검조직을 채취하였으며 채취된 위 생검 조직은 *Helicobacter* 균속 감염 진단을 위한 도말 압착표본 제작과 PCR 분석에 이용하였다.

위생검 조직의 도말 압착표본 검사

내시경 생검을 통해 채취한 환건의 위조직을 슬라이드 글라스에 압착도말을 실시하고 Diff-Quick 염색 실시후 현미경 하에서 관찰한 결과 특이적인 나선상 구조를 가진 *Helicobacter* 균이 다수 존재함을 확인 할 수 있었다(Fig 2).

위생검 조직의 PCR 분석

내시경 생검을 통해 채취한 환건의 위조직에서 황 등¹²의 방법에 준하여 DNA를 분리하고 *Helicobacter* genus-specific PCR과 *Helicobacter* species-specific PCR 분석을 실시한 결

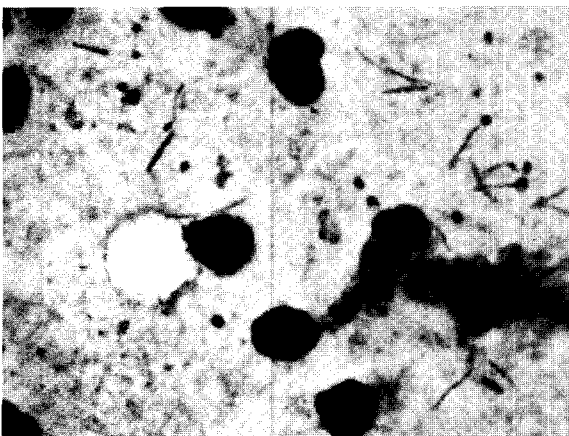


Fig 2. Direct impression smear of bioptic tissue from the patient. Numerous spiral shaped *Helicobacter* organisms were detected ($\times 1000$).




Fig 3. Detection of *H. heilmannii* DNA (580 bp) in gastric tissues from the patient. Lanes: M, DNA ladder; 1, before treatment; 2, after treatment; 3, *H. heilmannii* standard DNA.

과 580 bp대의 특이 밴드를 확인할 수 있어 *H. heilmannii* 균에 감염되어 있음을 확인 할 수 있었다(Fig 3).

삼중요법의 실시와 경과

개에서 위내 *Helicobacter* 균속 박멸에 효과적인 것으로 보고된¹¹ amoxicillin 25 mg/kg, metronidazole 30 mg/kg, omeprazole 1 mg/kg으로 구성된 삼중요법을 1일 2회 21일간 본 환건에 경구투여 방법으로 실시하였다.

투약후 3일째부터 환건은 구토증이 완전히 소실되고 식욕도 증상으로 환원되었다. 또한 투약기간인 21일동안과 그 후 재 내원한 투약 중지 60일째까지도 예전에 보여왔던 2-3일에 걸친 구토증상은 더 이상 재발하지 않았다. 투약 중지후 60일째 실시한 내시경 검사 소견에서도 유문동 주위의 위염 증상을 확인 할 수 없었으며 위생검 조직의 PCR 분석 결과에서도 음성으로 나타나 *H. heilmannii*가 박멸되었음을 확인 할 수 있었다 (Fig 1B, Fig 3).

고 찰

현재 동물의 위내에서 발견되는 *Helicobacter*균이 약 13종에 이르고 있고 감염을 또한 높은 것으로 보고되고 있으나 이들과 숙주와의 상관관계는 아직 명확히 밝혀진 바가 없다. 그러나 인간의 *H. pylori* 감염증과 유사한 위염과 위·십이지장 궤양등과 같은 몇몇 임상증례가 보고되고 있기에 앞으로 동물에 있어서도 이들 *Helicobacter* 균속 감염과 임상증상과의 상관관계 연구의 필요성과 중요성이 대두되고 있다^{5,12,13,18,25}. 또한 개와 고양이와 같은 인간과의 접촉도가 높은 애원동물인 경우에는 *Helicobacter* 균속 감염증이 인수공통 전염병으로 이들 애원동물이 감염원이 될 수도 있음을 보여주는 연구 사례들도 보고되고 있기에 *Helicobacter* 균속 감염시의 동물 숙주와의 연관관계 뿐만 아니라 공중위생상의 중요성으로 인한 연구 필요성도 조심스럽게 대두되고 있다^{2,13}.

본 증례는 내원전 이미 5개월에 걸쳐 수화 제산제와 항구토테를 투여 받은 품고가 있었으나 2-3일에 걸친 간헐적인 구토증과 식욕 부진증은 계속 재발되고 있는 상태로 위내시경 검사가 지시되어 내원하게 되었는데 내시경 검사전 실시한 일반 신체검사, 혈액검사, 혈청검사, 분변검사와 방사선 검사에서는 어떠한 이상점도 발견 할 수 없었다. 위내시경 검사시 유문동 주위에서 확인된 위염 병변은 출혈과 출혈반, 점상출혈 흔적이 명확하여 이틀전부터 관찰된 흑변증의 직접적인 원인으로 여겨졌으나 궤양증은 확인되지 않았다.

본 증례의 내시경 생검 조직에서 확인된 *H. heilmannii* 균은 현재 *H. felis*균과 더불어 개와 고양이의 위내에서 가장 많이 분리되어 지는 *Helicobacter* 균으로 돼지에서는 위궤양을 야기하는 것으로 보고되고 있다^{12,17,26}. 특히 근래에는 사람의 위염과 위·십이지장궤양증 환자에서도 *H. heilmannii* 균이 분리되어지고 있는데 이들은 그 감염의 근원이 애완동물이나 산업동물일 가능성을 제시하고 있기에 *H. pylori* 균 다음으로 새로이 주목받는 *Helicobacter*균이 되고 있다^{2,5,20,22}. 그러나 *H. heilmannii*균은 *H. pylori*균을 포함한 다른 *Helicobacter*균들과는 달리 생체외부에서는 배양이 되지 않는 특이성을 가지고 있기에 균 동정을 포함해 정확하게 감염을 진단해 내기 위해서는 PCR 분석을 실시해야 하는 등의 어려움이 있다⁹. 본 증례에서도 *Helicobacter*균 감염은 내시경 생검체 조직의 직접 압착도말 표본상 관찰에서도 확인 할 수 있었으나 *H. heilmannii*균에 대한 확인은 균 특이적인 PCR 분석법을 이용해 동정하였었다.

사람의 *H. pylori*균 감염증의 치료로는 위산분비 억제제와 항생제를 혼합한 삼약제 요법이 기본 요법으로 약제 구성의 차이는 있지만 bismuth 제제, metronidazole과 amoxicillin을 경구투여 하는 요법이 널리 적용되고 있다^{21,23}. 소동물 임상에서도 이들 삼약제 요법을 기본으로 한 치료 증례와 연구들이 보고되고 있기에 삼약제 요법은 사람과 동물의 *Helicobacter*균 감염증에 공통적으로 적용될 수 있는 방법으로 여겨지고 있다^{8,11,16}. 본 증례는 위산분비 억제제로 proton-pump inhibitor인 omeprazole을, 항생제로는 metronidazole과 amoxicillin으로 구성된 삼약제 요법으로 치료를 실시하였는데 이미 이 삼약제 구성은 저자가 9두의 *Helicobacter*균 감염 견을 대상으로 박멸 효과를 실험해 그 효능을 보고한 바 있다¹¹. 본 증례에서도 투약후 3일째부터 환견은 구토증이 완전히 소실되고 식욕도 증상으로 환원되었다. 또한 투약기간인 21일동안과 그 후 재 내원한 투약 중지 60일째까지도 예전에 보여왔던 2-3일에 걸친 구토증상은 더 이상 재발하지 않았다. 투약 중지후 60일째 실시한 내시경 검사 소견에서도 유문동 주위의 위염 증상을 확인 할 수 없었으며 위 생검 조직의 PCR 분석 결과에서도 음성으로 나타나 *H. heilmannii*가 박멸되었음을 확인 할 수 있었다. 따라서 본 환견은 그동안 장기간에 걸친 간헐적 구토증상이 *Helicobacter*균의 박멸후에는 더 이상 재발되지 않은 점등을 종합해 볼 때 위내 감염이 확인된 *H. heilmannii*균이 임상 증상을 발현시킨 결정적인 원인이었을 것으로 추론해 볼 수

있었다. 또한 본 증례와 같이 개와 고양이에에서 장기간에 걸친 원인 미상의 간헐적 구토증과 같은 위장관계 질환을 호소하는 경우에는 일반적인 검사와 함께 반드시 위내시경 검사를 실시하고 생검조직을 채취하여 *Helicobacter*균 감염 여부를 확인하고 감염 확인시에는 삼약제 요법을 실시할 필요가 있을 것으로 사료된다.

결 론

몸무게 18 kg의 3년령 암컷 풍산개가 약 1년에 걸쳐 반복적으로 발생 소실되는 간헐적인 구토와 식욕저하 증상으로 서울대학교 부속동물병원에 내시경 검사를 위해 진료 의뢰되어 내시경 검사와 내시경 생검체 검사법을 통해 *H. heilmannii*균에 감염된 것으로 확인되었다. Amoxicillin, metronidazole, omeprazole을 이용한 삼약제 요법을 21일간 실시한 결과 *H. heilmannii*균의 박멸과 임상증상의 완전 소실을 확인 할 수 있었다.

참 고 문 헌

1. Bodger K, Crabtree J. *Helicobacter pylori* and gastric inflammation. Br Med Bull. 1998; 54: 139-150.
2. Dieterich C, Wiesel P, Neiger R, Blum A, Cortesy-Theulaz I. Presence of multiple "*Helicobacter heilmannii*" strains in an individual suffering from ulcers and in his two cats. J Clin Microbiol 1998; 36: 1366-1370.
3. Eaton KA, Dewhirst FE, Paster BJ, Tzellas N, Coleman BE, Pola J, Shering R. Prevalence and varieties of *Helicobacter* species in dogs from random sources and pet dogs: Animal and public health implications. J Clin Microbiol 1996; 34: 3165-3170.
4. Feinstein RE, Osson E. Chronic gastroenterocolitis in nine cats. J Vet Diagn Invest 1992; 4: 293-298.
5. Fox JG. the expanding genus of *Helicobacter*: Pathogenic and zoonotic potential. Semin. Gastroenterol Dis 1997; 8: 124-141.
6. Geyer C, Colbatzky F, Lechner J, Hermanns W. Occurrence of spiral-shaped bacteria in gastric biopsies of dogs and cats. Vet Rec 1993; 133: 18-19.
7. Happonen I, Sarri S, Castren L, Tymi O, Hanninen ML, Westermarck E. Occurrence and topographical mapping of gastric *Helicobacter*-like organisms and their association with histological changes in apparently healthy dogs and cats. J Vet Med Asso 1996; 43: 305-315.
8. Happonen I, Linden J, Westermarck E. Effect of triple therapy on eradication of canine gastric helicobacters and gastric disease. J Small Anim Pract 2000; 41: 1-6.
9. Herry GA, Long PH, Burns JL, Charbonneau DL. Gastric spirillosis in beagles. Am J Vet Res 1987; 48: 831-836.
10. Hermanns W, Kregel K, Breuer W, Lechner J. *Helicobacter*-like organisms: Histological examination of gastric biopsies from dogs and cats. J Comp Pathol 1995; 112: 307-318.
11. Hwang CY, Youn HY, Han HR. Effect of triple therapy on eradication of gastric *Helicobacter* species infection in dogs. J Vet Clin 2001; 18: 201-205.
12. Hwang CY, Han HR, Youn HY. Prevalence and clinical characterization of gastric *Helicobacter* species infection of

- dogs and cats in Korea. *J Vet Sci* 2002; 3: 123-133.
13. Lavelle JP, Landas S, Mitros FA, Conklin JL. Acute gastritis associated with spiral organisms from cats. *Dig Dis Sci* 1994; 39: 744-750.
 14. Lee A, Karakowka S, Fox JG, Otto G, Eaton KA, Murphy JC. Role of *Helicobacter felis* on chronic canine gastritis. *Vet Pathol* 1992; 29: 487-494.
 15. Lee A, Fox JG, Hazell S. pathogenicity of *Helicobacter pylori* : a perspective. *Infect Immun* 1993; 61: 1601-1610.
 16. Marini RP, Fox JG, Taylor NS, Yan L, McColm AA, Williamsom R. Ranitidine bismuth citrate and clarithromycin, alone, or in combination, for eradication of *Helicobacter mustelae* infection in ferrets. *Am J Vet Res* 1999; 60: 1280-1286.
 17. Noris CR, Marks SL, Eaton KA, Torabian SZ, Munn RJ, Solnick JV. Healthy cats are commonly colonized with "*Helicobacter heilmannii*" that is associated with minimal gastritis. *J Clin Microbiol* 1999; 37: 189-194.
 18. Queiroz DMM, Rocha GA, Mendes EN, Moura SB, Oliveira AMR, Miranda D. Association between *Helicobacter* and gastric ulcers disease of pars esophagea in swine. *Gastroenterology* 1996; 111: 19-27.
 19. Solnick JV, O'Rourke KL, Lee A, Paster BJ, Dewhirst FE, Tompkins LS. An uncultured gastric spiral organism is a newly indentified *Helicobacter* in humans. *J Infect Dis* 1993; 168: 379-385.
 20. Stole M, Wellens E, Bethke B, Ritter M, Eidt H. *Helicobacter heilmannii* (formely *Gastrospirillum hominis*) gastritis: an infection transmitted by animals? *Scand J Gastroenterol* 1994; 29: 1061-1064.
 21. Thijs JC, van Zwet AA, Moolenaar W, Wolfhagen MJ, ten Brokkel HJ. Triple therapy vs. amoxicillin plus omeprazole for treatment if *Helicobacter pylori* infection: A multicenter, prospective, randomized, controlled study of efficacy and side effects. *Am J Gastroenterol* 1996; 91: 93-97.
 22. Tomson MA, Storey P, Greer R, Cleghorn GJ. Canine-human transmission of *Gastrospirillum hominis*. *Lancet* 1994; 343: 1605-1607.
 23. Walsh JH, Peterson WL. The treatment of *Helicobacter pylori* infection in the management of peptic ulcer disease. *New Eng J med* 1995; 333: 984-991.
 24. Warren JR, Marshall BJ. Unidentified curved bacilli on gastric epithelium in active gastritis. *Lancet* 1983; 1: 1273-1275.
 25. Yamasaki K, Suematsu H, Takahashi T. Comparison of gastric lesions in dogs and cats with and without gastric spiral organisms. *J Am Vet Med Assoc* 1998; 212: 529-533.
 26. Yeomans ND, Kolt SD. *Helicobacter heilmannii* (formely *Gastrospirillum*): association with pig and human gastric pathology. *Gastroenterology* 1996; 111: 244-247.