

한국산 어류에 기생하는 포자충에 관한 연구

1. 메기(*Silurus asotus*)와 문절망둑(*Acanthogobius flavimanus*)에서 검출된 포자충

김영길 · 박성우 · 최민철

군산대학교 해양과학대학 수산생명의학과

Studies on Myxosporidian parasites from Korean fishes

1. Myxosporidian parasites from catfish (*Silurus asotus*) and Goby (*Acanthogobius flavimanus*)

Young-Gill, Kim, Sung-Woo, Park and Min-Chul, Choi

Department of Aquatic Life Medicine, Kunsan National University, Kunsan, 573-701, Korea

Thirty five catfish (*Silurus asotus*) cultured in a fish farm of Jungeup and 222 wild goby (*Acanthogobius flavimanus*) caught from the estuary of Mankyong River, Chonbuk province of Korea were examined the prevalence of myxosporidian infestation. A lot of white spherical myxosporidian cysts in the intestinal epithelium of catfish and the muscle of goby were easily found. The cysts size was 56×73 ($42 \sim 77 \times 59 \sim 93$ μm) in catfish and 2.43×0.95 mm in goby. The infection rate (%) was 88.4 in catfish and 89.4 in goby. The Myxosporidians from the intestine of catfish and from the musculature of goby were identified as *Myxobolus miyairii* and *Henneguya tridentigeri*, respectively, on the basis of the shape and structure of the spores under a light microscope. Dimension(mm) of fresh spores of *Myxobolus miyairii*: length, 11.0~12.0; width, 5.0~6.0; thickness, 3.5~4.0; polar capsule: length, 5.0~5.5; thickness, 1.5~2.0; polar filament: length, 40~45. Dimensions (μm) of fresh spore of *Henneguya tridentigeri*: length, 10.0~12.0; width 6.0~8.0; thickness, 4.8; polar capsule: length, 4.6; thickness, 2.6; iodophilic vacuole: 2.8×2.4 . No significant pathological change was found from the infected fish. This is the first report on *M. miyairii* and *H. tridentigeri* from fish species in Korea.

Key words: Myxosporidian, *Myxobolus miyairii*, *Henneguya tridentigeri*, Catfish, Goby

어류에 기생하는 포자충의 종류는 매우 다양하고, 기생 부위에 따라 피해 정도가 크게 차이가 나지만 그 생활사가 밝혀진 종은 극히 소수에 불과하다. 지금까지 담수산 메기 (*Silurus asotus*)에서 검출된 *Myxobolus miyairii*에 관해서는 Kudo (1919)가 일본산 담수어에서 발견 기재한 이후, Bychowsky (1968)가 러시아의 아르강산 메기의 소화관 내벽에서, Chen and Chenglun (1998)은 중국산 메기와 담수어인 *Erythroculter ilishaeformis*, *Sarcocheilichthys nigripinai* (Gunther), *Silurus meridionalis*의 체

표, 아가미, 창자, 간 및 새궁에서 검출하여 보고한 바 있으나 한국산 양식 메기로부터 포자충 검출에 관한 보고는 없다. 한편 해산 어류의 포자충에 관해서 Yukio et al. (1990)가 송어 (*Mugil cephalus*)의 장간막, 뇌 및 내장에 감염되어 측만증을 일으키는 원인충, *Myxobolus spinecurvatura* (Myxosporea: Bivalvulida)를, 江草 등 (1989)은 송어의 비늘 밑에 기생하여 피부병을 일으키는 원인충을 포자충, *Myxobolus* sp.라고 하였다. 또 Egusa (1985)는 양식 방어의 뇌에서 *M. buri*를, Sakaguti et al. (1987)은 양식 방어의

측만증 원인충이 *M. buri*라고 하였으며, Egusa et al. (1990)은 송어의 피부병을 일으키는 원인충은 *M. episcyanalis*로 기재하였다. 또 Theodore et al. (1977)은 bluefish, *Pomatomus saltatrix*의 심장과 근육에서 *Henneguya sebasta*를, Awakura and Kimura (1977)는 일본 북해도산 연어 Coho salmon (*Oncorhynchus kisutch*)의 훈제품 제조시 근육에 기생한 포자충, *H. salmonicola*의 영양체 때문에 품질 저하를 일으킨다고 하였고, Minchew and Sleight (1977)은 pumpkinseed sunfish의 눈에 기생하는 포자충을 *H. episclera*라고 하였다. 해산어에 기생하는 *Henneguya*속 포자충에 관해서 최근 Eiras (2002)가 지금까지 보고된 *Henneguya*속 포자충 146종의 크기와 형태적 특징, 숙주명, 기생부위, 저자명에 대하여 비교표를 작성하여 보고한 바 있다. 한편 망둑어류에 기생된 포자충에 관해서는 Chen and Chenglun (1998)이 중국산 문절망둑 (*Acanthogobius flavimanus*)의 아가미와 신장에서 *M. acanthogobii* Hoshina, 1952와 풀망둑 (*Acanthogobius hasta*)의 아가미에서 *H. multinorpha* Li et Wang, 1993을, 또한 Ozaki and Ishizaki (1941)는 일본산 검정망둑 (*Tridentiger obscurus*)의 외피에서, 또 Hoshina (1952)는 문절망둑의 작은 창자에서 *H. tridentigeri*를 검출하여 보고한 바 있다. 그러나 한국산 문절망둑의 근육에 다량으로 기생한 *Henneguya*속 포자충에 관해서는 지금까지 보고된 바 없다.

본 연구는 한국산 어류에 감염된 포자충의 종류와 병해를 조사할 목적으로 2001년 9월부터 2002년 8월까지 양식중인 정읍산 메기와 만경강 하구의 기수구역에서 채집한 문절망둑에서 한국산 미기록 종의 포자충을 검출하였기에 그 결과를 보고한다.

재료 및 방법

실험에 사용한 메기는 2002년 7월 10일 전북 정읍 소재의 양식장에서 사육중인 전장 25~35

cm 크기의 메기 25마리를 무작위로 체포하여 산소를 주입한 비닐봉지에 넣어 2시간 이내로 실험실로 운반하였다. 운반된 메기는 즉시 가위로 복강벽을 절개하여, 창자 내장벽 근육에 회백색 타원형의 포자충 영양체의 존재 유무를 육안적으로 확인하였다. 영양체 30개를 caliper를 사용하여 그 크기를 측정하였고, 곧이어 장벽에서 핀셋으로 영양체를 떼어내어 0.7%의 생리식염수가 담긴 직경 5 cm의 유리 접시에 옮겼다. 또 영양체를 슬라이드글라스 올려놓고 커버글라스를 덮어 유출된 포자를 1,000배로 검경한 후, 동슬라이드에 5% KOH액을 1방울 떨어 뜨리고 10분 경과 후 탄출된 극사의 길이를 측정하였다. 포자충의 내부는 May-Grunwald Giemsa염색 후 검경하였다.

한편, 문절망둑에 기생된 포자충의 조사는 2001년 8월부터 11월까지 총 5회에 걸쳐 서해안 만경강 하구 어은리 지선에서 전장 15~40 cm의 문절망둑 222마리를 낚시로 낚았다. 문절망둑은 낚인 즉시 현장에서 도마위에 올려 놓고 등에서 북부쪽으로 절개하여 육안적으로 근육 내에 타원형의 백색 영양체의 유무를 조사하였다. 근육 내부에 포자의 영양체가 확인된 문절망둑은 icebox에 넣어 3시간 내에 실험실로 옮겨 메기와 동일한 방법으로 실험하였다.

결과 및 고찰

1. *Myxobolus miyairii* Kudo, 1919 (Fig. 1, Plate I. Fig. 1, 2, 3, 4)

숙주: 메기(*Sirulus asotus*)

기생부위: 장 상피 조직

분포 및 채집 지점: 한국, 정읍 태인 소재 양어장
채집일자 및 크기, 기생율:

2002. 4. 24, 전장 30~40 cm, 10마리(기생율 90.0%)

2002. 6. 3 전장 30~40 cm, 15마리(기생율 86.7%)

영양형: 타원형, 회백색의 피낭체로 크기는

42~77(56) μm \times 59~93(73) μm

포자: 포자는 장타원형으로 앞과 뒷쪽으로 갈수

Table 1. Comparison in the measurements of the spore of *Myxobolus miyairii* found in catfish, *Sirulus asotus* with those reported by other authors

Feature(in μm)	<i>Myxobolus miyairii</i> (Kudo, 1917)	<i>Myxobolus miyairii</i> (Chen, 1998)	<i>Myxobolus miyairii</i> (Present)
Host and infected organ	<i>Sirulus asotus</i> , in the intestine	<i>Sirulus asotus</i> , in the skin, intestine	<i>Sirulus asotus</i> , in the intestine
Vegetative form	Round, 500	Round, 79.4	Round or ovoid 56 × 73 in largest size
Length of spore	13~15	10.2~13.2(11.8)	11.0~12.0(11.3)*
Width	6~7	5.0~6.0(5.8)	5.0~6.0(5.5)
Thickness	4.5~5	3.4~3.8(3.6)	3.5~4.0(3.6)
Polar capsule	4.5~7	4.6~6.4(5.3)	5.0~5.5(5.2)
Thickness of Polar capsule	1.7~2	1.2~1.6(1.4)	1.5~2(1.7)
Length of polar filament	30~30.5	-	40~55(50.2)

* The numbers in the parenthesis indicate the mean size (n=60).

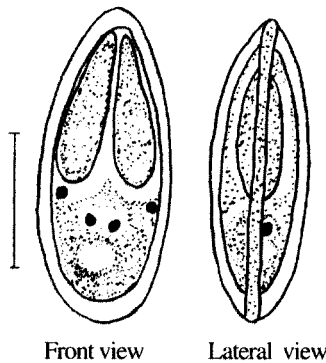


Fig. 1. The spore of *Myxobolus miyairii* Kudo, 1919. Bar indicates 5 μm .

록 좁아지고, 중앙부위는 팽대해 있다. 각과 봉합용기 (Fig. 1)는 가늘고 길며, 각표는 평활하며, 포자내면의 극포는 서양배 모양이다. 포자의 길이는 11.0~12.0 (11.3) μm 이다. 일본산 메기와 중국산 메기에서 기 보고된 *Myxobolus miyairii* 와 우리 나라산 메기에서의 검출된 동종을 비교한 것은 Table 1과 같다. 이번에 한국산 메기의 장상피조직에서 검출된 포자의 길이와 폭 및 두께, 극낭의 크기는 Table 1과 같이 Kudo (1919), Chen (1998)의 보고 종과 내부 형태가 동일하고 각부 크기가 유사하므로 본 충을 *M. miyairii*로

동정하였다. 한편, 이 포자충이 기생된 메기에서는 별다른 병변을 발견할 수 없었다.

2. *Henneguya tridentigeri* OZAKI & ISHIZAKI, 1941 (Fig. 2, Plate I. Fig. 5, 6, 7, 8)

숙주: 문절망둑 (*Acanthogobius flavimanus*)

기생 부위: 피하 근육 조직

분포 및 채집 지점: 한국, 군산시 옥구읍 어은리 만경강 하구

채집일자 및 크기, 기생율:

2002. 8. 20, 전장 15~25 cm, 26마리 (기생율 76.9%)

2002. 9. 17, 전장 20~40 cm, 65마리 (기생율 96.9%)

2002. 10. 3, 전장 20~40 cm, 54마리 (기생율 88.8%)

2002. 10. 27, 전장 20~40 cm, 37마리 (기생율 91.8%)

2002. 11. 12, 전장 30~40 cm, 40마리 (기생율 92.5%)

영양형: 긴 타원형, 백색의 피낭체.

크기 1.04~4.45 (2.43) × 0.43~2.21 (0.95) mm

포자: 장타원형으로 포자각의 후단에 2개의 돌기를 가지고 있다 (Fig. 2). 길이와 넓이는 10.0~12.0 (10.7) × 6.0~8.0 (7.1) μm , 돌기의 길이는 12.0~24.0 (16.9) μm 이다. 포자 내면에 있는 2개의 극포는 길이와 넓이가 각각 4.00~4.98

Table 2. Comparison in the characteristics between the present species and *Henneguya tridentigeri* OZAKI & ISHIZAKI

species	<i>H. tridentigeri</i>	<i>H. tridentigeri</i>	<i>H. tridentigeri</i>
Feature(in μm)	(Ozaki & Ishizaki, 1941)	(Toshikazu Hoshina, 1952)	(Present)
Host and infected organ	<i>Tridentiger obscura</i> , in the integument	<i>Acanthogobius flavimanus</i> , in the gill	<i>Acanthogobius flavimanus</i> , in the muscle
Vegetative form	Cyst, round or ovoid, 1.28 × 1.0mm in largest size	Cyst, round or ovoid, 0.42 × 10.2 5mm in largest size	Cyst, round or ovoid, 4.45 × 2.2 1mm in largest size
Demension of spore :			
Length	12.5	11.5	10.7
Breadth	7.4	6.6	7.1
Thickness	7.3	5.2	4.8
Tail	41.4	36.6	16.9
Length of polar capsule	5.8	4.3	4.6
Breadth of polar capsule	2.2	2.7	2.6
Iodinophile vacuole	2.95 × 2.5	2.6	2.8 × 2.4

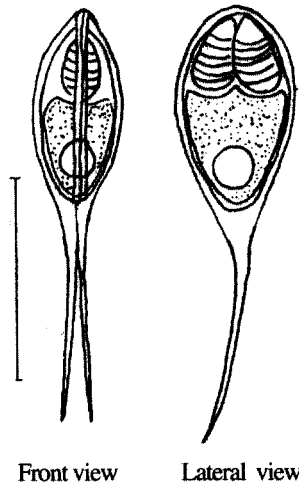


Fig 2. *Henneguya tridentigeri* OZAKI & ISHIZAKI, 1941. Bar indicates 10 μm .

(4.60) × 2.27~3.20 (2.60) μm 이었고, 공포의 크기는 2.20~3.21 (2.80) × 1.95~2.83 (2.40) μm 이었다.

본 연구에서 한국산 문절망둑의 근육에서 검출된 포자충을 Ozaki and Ishizaki (1941)가 검정망둑의 외피에서 검출한 종과 Hoshina (1952)가 문절망둑의 아가미에서 검출한 포자충, *Henneguya tridentigeri*와 각각 비교한 결과는 Table 2와 같다. 본 연구에서 분리한 종은 문절망둑에

서 보고된 2종과는 감염 부위가 근육인 점이 다를 뿐, 충의 각부 크기가 유사하고 형태 또한 거의 동일하였으므로 문절망둑에서 검출된 본 종도 *H. tridentigeri* OZAKI & ISHIZAKI, 1941로 동정하였다.

요 약

한국산 어류에 감염된 포자충의 종류와 병해를 조사 할 목적으로 2001년 9월부터 2002년 8월까지 양식중인 정읍산 메기와 만경강 하구의 기수 구역에 서식하는 자연산 문절망둑을 조사하였다. 이 들 어류에서 지금까지 한국 미기록종인 포자충의 감염이 확인되었다. 즉 메기의 장 상피조직에서 *Myxobolus miyaii* Kudo, 1919가, 문절망둑의 피하 근육조직에서 *Henneguya tridentigeri* Ozaki & Ishizaki, 1941가 검출되었다. 메기에 기생 된 *M. miyaii*는 장 상피조직에 42~77 (56) μm × 59~93(73) μm 크기의 백색 영양체가 무수히 관찰되었고, 포자의 길이는 11.0~12.0(11.3) μm 이었다. 어체 기생율은 86.7~90%이었으나, 감염어는 별다른 병변을 발견할 수 없었다.

Explanation of Plate I.

Fig. 1. Intestine of catfish (*Sirulus asotus*) having a trophozoite (arrow).

Fig. 2. High magnification view of Fig. 1. The arrows indicate the trophozoites.

Fig. 3. The spores of *Myxobolus miyairii*.

Fig. 4. A spore have polar filaments. May-Grunwald Giemsa.

Fig. 5. Goby (*Acanthogobius flavimanus*) infected with *Henneguya tridentigeri*.

Fig. 6. Trophozoites (arrow) of *H. tridentigeri* with the muscle of goby(*A. flavimanus*).

Fig. 7. The spores of *H. tridentigeri*.

Fig. 8. The spores of *H. tridentigeri* having polar filaments. May-Grunwald Giemsa.

문절망둑에 기생 된 *H. tridentiger*는 몸통부 근육에 백색 타원형의 영양체를 형성하고 있었으며, 크기는 1.04~4.45 (2.43) × 0.43~2.21 (0.95) mm이었다. 포자는 장 타원형으로 포자각의 후단에 2개의 돌기를 가지며, 그 크기는 10.0~12.0 (10.7) × 6.0~8.0 (7.1) μ m, 돌기의 길이는 12.0~24.0 (16.9) μ m이다. 문절망둑에서의 기생율은 76.9~90.9%이었고, 감염어는 외관상 별다른 이상이 발견되지 않았다.

사 사

이 논문은 2002년도 군산대학교 수산과학연구소에서 출연한 학술연구비에 의하여 연구되었음을 밝히며, 이에 감사드립니다.

참 고 문 헌

- Awakura, T. and K. Takahisa: On the milky condition in smoked Coho salmon (*Oncorhynchus kisutch*) caused by Myxosporidian parasite. *Fish Pathol.*, 12(3): 179-184, 1977.
- Chen C. and M. Chenglun: *Fauna Sinica, Myxozoa, Myxosporea*. Science Press. Beijing China, pp 1-993, 1998.
- Egusa S.: *Myxobolus buri* sp. n. (Myxosporea: Bivalvulida) parasitic in the brain of *Seriola quinqueradiata* Temminck et Schlegel. *Fish Pathol.*, 19(4): 239-244, 1985.
- Egusa S., Y. Maeno and M. Sorimachi: A new species of Myxozoa, *Myxobolus episquamalis* sp. nov. infecting the scales of the mullet, *Mugil cephalus* L. *Fish Pathol.*, 25(2): 87-91, 1990.
- Eiras J. C.: Synopsis of the species of the genus *Henneguya* Thelohan, 1892 (Myxozoa: Myxosporea: Myxobolidae). *Sys. Parasitol.*, 52: 43-54, 2002.
- Hoshina T.: Notes on some Myxosporidian parasites on fishes of Japan. *J. Tokyo Univ. Fish.*, 39(1): 69-89, 1952.
- Kudo, R. R.: Guide to the study of parasitic protozoan. *Illin. Biol., Monogra.*, 5: 130-132, 1919.
- Minchew C. D. and B. H. Sleight: *Henneguya episciera* sp. n. (Protozoa: Myxosporida). A new Myxosporidian from the eye of the pumpkinseed sunfish. *J. Parasitol.*, 63(4): 667-668, 1977.
- Ozaki Y. and H. Ishizaki: Myxosporidian parasites of *Tridentiger obscurus* (Temminck et Schlegel). *J. Sci. Hiroshima Univ. Ser. B., Div. 19*: 181-192, 1941.
- Sakaguchi, S., T. Hara, T. Matsusata, T. Shibara, Y. Yamguchi, H. Kawai and Y. Maeno: Scoliosis of cultured yellowtail caused by parasite *Myxobolus buri*. *Bull. Natl. Res. Inst. Aquacult.*, 12: 79-86, 1987.
- Theodore R., M. Thomas, K. Sawyer and S. A. MacLean : *Henneguya* sp. (Cnidospora: Myxosporida) parasitic in the heart of the bluefish, *Pomatomus saltatrix*. *J. Parasitol.*, 63(5): 890-896, 1977.
- Yukio M., M. Sorimachi, K. Ogawa and S. Egusa: *Myxobolus spinacurvatura* sp. n. (Myxosporea: Bivalvulida) parasitic in deformed mullet, *Mugil cephalus*. *Fish Pathol.*, 25(1): 37-41, 1990.
- 江草 周三. 城 泰彦. 岡 英夫. 伊賀 田 邦義: ボラ, *Mugil cephalus* の *Myxobolus* 屬 粘液胞子蟲に 因る 皮膚病 について. *魚病研究*. 24(1): 59-60, 1989.
- 佐野 徳夫 譯 (Bychowsky B. E.): 魚類 寄生蟲 (原生動物 編), 厚生閣. pp 80-109, 1968.