대한관절경학회지 제6권 제2호 2002
Journal of Korean Arthroscopy Soc.
Volume6, Number2, December, 2002

거골 박리성 골 연골염의 관절경적 치료

연세대학교 의과대학 정형외과학교실

최종혁 · 천용민

Arthroscopic Treatment of Osteochondritis Dissecans of the Talus

Chong Hyuk Choi, M.D., Yong Min Cheon, M.D.

Department of Orthopaedic Surgery,
Yonsei University College of Medicine, Seoul, Korea

ABSTRACT: Purpose: To investigate arthroscopic simple excision for the treatment of osteochondritis dissecans of the talus and to examine gross change and histological evaluation of the defect through second look arthroscopy.

Materials and Methods: This study included twenty-two patients who had osteochondritis dissecans of the talus that was treated with excision of arthroscopic loose body and necrotic bone tissue, leaving bleeding bed. In 7 cases, we performed second look arthroscopic examination for the evaluation of gross change of defects and histologic findings. Final results were evaluated with two clinical and functional protocols. Average follow up period was 42 months from 14 months to 8 years.

Results: Ankle-hindfoot score (100 point) was improved significantly ($p<0.003$). Subjective and functional scores (100 points) averaged 82 points. The defect of lesion had a tendency of filling with fibrous tissue and fibrocartilage. Although the defect was filled with fibrocartilage, specific secondary lesion was not detected through second look arthroscopic examination.

Conclusion: Arthroscopic debridement was an effective method for the treatment of osteochondritis dissecans of the talus without progression of secondary lesion even though the defect was filled with fibrocartilage.

KEY WORDS : Talus, Osteochondritis dissecans, Arthroscopic treatment

서 론

만성 족관절통을 유발하는 중요 질환의 하나인 거골의 박리성 골 연골염에 대한 치료는 환자의 나이, 활동성 정도, 병변의 위치, 크기와 깊이, 진행정도, 관절연골의 상태에 따라 다양한 방법이 사용되고 있다. 수술적 방법으로는 단순한 소파술[4]부터 다발성 천공술[1], 골편의 고정[8] 등의 방법이 사용되고 있으며, 최근에는 병변의 치료 후 결손부위를 채우기 위한 여러 방법이 알려져 있다[5,6]. 병변의 절제는

* Address reprint requests to
Chong Hyuk Choi, M.D.
Department of Orthopaedic Surgery, Yongdong Severance Hospital, Yonsei University College of Medicine,
146-92 Dogok-dong, Kangnam-gu, Seoul 135-270, Korea
Tel: 82-2-3497-3415, Fax: 82-2-573-5393
E-mail: choi8422@yumc.yonsei.ac.kr

* 본 논문의 요지는 2001년 제 7 차 대한관절경학회 학술대회에서 구연 발표 되었음.

족 관절경을 이용하여 효과적으로 시행할 수 있으며 조기 재활 및 회복이 가능한 방법으로 널리 알려져 있음에도 불구하고 골 결손 부위를 남겨 놓기 때문에 이에 의한 이차적 병변의 발생 가능성 등으로 결손 부위의 보충에 대한 문제가 제기되어 왔다.

본 연구의 목적은 관절경을 이용하여 유리체 및 괴사 골 조직의 절제 후 그 결손부를 남겨 두고 치료한 환자를 대상으로, 추시 관찰하여 결과를 알아보고자 하였으며, 시간 경과에 따른 이차 관절경을 시행하여 골 결손부의 관찰 및 생검을 통하여 결손부의 변화를 관찰하고자 하였다.

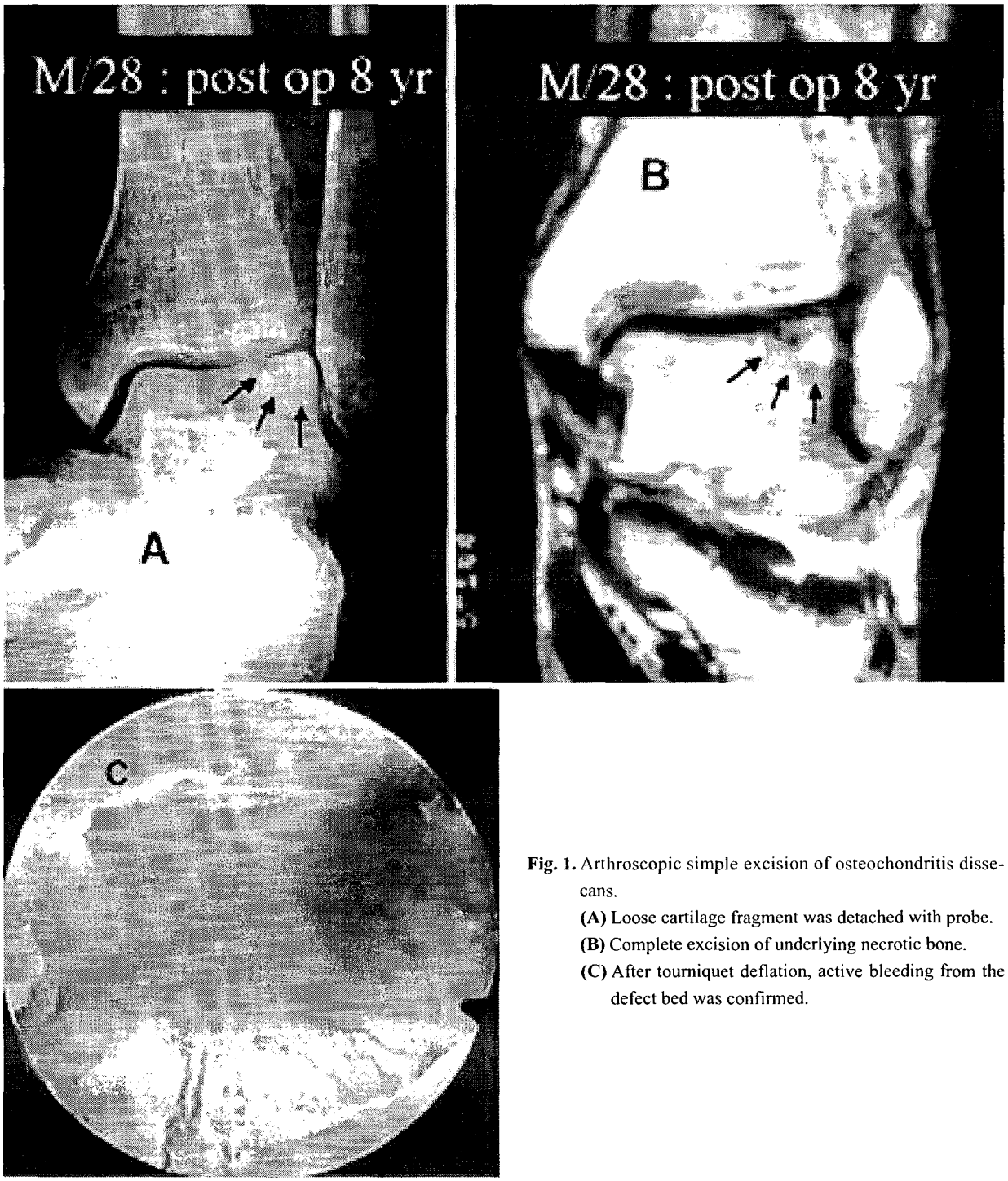

Fig. 1. Arthroscopic simple excision of osteochondritis dissecans.
(A) Loose cartilage fragment was detached with probe.
(B) Complete excision of underlying necrotic bone.
(C) After tourniquet deflation, active bleeding from the defect bed was confirmed.

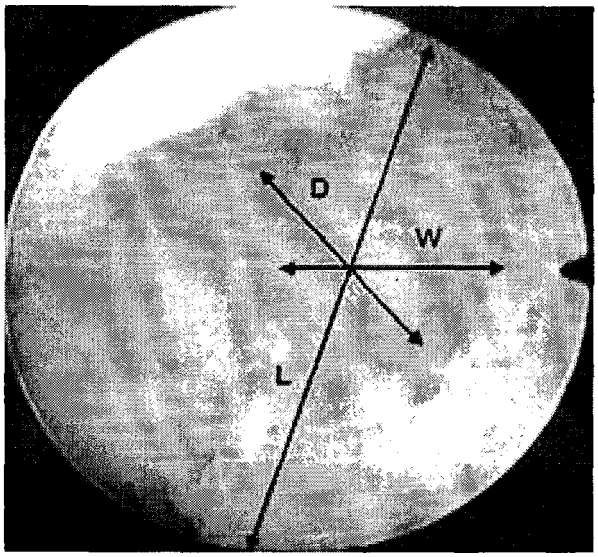

Fig. 2. Measurement of defect size in three dimensional mode roughly.

연구 대상 및 방법

1993년 4월부터 1999년 12월까지 거골의 박리성 골 연골염으로 관절경적 절제술로 치료받은 환자 중 최소 14개월 이상 추시가 가능했던 환자 22명를 대상으로 하였으며, 남자 16예, 여자는 6예이었다. 22예의 환자 중 활동력이 강한 30세 이하의 연령층이 16명(72%)이었고, 족 관절의 염좌 등의 외상의 병력이 있는 경우는 13예였다. 술 전 이환 기간은 3개월에서 1년 5개월로 평균 7개월 이었다. 전 례에서 일상생활에서 불편함을 느낄 정도의 족 관절의 통증이 있었으며 반복되는 족 관절 부종을 호소하였고, 운동 장해를 보인 경우도 있었다. 병변은 Bernd와 Harty[9] 방법으로 분류하였으며, 이 중 제 2 단계 이상의 병변을 보이며 상기의 증상이 있는 경우 수술적 치료를 시행하였다. 족 관절경은 4.5 mm의 관절경을 이용하여 전내방 및 전 외방 도달법의 두 도달법을 이용하여 시행하였으며, 특별한 견인 장치는 사용하지 않았다. 관절경시 골 연골염의 병변 외에 다른 동반된 병변에 대한 조사 및 치료를 시행하였으며, 유리체 및 연골 병변의 제거 후 괴사된 연골하 골을 충분히 절제하여 술 후 기저부로 부터의 출혈을 확인하였다(Fig.1-A,B,C). 병변의 제거 후 탐삭침을 이용하여 결손 부위의 크기를 측정하였다(Fig. 2). 재활은 술 후 직후부터 족 관절의 관절 운동 및 체중 부하 보행을 시켰으며, 3개월 이상은 달리기 등 관절에 감입력이 가해지는 운동은 금지시켰다. 평균 연령은 27세(14세-47세)였고, 추시 기간은 평균 42개월 (14개월-8년)이었다. 이 중 7예에서 술후 3개월, 5개월, 9개월, 1년, 1년 6개월, 2년 및 8년 사이에 각각 이차 관절경을 시행 하였으며, 병변 부위의 결손부에 대한 관찰 및 조직 생검을 시행하였다. 결과는 Kitaoka 등[10]에 의한 ankle-hindfoot scale(100점 만점)(Table 1)과 족 관절의 주관적 및 기능 평가를 위한 Kaikkonen 등[7]의 방법(100점 만점)(Table 2)으로 평가하였으며, 짝을 이룬 검정(paired t-test), 상관 관계 분석(correlation analysis) 및 스튜던트 t-검정(Student t-test)로 통계 처리하였으며, 유의수준이 0.05이하인 경우 의의가 있는 것으로 하였다.

결 과

거골 골연골염은 Berndt & Harty 분류상 4단계가 8예, 3단계 12예, 2단계 2예이었으며, 14예에서는 외측에, 8예는 내측에 발생되었다. 외상력이 있었던 13예 중에서 거골의 외측에 병변이 있었던 환자는 9예(69%)였고, 외상력이 없었던 경우는 내외측 발생 빈도에 차이는 없었다. 병변의 크기는 평균 2.2 cm^2 (3.5~1.4 cm^2)였으며, 깊이는 평균 0.8 cm (0.5~1.1 cm)이었다(Table 3). 환자의 성별, 연령, 술 전 이환기간, 병변의 크기, 발생 부위의 차이, 골 연골염의 진행 정도는 술 후 결과와는 관계가 없었다. 수술시 골 연골염의 병변 이외에 다른 병변이 관찰된 경우는 모두 10예로서 거골의 골 연골염의 병변과 접촉하는 경골 천장부의 병변이 7예에서 관찰되었으며, 모두 연골에 국한된 병변으로 2예에서 연골 파열, 3예에서 연골의 부식 및 2예의 연골 연화가 각각 관찰되었다. 과증식성 상처 반흔이 내외측 족 관절 구 및 전방 간격에서 각각 1예씩 관찰되었다. 2예에서는 전반적인 거골 및 경골 천장부 연골 병변과 경골 원위부의 골극 형성 등의 병변을 동반한 퇴행성 관절염의 소견이 관찰되었다. 술 후 감염이나 표재 신경 손상 등을 포함한 특이한 합병증은 관찰되지 않았다. 시간 경과에 따른 이차 관절경 검사에서 시간 경과에 따라 병변의 결손부는 연부 조직으로 채워지는 소견을 보였으며, 최초의 병변에 대한 치료 후 수술 및 골 결손에 따라 발생할 수 있는 이차적인 병변은 관찰되지는 않았다. 1예에서 만성 족 관절 외측 불안정성이 관찰되었으나 이 경우 족 관절 외과 말단부에 골극이 관찰된 것 이외에 특이한 이차적 병변은 관찰되지 않았다. 조직학적 검사 상 술 후 3개월의 경우는 활액막 조직의 소견을 보이는 연부 조직이 관찰되었고 이 후 부터는 섬유 조직과 섬유성 연골조직이 복합적으로 관찰되었으며 시간 경과에 따라 점차 단순한 섬유조직 보다는 섬유성 연골 조직이 증가되는 소견을 보였다. 수술 8년 후 추시 관찰한 환자의 일반 방사선 소견은 특이소견은 없었으며, 자기 공명 영상 촬영에서 병변 부위는 골 조직이 아닌 연골 조직으로 채워진 양상을 보였고 이차 관절경 상으로도 병변이 육안적으로는 구별이 되지 않았으나 그 강도는 주위의 정상 연골과 비교하여 차이가 있었으며, 타 부위의 이차적인 병변은 관찰되지 않았다. 조직

Table 1. Ankle-hindfoot scales (100 points total).

Pain (40 points)	
None	40
Mild, occasional	30
Moderate, daily	20
Severe, almost always present	0
Function (50 points)	
Activity limitation, support requirement	
No limitation, no support	10
No limitation of daily activities, limitation of recreational activities, no support	7
Limited daily and recreational activities, cane	4
Severe limitation of daily and recreational activities, walker, crutches, wheelchair, brace	0
Maximum walking distance, blocks	
Greater than 6	5
4 - 6	4
1 - 3	2
Less than 1	0
Walking surfaces	
No difficulty on any surface	5
Some difficulty on uneven terrain, stairs, inclines, ladders	3
Severe difficulty on uneven terrain, stairs, inclines, ladders	0
Gait abnormality	
None, slight	8
Obvious	4
Marked	0
Sagittal motion (flexion plus extension)	
Normal or mild restriction (30° or more)	8
Moderate restriction (15°~29°)	4
Severe restriction (less than 15°)	0
Hindfoot motion (inversion plus eversion)	
Normal or mild restriction (75%~100% normal)	6
Moderate restriction (25%~74% normal)	3
Marked restriction (less than 25% normal)	0
Ankle-hindfoot stability (anteriorposterior, varus-valgus)	
Stable	8
Definitely unstable	0
Alignment (10 points)	
Good, plantigrade foot, ankle-hindfoot well aligned	10
Fair, plantigrade foot, some degree of ankle-hindfoot malalignment observed, no symptoms	5
Poor, nonplantigrade foot, severe malalignment, symptoms	0

Table 2. A Scoring scale for subjective and functional follow up evaluation.*

I	Subjective assessment of the injured ankle	
	No symptoms of any kind†	15
	Mild symptoms	10
	Moderate symptoms	5
	Severe symptoms	0
II	Can you walk normally?	
	Yes	15
	No	0
III	Can you run normally?	
	Yes	10
	No	0
IV	Climbing down stairs‡ ?	
	Under 18 seconds	10
	18 to 20 seconds	5
	Over 20 seconds	0
V	Rising on heels with injured leg	
	Over 40 times	10
	30 to 39 times	5
	Under 30 times	0
VI	Rising on toes with injured leg	
	Over 40 times	10
	30 to 39 times	5
	Under 30 times	0
VII	Single-limbed stance with injured leg	
	Over 55 seconds	10
	50 to 55 seconds	5
	Under 50 seconds	0
VIII	Laxity of the ankle joint (ADS§)	
	Stable (< 5 mm)	10
	Moderate instability (6~10 mm)	5
	Severe instability (>10 mm)	0
IX	Dorsiflexion range of motion, injured leg	
	> 10°	10
	5° - 9°	5
	< 5°	0

* : Total: excellent, 85-100; good, 70-80; fair, 55-65; poor, < 50

† : Pain, swelling, stiffness, tenderness, or giving way during activity (mild, only 1 of these symptoms is present; moderate, 2 to 3 of these symptoms are present; severe, 4 or more of these symptoms are present)

‡ : Two levels of staircase (length 12m) with 44 steps(height, 18 cm; depth, 22cm)

§: anterior drawer sign

Table 3. Clinical and functional outcomes.

Case	Sex/Age	Trauma history	Site	Stage	Duration of follow up (months)	Lesion size (cm^2)	Ankle-hindfoot score		Subjective & functional score
							Preop.	Postop.	
1	M/20	+	lateral	IV	14	2.1	50	77	95
2	M/42	+	medial	III	28	1.4	67	82	75
3	F/29	-	lateral	II	47	1.7	67	82	85
4	M/14	-	medial	III	20	3.5	77	82	85
5	M/18	+	lateral	III	21	2.1	78	92	90
6	M/26	+	lateral	IV	52	2.4	67	77	70
7	M/18	+	medial	III	26	2.4	53	92	80
8	M/23	+	medial	II	44	1.8	82	92	85
9	F/47	+	lateral	III	60	2.2	67	67	45
10	M/19	-	medial	IV	51	1.9	77	82	90
11	M/20	+	lateral	III	19	2.7	78	92	80
12	M/16	-	lateral	IV	49	3.2	67	82	90
13	F/44	-	lateral	III	95	2.6	60	77	80
14	F/34	+	medial	III	47	1.8	50	67	85
15	M/22	-	lateral	IV	35	1.8	67	92	100
16	M/42	-	lateral	III	42	2.8	63	67	85
17	M/33	+	lateral	III	41	2.4	67	82	60
18	M/30	+	lateral	IV	41	2.8	66	82	80
19	F/29	-	medial	IV	49	1.5	78	82	90
20	F/23	+	lateral	III	36	1.8	66	77	75
21	M/22	-	medial	III	51	1.2	53	77	95
22	M/26	+	lateral	IV	47	1.9	67	92	80

검사 상 섬유성 연골로 관찰되어 장기간의 추시 후에도 정상적인 초자 연골로의 재생은 되지 않았다(Fig. 3-A,B,C,D). 술 후 결과의 평가에서 ankle-hindfoot scale은 술 전 67점에서 술 후 82점으로 의의 있게 호전되었으며($p<0.003$), 족 관절의 주관적 및 기능적 평가는 평균 82점이었다. 퇴행성 관절염이 동반되었던 2예에서는 주관적 및 기능적 평가상 각각 40점 및 65점으로 불량 및 보통의 결과를 보였다.

고 찰

거골의 박리성 골 연골염의 발생 원인에 대하여 여러 임상적 혹은 실험적인 연구 결과는 박리성 골 연골염이 외상과 관계가 있다고 보고하였으나 아직 정확한 기전은 알려지지 않았다[1,11]. 족 관절 염좌는 관절낭과 인대 구조의 손상뿐 아니라 연골과 연골하 골의 손상도 유발시킬 수 있으며 약 6.5%에서 거골의 골 연골염의 발생 빈도를 보인다고 알려져 있으며[5], 따라서 스포츠 운동 등의 활동성이 높은 10대에서 30대까지의 연령층에서 발생한다고 알려져 있다[2,5]. 외상에 의한 거골의 외측 병변은 족관절의 내번과 강력한 족배 운동과 관련이 있다고 보고되고 있다[1,18]. Roden 등[14]은 외측 병변은 거의 외상에 의해서 이차적으로 생기고, 자연 치유되는 경향이 거의 없으며, 더욱 심한 증상을 유발하고 조기에 관절염을 일으키기 때문에 조기에 수술적 치료를 요한다고 하고 내측 병변은 외상과 관련이 없는 경우가 많으며, 증상도 심하지 않고 자연 치유되는 경향이 많아, 증상을 유발시킬 수 있는 관절 내 유리체가 생성된 경우에만 절제술을 시행할 것을 보고하였다. 본 연구의 경우 외측에 병변을 갖는 경우 내측 보다 과거력 상에 족 관절 염좌의 병력을 갖는 경우가 많았으며, 활동성이 높은 젊은 연령층에서 높은 빈도를 보였다.

Berndt와 Harty[7]는 거골의 박리성 골연골염을 방사선적으로 조사하여 연골하 골이 압박된 상태부터 골연골 편이 완전히 박리되어 전위된 상태까지를 각각 4단계로 나누어 분류한 후, 거골의 외측 중간 1/3 부위와 내측 후방 1/3 부위가 가장 손상을 많이 받는 부위라고 보고하였으며, 이

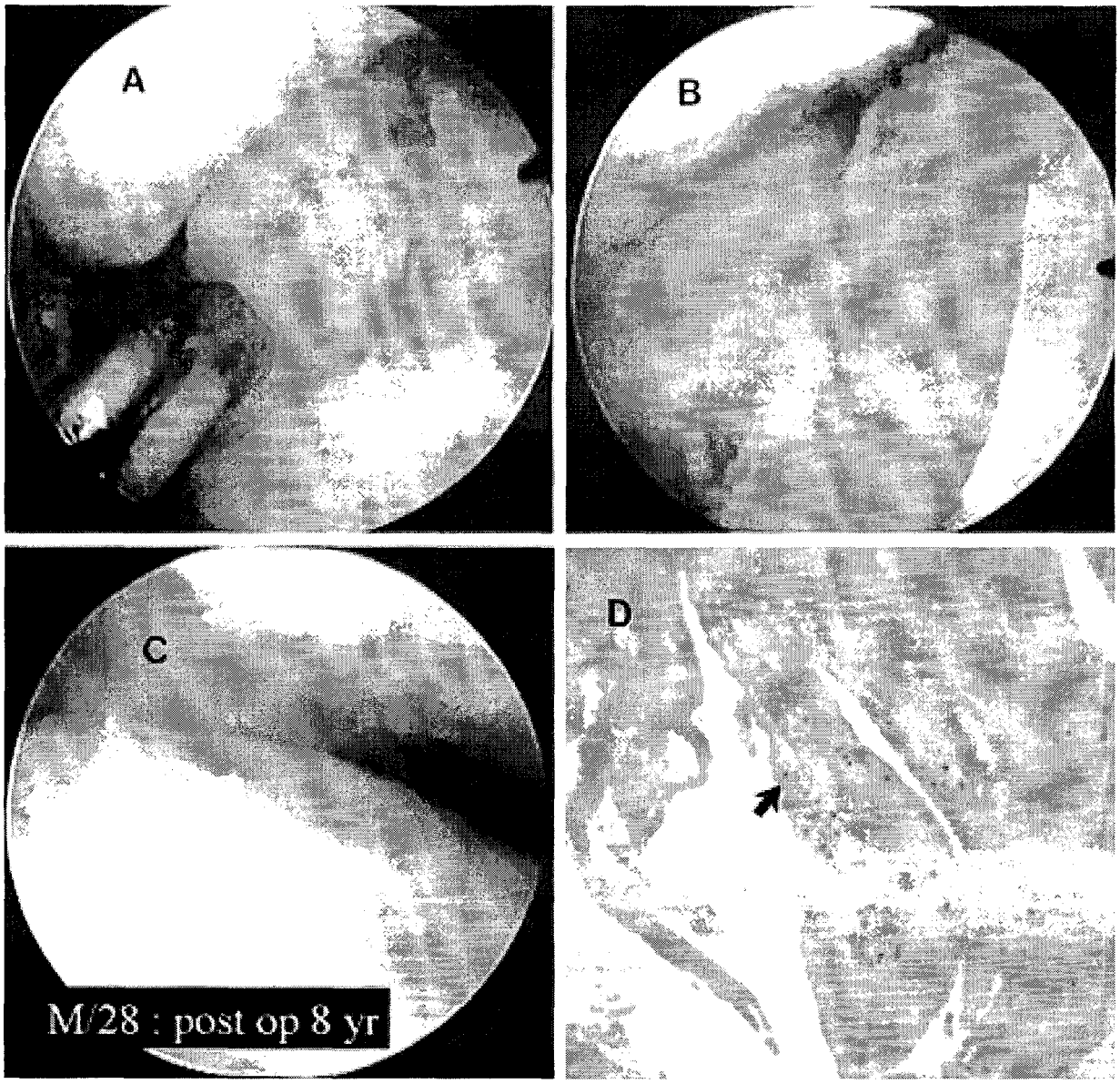

Fig. 3. **(A)** Radiographic and histological evaluation were done in a patients at post op. 8 years. No definite defect could not be identified on plain film.

(B) Bone defect filling with soft tissue on MRI film.

(C) Defect was filled up completely and secondary lesion was not detected in second look arthroscopy.

(D) Histological evaluation of biopsy material showed fibrocartilage patterns. Matrix contains collagen fibers and chondrocyte like cells (arrow) and lacunae are smaller and less plump (H-E stain, × 100).

들 두 부위의 발생 빈도는 서로 비슷하다고 하였으나 본 연구에서는 내측에서 8예, 외측에서 14예가 발생하여 외측에서의 발생 빈도가 높았다.

거골 박리성 골연골염에 대한 치료로는 제1단계의 경우 체중부하의 조절 등의 보존적인 방법으로도 효과를 얻을 수 있으나, 진행된 거골의 박리성 골연골염에 대하여는 이차적인 관절염의 진행을 방지하고 증상의 호전을 위하여 수술적 치료를 권장하고 있다[5]. 그러나 고전적인 관절 절개술이나 내과 절골술 등에 의한 침습적인 방법은 술 후 이환율이나 관절 강직, 내과골의 부정 유합 및 불유합 등이 발생할 수 있으며, 환자의 재활도 상당한 기간이 소요된다. 관절경의 도입이래 즉 관절의 거골 골 연골염은 가장 중요한 적응증이 되었으며, 특이한 합병증 없이 조기 재활을 도모할 수 있는 장점이 있다.

Parisien 등[15,16]은 관절경을 이용하여 제 2 단계 이상의 병변에 대해서 유리체 제거 및 소파술 등에 의한 관절경적 변연절제술을 시행한 결과 88%에서 우수 이상의 좋은 결과를 얻었다고 하였고 Kim 과 Moran 등[9]도 유사한 결과를 보고하였다. Loomer 등[12]은 관절경적인 소파술과 천공술로 치료한 후 평균 25개월의 추시 결과 74%에서 우수 이상의 좋은 결과를 보고하면서, 통증은 술 후 수개월 이내에 완화되지만, 병변의 치유는 수년이 걸린다고 보고 하였다. Kumai 등[11]은 Bernd와 Harty의 분류상[1] 제 2 단계에 해당하는 병변이 거골의 내측에 위치한 18예를 대상으로 관절경적인 천공술만을 시행한 후 평균 4.6년간 추시 결과 임상적으로나 방사선학적으로 외상력이 있는 30세 이하의 젊은 연령에서 좋은 결과를 보였다고 하면서 이는 젊은 연령에서 골의 재생 능력이 좋고 외상력이 없는 경우에는 증상이 나타나기까지 오랜 시간이 걸리고 결과적으로 병변 주위에 경화성 변화가 생겨서 결손부의 재형성에 나쁜 환경이 되기 때문이라고 하였다. 본 연구에서도 관절경을 이용한 단순 절제술 후 증상의 호전 뿐 아니라 기능에서도 호전된 결과를 보였다. 그러나 연령이나 외상력 등에 의한 결과의 차이는 없었으며, 병변의 크기를 정확하게 측정할 수는 없었으나 절제술후 남아있는 병변의 크기도 술 후 결과에 차이를 보이지 않았다. 그러나 수술시 병변 주위로 동반된 관절염이 이환되어 있을 경우 증상의 호전은 있었으나 주로 기능적인 면에서 회복이 되지 않아 수술시 관절염이 동반된 경우에는 주의를 요하였다. 또한 관절경시 10예(45%)에서 거골 병변 부위 외에 타 부위에 동반된 병변이 관찰되어 관절경시 타 부위에 대한 관찰 및 치료가 필요하였으며, 특히 거골 병변과 접촉하고 있는 경골 천장부에 대한 평가가 반드시 필요할 것으로 사료되었다.

거골의 골 연골염에 대한 고식적인 여러 치료방법은 비교적 양호한 결과를 보였으나 그 단점으로는 결손 부위를 조기에 보강할 수 없으며, 장기간의 추시 후에도 분열된 섬유연골 조직으로의 치유일 뿐, 정상적인 초자 연골로 재생되지 않는 것이 지적되었다[3,5]. 관절의 연골은 낮은 재생력을 갖기 때문에 손상은 대부분 비가역적인 것은 잘 알려진 사실이다[4,5]. 따라서 최근에는 새로운 연골의 조기 재생과 관절의 기능을 향상시키고자 자가 연골세포 이식술이 거골의 골 연골염의 치료에도 도입되었으며 제한적으로 보고되었다. Giannini 등[5]은 자가 연골 세포를 배양한 후 거골의 골 결손 부위에 이식하여 평균 26개월간의 추시 관찰 결과 주관적 및 객관적 결과 분석에서 양호한 결과를 얻었으며, 재생된 연골 조직도 정상 연골보다 세포수가 더 많고, 그 강도가 감소되긴 하였으나 초자 연골과 유사한 조직으로 재생되었음을 보고하였다. 그러나 족 관절은 슬 관절과 달리 수술적 공간에 제약이 있으며, 족 관절의 내과 절골술을 통한 술식 등이 필요하므로 골 및 연부 조직 손상이 크고, 오랜 고정으로 인한 족 관절 강직 및 술 후 재활기간이 긴 단점이 있으며, 광범위한 수술적 절개를 포함한 수술적 조작 자체가 족 관절에 미치는 영향 및 장기 추시 결과에 대하여는 아직 보고된 바가 없다. 슬 관절에서 많이 시행되는 골 연골의 모자이크 성형술 또한 Hangody 등[6]은 임상적으로나 조직학적으로 좋은 결과를 보고하였으나 수술시 공간적 제약과 더불어 연골의 덮개가 연속적이지 못하고 연골하 골에 손상을 줄 뿐 아니라[3] 슬 관절 공여부에서의 동통 등이 보고되고 있다. 비록 초자 연골로 재생은 되지 못하지만, 단순 절제술 후 이차 관절경을 시행한 결과 거골 병변 부위의 결손은 양질의 섬유조직으로 채워져 부드러운 연골 표면을 이루고 있는 것이 여러 저자에 의해서 보고 되었다[8,9,15-17]. 저자의 경우도 시간의 경과에 따라 결손 부위는 섬유성 연골에 의해 채워지는 소견을 관찰하였으며 단순한 섬유조직도 점차 섬유 연골로 대치되어 가는 과정을 관찰할 수 있었다. 따라서 아직은 결손부를 정상적인 초자 연골로 보충할 수 있는 확실한 방법이 없는 상태에서 관절경을 이용한 병변의 단순 절제는 조기 재활을 통하여 환자의 증상을 호전시키고 기능을 회복시키는 좋은 방법으로 사료되었다.

골 연골염의 결손에 대한 재생 기간이 매우 길며, 재생된 연골도 조직학적으로 섬유성 연골 형태를 갖고 있으므로 원래의 조직과 비교했을 때, 기계적 성향에 있어서 더 열등하고 이는 추후에 골 관절염을 일으킨다고 알려져 있다[4,5]. 그러나 본 연구에서 이차 관절경시 골 연골염 부위 이외에 타 부위에 발생한 병변은 거의 관찰되지 않아 골 연골 절제술 후 조기 재활에도 불구하고 골 관절염 등의 이차적인 병변의 발생은 매우 드물었다.

결 론

거골의 박리성 골 연골염의 치료로 족 관절경을 이용한 유리체 및 괴사 골 조직의 절제는 술 후 환자의 주관적 및 기능적 평가상 의의 있는 호전을 보여, 특별한 합병증 없이 시행하여 조기 재활 및 회복을 도모할 수 있는 유용한 방법으로 사료되었으며 관절경시 타 부위에 대한 평가가 필요하였다. 그러나 골 연골염과 동반하여 퇴행성 관절염이 진행된 경우 증상의 호전에도 불구하고 기능 평가 상 불량한 결과를 보여 이 경우 특별한 주의를 요하였다. 이차 관절경상 골 연골염의 결손 부위는 섬유 조직 및 섬유성 연골로 채워지는 양상을 보였으며, 시간의 경과에 따라 섬유성 조직보다는 섬유성 연골이 많이 생성됨을 관찰할 수 있었으며, 단순한 병변의 절제 후에도 골 연골염의 병변 이외에 타 부위의 이차적인 병변은 거의 발생하지 않았다.

REFERENCES

1) **Berndt AL and Harty M**: Transchondral fracture of the talus. *J Bone Joint Surg*, 41-A: 988-1020, 1959.

2) **Bosien WR, Staples OS and Russel SW**: Residual disability following acute ankle sprains. *J Bone Joint Surg,* 37-A: 1237-1243, 1955.
3) **Brittberg M**: Autologous chondrocyte transplantation. *Clin Orthop,* 367(Suppl): S147-155, 1999.
4) **Buckwalter JA, Mow VC and Ratcliffe A**: Restoration of injuried or degenerated articular cartilage. *J Am Acad Orthop Surg,* 2:192-201, 1994.
5) **Giannini S, Buda R, Grigolo B and Vannini F**: Autologous chondrocyte transplantation in osteochondral lesions of the ankle joint. *Foot Ankle,* 22: 513-517, 2001.
6) **Hangody L, Kish G, Karpati Z, Szerb I and Eberhardt R**: Treatment of osteochondritis dissecans of the talus: use of the mosaicplasty technique-a preliminary report. *Foot Ankle,* 18: 628-634, 1997.
7) **Kaikkonen A, Kannus P and Jarvinen M**: A performance test protocol and scoring scale for the evaluation of ankle injuries. *Am J Sports Med,* 22: 462-469, 1994.
8) **Kelberine F and Frank A**: Arthroscopic treatment of osteochondral lesions of the talar dome : a retrospective study of 48 Cases. *Arthroscopy,* 15: 77-84, 1999.
9) **Kim HKW and Moran ME**: The potential for regeneration of articular cartilage in defects created by chondral shaving and subchondral abrasion. *J Bone Joint Surg,* 73-A: 1301-1315, 1991.
10) **Kitaoka HB, Alexander IJ, Adelaar RS, Nunley JA, Myerson MS and Sanders M**: Clinical rating systems for the ankle-hindfoot, midfoot, hallux, and lesser toes. *Foot Ankle,* 15: 349-353, 1994.
11) **Kumai T, Takakura Y, Higashiyama I and Tamai S**: Arthroscopic drilling for the treatment of osteochondral lesions of the talus. *J Bone Joint Surg,* 81-A: 1229-1235, 1999.
12) **Loomer R, Fisher C, LLoyd-Smith R, Sisler J and Cooney T**: Osteochondral lesions of the talus. *Am J Sport Med,* 21: 13-19, 1993.
13) **Minas T and Nehrer S**: Current concepts in the treatment of articular cartilage defects. *Orthopedics,* 20 : 525-538, 1997.
14) **Roden S, Tillegard P and Undander-Scharin L**: Osteochondritis dissecans and similar lesions of the talus. Report of fifty-five cases with special reference to etiology and treatment. *Acta Ortho Scand,* 23: 51-66, 1953.
15) **Parisien JS**: Arthroscopic treatment of osteochondral lesions of the talus. *Am J Sports Med,* 14: 211-217, 1986.
16) **Parisien JS and Vangsness T**: Operative arthroscopy of the ankle: three years experiences. *Clin Orthop,* 199: 46-53, 1985.
17) **Salter RB, Simmonds DF, Malcolm BW, Rumble EJ, Macmichael D and Clements ND**: The biological effect of continuous passive motion on the healing of full thickness defect in articular cartilage, an experimental investigation in the rabbit. *J Bone Joint Surg,* 62-A: 1232-1250, 1980.
18) **Schenck R and Goodnight JM**: Osteochondritis dissecans: current concepts review. *J Bone Joint Surg,* 78-A: 439-456, 1996.

요 약

목 적: 관절경을 이용한 거골 박리성 골연골염의 단순 절제술 후 그 결과를 알아보고 이차 관절경을 통하여 결손 부위의 육안 및 조직학적 변화를 알아보고자 하였다.

대상 및 방법: 관절경으로 유리체 및 괴사 골 조직을 제거한 후 출혈되는 기저부를 남겨두고 치료한 22예를 대상으로 하였으며, 임상적 및 기능적 평가를 하여 수술의 유용성을 알아보았다. 7예에서 이차 관절경을 술 후 3개월에서 8년 사이에 시행하여 병변 부위의 관찰 및 타 부위의 이차적인 병변을 관찰하였으며, 생검을 시행하여 결손부 재생 조직에 대한 조직학적 검사를 시행하였다. 추시 관찰은 평균 42개월(14개월~8년) 이었다.

결 과: 최종 추시 관찰에서 Ankle-hindfoot(100) 점수는 술 전 67점에서 술 후 82점으로 의미있는 호전을 보였고($p<0.003$), 주관적 및 기능적 평가(100점)상 술 후 평균 82점으로 만족할 만한 결과를 얻었다. 이차 관절경상 결손부는 섬유성 조직으로 채워지는 양상을 보였으며, 시간의 경과에 따라 섬유성 조직보다는 섬유 연골 조직이 증가되는 소견을 보였다. 술 후 특이한 이차적인 병변의 발생은 관찰되지 않았다.

결 론: 관절경을 이용한 거골 박리성 골연골염에 대한 단순 절제술은 결손 부위를 남겨 놓고 치료하는 방법이나 이차적 병변의 발생없이 결손부가 채워지는 소견을 보여 유용한 방법으로 사료되었다.

색인 단어: 거골, 박리성 골연골염, 거골, 관절경적 치료