

## 위암에서 PET의 임상적 역할

원자력의학원 핵의학과

천 기 정 · 김 병 일 · 임 상 무

### Role of PET Scan in Gastric Cancer as a Diagnostic Tool

Gi Jeong Cheon, M.D., Byung Il Kim, M.D. and Sang Moo Lim, M.D., Ph.D.

Department of Nuclear Medicine, Korea Cancer Center Hospital, Seoul, Korea

Clinical application of positron emission tomography (PET) is rapidly increasing for the detection and staging of cancer at whole-body studies performed with the glucose analogue tracer 2-[fluorine-18]fluoro-2-deoxy-D-glucose (FDG). Although FDG PET cannot match the anatomic resolution of conventional imaging techniques in gastrointestinal and abdominal organs, it is particularly useful for identification and characterization of whole body at the same time. FDG PET can show foci of metastatic disease that may not be apparent at conventional anatomic imaging and can aid in the characterization of indeterminate soft-tissue masses. Most gastrointestinal cancer need to surgical management. FDG PET can improve the selection of patients for surgical treatment and thereby reduce the morbidity and mortality associated with inappropriate surgery. FDG PET is also useful for the early detection of recurrence and the monitoring of therapeutic effect. The gastrointestinal cancers, such as gastroesophageal cancer, colorectal cancer, liver cancer and pancreatic cancer, are common malignancies in Korea. PET is one of the most promising and useful methodology for the management of gastric cancer as well as other gastrointestinal cancers. (J Korean Gastric Cancer Assoc 2002;2:184-190)

**Key Words:** Gastrointestinal Cancers, FDG PET

책임저자 : 천기정, 서울시 노원구 공릉 2동 215-4  
원자력의학원 핵의학과, 139-706  
Tel: 02-970-1341, Fax: 02-970-1341  
E-mail: larry@kcoch.re.kr

### 서 론

PET는 Positron Emission Tomography의 약칭으로, 체내의 기능이나 대사를 대변하는 물질에 양전자(positron) 방출 방사성동위원소를 표지한 방사성의약품의 체내 분포를 영상화한 것으로 전산화단층촬영술(CT)나 핵자기공명영상술(MRI)과 같은 해부학적 구조를 영상화하는 진단법과 구분되는 기능적 영상진단법(Functional Imaging)이다.

양전자 방출 방사성의약품에서 2개의 서로 180°각을 이루면서 방출되는 511 KeV의 소멸광자를 동시에 검출하게 되어 붕괴가 일어난 방사성 동위원소의 정확한 위치 파악이 가능하다. 양전자 방출 단층촬영은 4 mm 정도로 높은 해상도의 삼차원적인 단층영상을 얻을 수 있고, 정량적 영상 분석이 가능하다.(1)

양전자 방출 단층촬영의 가장 중요한 장점은 인체나 실험동물 생체 내에서 일어나는 생화학적, 생리학적 과정을 정량 분석할 수 있는 점으로, 이 때문에 기존의 CT, MRI의 “해부학적 영상”에 대비하여 “기능적 영상”으로 분류되며, 질병의 포도당, 아미노산, 핵산 등의 대사 또는 각종 약물의 작용부위에 대한 정보, 신경전달 물질-수용체 등의 세포간의 정보 교환이상 등의 평가에 이용되고 있다.

PET는 역사적으로 1990년 전까지 뇌와 심장의 대사 연구가 주로 시행되었으나, 1990년 이후 PET로 전신영상 획득이 용이하게 되어 이후 종양 연구가 급속히 증가되었다. 정상 세포에서 암세포로 변화되는 과정에서 많은 세포의 대사과정이 변화되며 특히 DNA합성 증가, 단백질 합성 증가 및 아미노산 이용 증가, 포도당 대사 증가가 특징적으로 관찰된다. 이러한 대사 변화는 적절한 양전자 방출 동위원소 표지화합물을 이용하여 정상세포(조직)와 암세포의 섭취정도 차이를 비교 측정할 수 있다.(2-5)

종양에서 PET는 종양의 치료 전이나 치료 후 환자의 정확한 상태를 평가하기에 유용하다. 기본적으로 PET는 종양의 악성도 평가, 예후 평가, 병기 결정 및 치료 방침 결정, 치료 효과 조기 판정, 재발 여부 평가 등에 이용되고 있다.(3-5) 임상 종양학 분야에서 가장 널리 쓰이는 양전자 방출 동위원소 표지화합물은 [F-18]-fluorodeoxyglucose (FDG)이며, FDG는 핵의학 분야에서 ‘20세기에 발견된 최고의 물

질(molecule of the century)'로 평가받고 있다. FDG 이외에 C-11-methionine, C-11-leucine 등 아미노산과 thymidine 등 핵산 유도체가 이용되나 아직 연구용으로 이용되며, 임상에서 널리 이용되지는 못하고 있다.

소화기 암에 대한 PET 연구는 국가나 지역 별로 빈발하는 암의 종류에 따라 연구 대상이 크게 다른 점이 특징적이다. 미국과 유럽의 경우 대장암을 중심으로 많은 연구가 진행되고 상대적으로 위암이나 간암의 경우는 연구가 많이 진행되지 못하였다. 이에 반하여 우리 나라의 경우 1995년 PET가 도입된 이후 종양학 분야에 FDG PET이 가장 많이 이용되고 있으며, 위암과 간암이 많으므로 이에 관한 연구가 일부 진행되고 있다. 이 글에서는 위암을 비롯한 소화기 암에 대한 FDG PET를 중심으로 임상적 의의와 국내에서 진행하였던 연구를 기술하였다.

**PET 영상법의 원리**

양전자방출핵종이란 원자핵에서 양전자를 방출하는 방사성동위원소를 말한다. 양전자란 양전하를 띠는 전자로 우리가 일반적으로 알고있는 전자(음전자, electron)와 동일한 특성을 갖지만, 전하가 반대이다. 원자핵에서 방출된 양전자는 방출 즉시 주변의 음전자와 만나게 되어 511 KeV의 감마선이 정반대 방향으로 발생하며 소멸한다(소멸반응). 이때 발생한 정반대 방향의 감마선을 PET scanner로 측정하여 영상화하는 것이 양전자단층촬영술(PET)이다.

흔히 이용되는 양전자방출핵종은 F-18, C-11, N-13, O-15 등으로 싸이클로트론 이라는 입자가속기를 이용하여 생산되며, 이들의 반감기는 각각 110분, 20분, 10분, 2분 정도로 F-18을 제외한 핵종들은 반감기가 매우 짧아서 싸이클로트론이 인접해 있어야 임상에서 이용할 수 있다. F-18의 경우는 반감기가 두 시간 정도 되기 때문에 싸이클로트론이 있는 PET 센터(on-site PET center)에서 F-18을 표지한 방사성 의약품을 가까운 거리에 있는 다른 센터(off-site PET center)로 운반하여 이용이 가능하다.

PET 촬영에 흔히 이용되는 F-18, C-11, N-13, O-15 등과 같은 양전자방출핵종들은 주로 생체를 구성하는 원자들의 동위원소들이다. F-18의 경우는 H 또는 OH를 치환하여 사용하는 경우가 많다. 따라서 생체를 구성하는 물질과 화학적으로 같거나 큰 차이가 없는 방사성 추적자를 이용하게 되므로 체내의 기능이나 대사능을 영상화할 수 있다.

**양전자방출단층촬영 방법과 정량법**

**1) 전신영상 양전자방출단층촬영 방법**

PET스캔은 PET기기의 특성에 따라 다양한 스캔법을 적용할 수 있다. 특히 종양학 분야에서 PET스캔은 전신스캔이 대부분이고 최근에는 이에 적합하도록 소프트웨어가 개

발되어 기종에 따라 전신 스캔법이 달라질 수 있다. 특히 최근에는 방출스캔과 감쇠보정을 위한 투과스캔을 동시에 연속적으로 획득할 수 있어 과거 보다 훨씬 수월하게 전신 감쇠보정 영상을 얻을 수 있다. 따라서 PET 기기의 특성에 따라 스캔법은 차이를 보일 수 있다.

일반적으로 PET스캔을 시행하기 6시간 전부터 환자를 공복시키되 물의 섭취는 장려한다. 준비가 되면 환자에게 검사에 대해 설명한 후 나비바늘로 370~555 MBq (10~15 mCi)의 F-18 FDG를 정맥주사하고 20 ml의 생리식염수로 씻어 주사한다. 주사한지 30~40분이 지났을 때 소변을 보게 한 후 앙와위로 테이블에 눕힌다. 스캔은 주사 후 50분부터 시작하며 촬영범위는 머리끝부터 시작하여 대략 무릎부위까지 약 150 cm의 길이를 단계적으로 영상을 획득한다. 각 step 당 총 7분씩 정적모드로 스캔한다.

**2) 국소 영역 추가 촬영이 필요한 경우**

국소 영상은 임상 또는 연구목적으로 표준화섭취계수 등의 정량지표가 요구되거나, 알고 있는 종양 병변 부위의 재발 또는 잔여종양 여부를 알고자 할 때 또는 기타 특정 관심부위의 정확한 확인이 요구될 때 시행한다. 이 경우는 방사성화합물을 주사하기 전에 다음과 같이 투과(transmission) 스캔을 먼저 시행한다. 환자를 테이블에 앙와위로 눕히고 관심영역을 촬영부위가 되도록 맞추고 확인하고 관심영역부위 몸의 위치를 정확하게 펜으로 표시한 후 20분간의 투과 스캔을 얻는다. 투과 스캔이 끝난 후 방사성화합물을 정맥 주사한 후 20 ml의 생리식염수로 씻어 주사하고 환자를 테이블로부터 내리게 한다. 주사한지 30분이 지났을 때 소변을 보게 한 후 앙와위로 테이블에 다시 눕히고 표시부위를 정확히 맞춘 후 20~30분간 방출 스캔을 획득한다. 국소 부위 방출 스캔이 끝난 직후 이어서 전신영상을

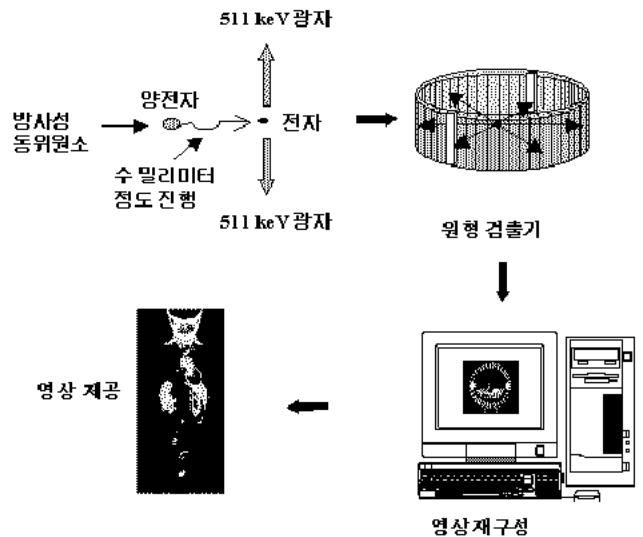


Fig. 1. Principle of Positron Emission Tomographic Imaging.

시행한다.

3) 표준화섭취계수(standardized uptake value, SUV)

임상 종양 PET에서 가장 널리 이용되고 있는 정량적 분석 방법이다. 이는 조직 내의 방사능( $\mu\text{Ci}/\text{mL}$ )을 환자에게 주사된 붕괴 보정된 방사능( $\mu\text{Ci}/\text{Kg}$ )으로 나눈 값이다. 조직방사능은 감쇠보정된 PET 영상에서 측정되며, PET 영상을 획득한 시간의 방사능을 주사 시간의 방사능으로 보정한다. 주사된 방사능은 dose calibrator로 측정하며 주사 전, 후의 주사기의 방사능 차이로 결정한다.

SUV는 조직의 섭취정도를 수치화하여 객관적으로 비교할 수 있는 근거를 마련하고 있고 손쉽게 측정할 수 있다는 장점이 있으나, 환자의 혈중 포도당 농도, 체표면적, 체중 및 검사시간에 따라 변화될 수 있어 환자간의 비교에는 제한점을 가진다. 특히 SUV는 주사된 방사능이 전신에 균등하게 분포된다는 가정을 하고 있으나 실제로는 균등하게 분포할 수 없다.(6,7) 일반적으로 SUV가 2.5 이상인 경우 증가된 섭취로 간주한다.

$$\text{SUV} = \frac{\text{Tissue activity } (\mu\text{Ci}/\text{mL})}{\text{Injected activity (mCi)/weight (Kg)}}$$

환자 사이의 지방조직 등 체격의 차이가 다르므로 환자의 체중 대신에 체표면적으로 보정하여 체표면적 교정 SUV (body surface area-corrected SUV,  $\text{SUV}_{\text{BSA}}$ )를 측정한다.(8)

$$\text{SUV}_{\text{BSA}} = \frac{\text{Tissue activity } (\mu\text{Ci}/\text{mL})}{\text{Injected activity (mCi)/BSA (m}^2\text{)}}$$

체표면적은 환자의 키와 몸무게로 계산되며 DuBois 등의 방법이 가장 널리 이용되고 있으며 산출 공식은 다음과 같다.(9)

$$\text{BSA (m}^2\text{)} = 0.007184 \times \text{weight (Kg)}^{0.425} \times \text{height (cm)}^{0.725}$$

PET을 이용한 종양 영상

대부분의 암세포는 정상세포에서 암세포로 변화하는 과정에서 여러 종류의 대사과정이 변화하게 되는데, 특히 DNA 합성의 증가, 단백질합성의 증가 포도당 대사의 증가가 특징적이다. 이러한 대사 변화는 적절한 양전자방출핵종 표지 화합물을 이용하여 정상세포와 암세포의 섭취 차이를 영상화할 수 있다. 암세포에서는 에너지 요구량이 증가하는데 그 중에서도 포도당 대사가 증가되어 있다. 따라서, 포도당 대사의 증가를 영상화하여 종양영상에 이용할 수 있다.

FDG는 2-[18F]Fluoro-2-deoxy-D-glucose로 포도당의 유사체이다. 현재 가장 많이 이용되는 PET 영상법은 FDG를 이용해 포도당 대사를 영상화하는 것이다. 임상종양학 분야에서 가장 널리 이용되는 양전자방출핵종 표지화합물인 FDG는 핵의학 분야에서 20세기에 발견된 최고의 물질(Molecule of the century)로 평가받고 있다. FDG는 포도당과 유사하게 세포막의 포도당 전달체(Glucose transporter, GLUT)에 의해 세포 내로 섭취된 후 세포 내에서 hexokinase에 의해 인산화된다. 인산화된 이후의 FDG는 포도당과 달리 더 이상 대사가 일어나지 않고 세포 내에 저류되므로 영상획득이 용이하다. FDG 이외에도 C-11 methionine, C-11 leucine 등과 같은 아미노산이나 thymidine 등의 핵산 유도체들이 종양

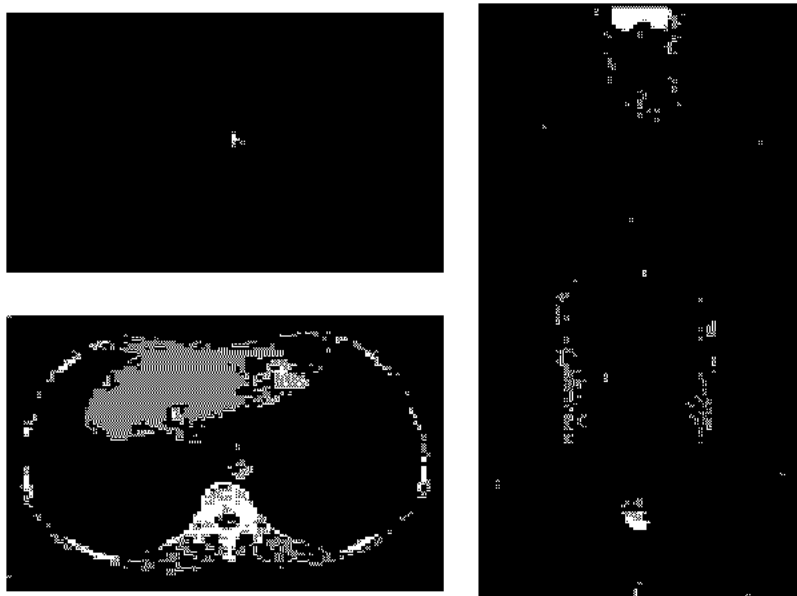


Fig. 2. FDG PET scan and CT in patient with recurrent gastric carcinoma. Hypermetabolic lesion on FDG PET is well visualized on the anastomotic site of previous total gastrectomy. CT scan shows equivocal soft tissue lesion on the corresponding section.

진단에 이용되고 있으나, 아직까지는 주로 연구용으로 사용되고 있으며 임상에서 널리 이용되고 있지는 못하고 있다.

PET 종양영상은 종양의 치료 전이나 치료 후 종양진단에 유용하게 이용될 수 있다. 종양영상으로서 PET는 종양의 악성도 평가, 예후 평가, 병기 결정, 치료방침 결정, 치료 효과 조기 판정, 재발 여부 평가 등의 목적으로 이용되고 있다.

### 소화기 암에서의 PET 이용

소화기 암에서 PET 이용은 국가나 지역별로 빈발하는 암의 종류에 따라서 대상 질환이 크게 다른 양상을 보인다. 미국과 유럽의 경우 대장암을 중심으로 PET이 많이 이용되고 있으며 이에 대한 진단적 유용성 연구들이 많이 보고되고 있는 반면, 우리나라 일본의 경우 간암과 위암이 많으므로 이에 대한 PET 이용이 상대적으로 많은 편이다. 특히, 대장암의 경우 병기결정과 수술 후 재발을 조기 진단하는데 유용하다고 보고되었다.(10) FDG PET는 종양의 포도당 대사능을 평가하므로 다른 해부학적 변화보다 조기에 병변을 찾거나 치료 효과를 판정할 수 있고 전신을 검사할 수 있다는 장점이 있다. 간의 경우, 간세포암의 진단 성능은 다소 떨어지지만, 간의 전이암이나, 담관세포암에 대해서는 진단 능력이 우수하고, 간농양 등에서 위 양성인 관찰될 수 있어서 상당수 간세포암에서 병기 결정, 재발 병변의 포착이나, 치료반응 평가 등에 유용성이 있는 것으로 보고되기도 하였다.(11) 하지만, 소화기 암에 대한 PET 연구는 국내외를 막론하

고 아직 많이 보고되어 있지 않은 실정이다. 위장관의 경우 일차 병소의 진단은 주로 내시경을 통하여 정확한 진단이 용이할 뿐 아니라, 위장관의 연동운동 등에 의하여 PET 영상의 다양한 소견이 관찰될 수 있으며 PET이 위장관의 점막 내 병변을 구분할 수 없는 점 등에 의해 제한적으로 PET이 활용되고 있기 때문일 것이다.

### 위, 식도암에서의 PET 이용

위암이나 식도암의 진단은 내시경을 통하여 육안적으로 병소를 확인할 수 있고, 의심되는 병소의 조직검사로 확인이 가능하다. 하지만, 내시경을 통하여 위, 식도암의 병기 결정을 위한 림프절이나 전이를 확인할 수 없으므로 위, 식도암의 병기결정과 재발의 조기 발견, 치료효과 판정 등에 FDG PET의 이용이 가능하다. 국내에서 보고된 위암, 식도암에 대한 FDG PET 연구에 의하면, 조기암은 FDG PET으로 진단이 불가능한 경우가 많아서 내시경 검사를 대신할 수 없다고 보고되었다.(12,13) 현재까지 주로 이용되고 있는 PET scanner의 해상도가 4~5 mm 정도의 수준으로 점막 내 병변의 경우 종양의 두께가 해상도 이하로 부분용적효과가 나타나거나 고정된 장기가 아닌 위장관의 연동운동에 의해 영상획득이 잘 이루어지지 않을 수 있는 점들이 그 이유로 고려될 수 있다.

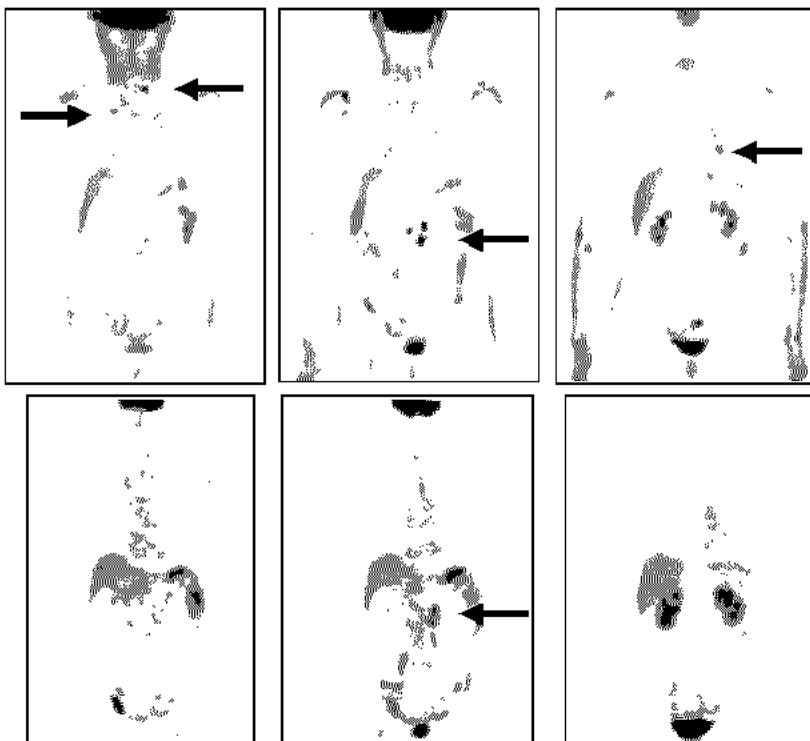


Fig. 3. Therapeutic response evaluation by FDG whole body PET. Gastric cancer patient with previous subtotal gastrectomy has an elevation of CA 19-9 during the follow-up period. FDG PET shows multiple hypermetabolic lesions in abdominal, cervical nodes and right lung, which means multiple metastases (upper row). After 4 cycles of chemotherapy, FDG PET scans shows reduced uptake of FDG on the previous hypermetabolic lesions. This patient shows the reduced CA 19-9 level from 1291 to 431 U/ml, which suggests partial response of chemotherapy (bottom row).

1) 병기진단

위암의 일차 병소의 진단은 내시경 검사를 통하여 높은 진단율이 보고되고 있지만, 영역 림프절의 경우 복부 CT의 경우 52~73%의 예민도와 69~98%의 특이도가 보고되고 있다.(14-16) 진단을 향상을 위한 Spiral CT 또는 MRI를 이용한 시도들도 있었으나 뚜렷한 진단율의 향상은 보고하지는 못하였다.(17,18)

위암 환자에 대한 PET의 진단율은 김 등의 보고에 의하면, 수술 전 일차병소의 예민도는 83.3%, 문합부위 재발의 예민도는 100%이었다. 일차 병소가 상대적으로 낮은 진단율을 보인 이유는 위암이 위벽을 따라 평면적으로 병소가 형성된 경우 부분용적효과나 연동운동 등에 의해 예민도가 낮아졌을 가능성이 있다. 또, 위점막의 비특이적 FDG 섭취가 보고되기도 하였는데,(19,20) 위암의 FDG 섭취도 다양한 양상을 보이는 관계로 위점막의 비특이적 FDG 섭취가 위암의 진단율이 떨어지는 한 요인이 될 수 있다. 따라서, 위암 진단에는 FDG PET의 역할은 보조적일 수밖에 없을 것이다.

김 등의 보고에서, 정확한 병기 결정을 위한 림프절 전이 여부 평가는 위 주위 림프절의 예민도가 8.9%로 영역 림프절의 예민도 58.3%에 비하여 낮았는데, 이것은 CT의 위 주위 림프절의 예민도도 9.9%여서 위 주위 림프절의 크기가 영역 림프절에 비하여 상대적으로 작았음을 알 수는 있으나, PET가 림프절의 정확한 병기 평가에는 미흡할 것으로 보고하였다.(13) McAteer 등의 보고에서도 위, 식도암의 일차 병소에 대한 FDG PET의 진단 예민도는 100%이었지만, 주위 및 영역 림프절에 대한 진단능은 제한적이었다고 보고하였다.<sup>21)</sup> 이에 반하여, 원격전이 병소에 대한 진단능은 다른 기존 검사법들에 비하여 진단율이 양호한 것으로 보고되는 예들이 많다. Kinkel 등에 의한 위장관암의 간전이 진단에 있어서 초음파검사, CT, MRI, FDG PET의 예민도는 각각 55%, 72%, 76%, 90%로 FDG PET가 다른 검사들보다 유의하게 진단 예민도가 높았음을 문헌고찰을 통한 meta-analysis로 보고하였다.(22) 김 등도 수술 전 기존 검사에서 발견되지 않은 원격전이를 FDG PET으로 찾은 1예를 보고한 바 있다.<sup>13)</sup>

2) 재발판정

김 등의 보고에 의하면, 문합부위의 재발에 대한 FDG PET의 진단율은 예민도와 특이도를 각각 100%, 80%로 보고하였다. 또한 문합부위 이외의 원격전이 재발에 대한 진단율은 PET와 기존 검사법의 예민도가 각각 64.3%, 21.4%로 FDG PET에서 유의하게 높았다.(13) PET 촬영이 전신을 평가할 수 있어 원격전이를 평가하는데 유리한 또 다른 이유키기도 할 것이다. 수술 후 종양표지자가 증가되어 재발이 의심되는 환자 11명에 대해서 FDG PET로 8예에서 재발 병소를 찾을 수 있었고, 이는 수술 후 추적 검사 중 종양표

지자가 증가한 경우 FDG PET이 재발 판정에 유용할 것으로 기대되는 점이다.

3) 치료효과 판정

Weber 등은 진행된 위식도접합부암 환자 40명에 대해서 수술 전 항암요법을 시행하기 전후에 FDG PET 영상을 획득하여 항암치료에 의해 FDG 섭취의 감소 소견이 임상적 치료 반응을 예측할 수 있는지를 비교하였을 때, 치료반응 예측률의 예민도와 특이도가 각각 93%, 95%로 보고하였다.(23) FDG PET에서 FDG 섭취 감소를 보인 환자의 53%에서 조직학적인 종양의 감소를 보인 반면, 그렇지 않은 환자군에서는 5%에서만 종양의 감소가 있었다. 또, 대사영상(FDG PET)에서 치료반응이 있는 군과 없는 군 사이에서는 생존곡선에서도 차이를 보여 대사영상 반응군의 생존율이 더 높다고 보고하였다. 이러한 점은 FDG PET 영상이 해부학적 종양의 크기 변화가 발생하기 전에 암세포의 대사능

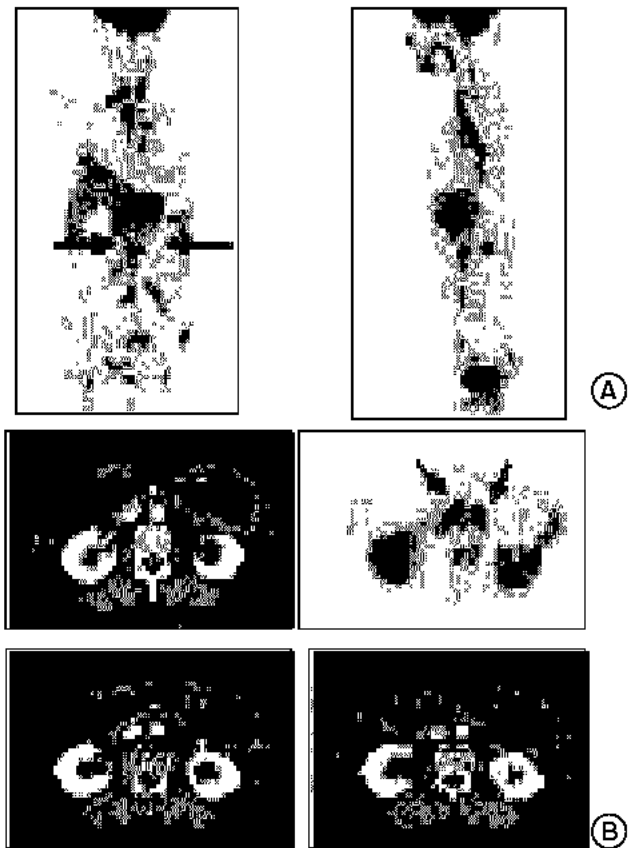


Fig. 4. Gastric cancer patient with an elevation of tumor marker and previous subtotal gastrectomy. FDG PET scan detects the multiple metastatic sites in anastomotic sites, abdominal, mediastinal and cervical nodes and bone (A). On the abdominal CT scans at the same time, there are no significant lymph node enlargements on the corresponding slices (B).

변화가 선행하여 대사영상(metabolic imaging)이 치료효과를 조기에 평가할 수 있다는 기존의 가설을 증명하는 보고로, 암치료의 조기평가와 치료 계획을 세우는데 유용한 방법이 될 수 있음을 시사한다.

4) 예후 예측

De Potter 등은 위암의 재발을 검사하는데, FDG PET의 진단능이 에민도파 특이도가 각각 70%, 69%로 중등도의 진단능을 보여, 위암환자의 재발 확인을 위한 검사로 확립하기는 어렵다고 보고하면서, 하지만, PET 검사상 양성인 군과 음성인 군으로 나누어 생존율을 구하였을 때, 각각의 평균 생존율이 9.2+8.2 개월과 21.9+19.0개월로 생존능에 차이가 있음을 보고하였다.(24) FDG 섭취는 암세포의 혐기성 포도당 대사능을 반영하고 FDG 섭취가 높을수록 종양의 악성도가 높아 예후가 나쁘다는 보고들은 다른 여러 암종류에서 보고된 바 있다. 악성도가 높은 종양일수록 혐기성 포도당 대사능이 증가하여 GLUT-1의 세포막 발현이 증가하고, GLUT-1의 발현이 높은 종양일수록 환자의 병기에 관련 없이 생존율이 낮고 악성 경과를 보인다는 보고도 있다.(25,26) 아직 위암 환자에 대한 수술 전 PET 소견에 의해 예후 예측력이 있는지에 대한 보고는 없지만, FDG PET이 위암환자에서도 어느 정도의 예후 예측력을 보일 수 있음을 시사하는 결과이다.

결 론

위암, 식도암을 비롯한 소화기 암은 우리 나라에 발생 빈도가 높은 암으로 많은 진단 및 치료법이 개발되었다. 내시경 검사와 조직검사가 비교적 쉽고 CT와 초음파 검사 등 기존의 검사에 대한 임상적 유용성에 대한 많은 연구가 보고되었다. PET는 세포의 대사과정을 살아있는 생체 내에서 영상을 얻을 수 있다. 따라서 다른 영상 검사에 비하여 조기에 이상을 찾을 수 있으며, 전신 PET는 전신의 이상 유무를 평가할 수 있어 병기 평가와 재발 진단, 치료효과 조기 판정 및 예후 평가에 유용하다. 향후 기존의 검사법과 차별화된 PET의 임상적 유용성을 찾아내는 연구가 계속되어야 할 것으로 생각된다.

암은 우리 나라 국민의 전체 사망자의 25% 이상을 차지하는 주요 사망원인으로, 경제적인 손실도 으뜸인 질환이다. 지난 수십 년 동안 암에 대한 치료법은 많은 발전을 이루어 불치의 병으로만 알려졌던 많은 암들에서 수술, 방사선 치료, 항암치료 등으로 생존기간을 연장할 수 있고, 더 나아가 일부의 암에서는 완치도 기대할 수 있게 되었다. 암 치료에서 가장 중요한 것은 근치적 치료가 가능한 시기에 암을 진단하는 것, 즉 조기진단이다. 이것은 암의 병기가 낮을수록 생존율이 높은 것으로 확인된다. PET는 대사과정의 이상을 영상화 할 수 있어 암의 조기진단 및 치료 후 평가

에 유용하다. 이러한 이유로 종양학 분야에서 외국의 경우는 물론이고 우리 나라에서도 PET의 이용이 급격히 증가되고 있다. 현재는 주로 서울 지역에만 PET검사가 가능하며, 고액의 검사비가 필요하여 PET 검사가 필요한 환자 중 일부에게만 이용되고 있다. 앞으로 우리 나라에 많은 종양에 대한 임상연구가 수행되어야 할 것이며, 아울러 전국 어디에서나 필요한 모든 환자에 이러한 첨단 의 의료 기술을 이용할 수 있기 바란다.

REFERENCES

1. 이명철. 양전자단층촬영. 고창순 편저. 핵의학. 제2판. 서울:고려의학; 1997. p.167-192.
2. Mankoff DA, Bellon JR. Positron-emission tomographic imaging of cancer: glucose metabolism and beyond. Semin Radiat Oncol 2001;11:16-27.
3. Anderson H, Price P. What does positron emission tomography offer oncology? Eur J Cancer 2000;36:2028-2035.
4. Glasspool RM, Evans TR. Clinical imaging of cancer metastasis. Eur J Cancer 2000;36:1661-1670.
5. Bar-Shalom R, Valdivia AY, Blaufox MD. PET imaging in oncology. Semin Nucl Med 2000;30:150-185.
6. Hamberg LM, Hunter GJ, Alpert NM, Choi NC, Babich JW, Fischman AJ. The dose uptake ratio as an index of glucose metabolism: useful parameter or oversimplification? J Nucl Med 1994;35:1308-1312.
7. Keyes JW Jr. SUV: standard uptake or silly useless value? J Nucl Med 1995;36:1836-1839.
8. Kim CK, Gupta NC, Chandramouli B, Alavi A. Standardized uptake values of FDG: Body surface area correction is preferable to body weight correction. J Nucl Med 1994;35:164-167.
9. DuBois D, DuBois EF. A formula to estimate the approximate surface area if height and weight be known. Arch Int Med 1916;17:863-871.
10. Lai DT, Fulham M, Stephen MS, Chu KM, Solomon M, Thompson JF, et al. The role of whole-body positron emission tomography with [<sup>18</sup>F] fluorodeoxyglucose in identifying operable colorectal cancer metastases to the liver. Arch Surg 1996;131:703-707.
11. 한철주. 각종 간종양에서 PET 영상의 비교. 원자력병원 2000년도 자체연구개발사업 보고서.
12. Choi JY, Lee KH, Shim YM, Lee KS, Kim JJ, Kim SE, Kim BT. Improved detection of individual nodal involvement in squamous cell carcinoma of the esophagus by FDG PET. J Nucl Med 2000;41:808-815.
13. Kim BI, LeeJI, Yang WI, Lee JS, Cheon GJ, Choi CW, Lim SM. Findings of F-18 whole body FDG PET in patients with stomach cancer. Korean J Nucl Med 2001;35:301-312.
14. Kuntz C, Herefarth C. Imaging diagnosis for staging of gastric cancer. Semin Surg Oncol 1999;17:96-102.

15. Ziegler K, Sanft C, Zimmer T, Zeitz M, Felsenberg D, Stein H, et al. Comparison of computed tomography, endosonography, and intraoperative assessment in TN staging of gastric carcinoma. *Gut* 1993;34:604-610.
  16. Halvorsen RA, Yee J, McCormick VD. Diagnosis and staging of gastric cancer *Semin Oncol* 1996; 23:325-335.
  17. Sohn KM, Lee JM, Lee SY, Ahn BY, Park SM, Kim KM. Comparing MR imaging and CT in the staging of gastric carcinoma. *Am J Roentgenol* 2000;174:1551-1557.
  18. Kim AY, Han JK, Seong CK, Kim TK, Choi BI. MRI in staging advanced gastric cancer: is it useful compared with spiral CT? *J Comput Assist Tomogr* 2000;24:389-394.
  19. Nunez RF, Yeung HW, Macapinlac H. Increased F-18 FDG uptake in the stomach. *Clin Nucl Med* 1999;24:281-282.
  20. Kato T, Tsukamoto E, Suginami Y, Mabuchi M, Yoshinaga K, Tokano A, et al. Visualization of normal organs in whole-body FDG-PET imaging. *Kaku Igaku* 1999;36:971-977.
  21. McAteer D, Wallis F, Couper G, Norton M, Welch A, Bruce D, et al. Evaluation of <sup>18</sup>F-FDG positron emission tomography in gastric and oesophageal carcinoma. *British J Radiol* 1999; 72:525-529.
  22. Kinkel K, Lu Y, Both M, Warren RS, Thoeni RF. Detection of the hepatic metastases from the gastrointestinal tract by using noninvasive imaging methods (US, CT, MR imaging, PET): A meta-analysis. *Radiology* 2002;224:748-756.
  23. Weber WA, Ott K, Becker K, Dittler H-J, Helmberger H, Avril NE, et al. Prediction of response to preoperative chemotherapy in adenocarcinomas of the esophagogastric junction by metabolic imaging. *J Clin Oncol* 2001;29:3058-3065.
  24. De Potter T, Flamen P, Van Cutsem E, Penninckx F, Filez L, Bormans G, et al. Whole-body PET with FDG for the diagnosis of recurrent gastric cancer. *Eur J Nucl Med* 2002; 29:525-529.
  25. Kawamura T, Kusakabe T, Sugino T, Watanabe K, Fukuda T, Nashimoto A, et al. Expression of glucose transporter-1 in human gastric carcinoma: association with tumor aggressiveness, metastasis, and patient survival. *Cancer* 2001;92:634-641.
  26. Lerut T, Flamen P, Ectors N, Van Cutsem E, Peeters M, Hiele M, et al. Histopathologic validation of lymph node staging with FDG-PET scan in cancer of the esophageus and gastroesophageal junction: A prospective study based on primary surgery with extensive lymphadenectomy. *Ann Surg* 2000;232: 743-752.
-