

## 전기 화상 환자에서 수근부 및 전완부의 전외측 대퇴근막 유리 피관술을 이용한 재건

한일병원 성형외과학교실, 아르미 성형외과 \*

윤형노 · 이준협 · 이태섭\* · 이동은

### -Abstract-

#### Reconstruction of Wrist and Forearm with use of Anterolateral Thigh Free Flap in High Tension Electrical Burn Patients.

Hyung No Yun, M.D., Jun Hyup Lee, M.D., Tae Seop Lee, M.D.\*,  
Dong Eun Lee, M.D.

*Department of Plastic and Reconstructive Surgery, Hanil General Hospital, Armi Aesthetic Clinic \**

The wrist and forearm are a frequently damaged area in high tension electrical injury as an input or output of the current. Electrical burns affecting the wrist and forearm may produce full thickness necrosis of the skin and damage deep vital structures beneath the eschar, affecting the local tendons, nerves, vessels, even bones and joints which result in serious dysfunction of the hand.

From January 1997 to December 2001, we had treated 20 patients with high tension electrical burn in the wrist and forearm using anterolateral thigh free flap. Average follow up period were 24 months and we get satisfactory results both in functional and aesthetic aspects. This flap is considered useful in one-stage reconstruction of wide and large soft tissue defect combined with arterial injuries.

**Key Words:** Anterolateral thigh free flap, Wrist and forearm defect, High tension electrical burn

### 1. 서 론

고압전기화상에서 수근부 및 전완부는 유입부로서 흔히 손상받는 부위이며, 전류가 유입부로서 들어

가 사출부로 나오면서 화상부위는 비교적 넓지 않으나 3도 또는 4도 화상으로 나타나 피하조직 및 건, 신경, 혈관, 뼈 등의 괴사와 함께 노출되어 수부의 기능에 장애 및 절단술이 필요한 경우가 흔하다.

\* 본 논문은 2001년 제 51차 대한성형외과학회 추계학술대회에서 구연 발표되었음.

전완부 및 수근부의 재건 방법으로는 국소 피판술, 원위 피판술 및 역행성 피판술, 유리 피판술 등이 있으며, 국소 피판술 및 원위 피판술은 환부의 크기가 작은 경우에는 가능하겠지만 크기가 커지면 사용하기 곤란하므로 수근부 및 수부의 일부만 포함할 경우 역행성 피판술이 먼저 고려될 수 있다. 따라서 주요 동맥이 손상된 경우나 광범위한 경우 유리 피판술이 불가피한 경우가 발생한다.

여러 가지 유리 피판술이 있을 수 있으나 수근부 및 전완부에서는 결손부위를 얇고 충분히 피복할 수 있는 넓은 피판이 요구된다. 본 성형외과에서는 1997년 1월부터 2001년 12월까지 인대, 혈관, 신경, 뼈의 손상 및 노출을 동반한 수근부 및 전완부 결손환자 20명에서 전외측 대퇴근막 유리 피판을 이용하여 재건술을 시행하여 모두 좋은 결과를 얻었기

에 문헌 고찰과 함께 보고하는 바이다.

## II. 연구대상 및 방법

### 1. 재료

1997년 1월부터 2001년 12월까지 본 한일병원 성형외과에서 피판술로 재건한 20예의 고압전기 화상 환자를 대상으로 하였다. 환자는 모두 고압 전기에 관련된 근로자들로 22,900 V 고압전기에 수상하였으며 23세에서 47세사이의 남자 환자들로 평균 연령은 34세 였다. 그중 3명은 양측 수근부 및 전완부에 전외측 대퇴근막 유리 피판술을 시행하였다 (Table 1).

**Table 1.** The Patient List.

Case	Age		Flap Dimension	Injury ~ OP Duration	Arterial Injury on Angiography	Secondary Reconstruction	Follow up Duration
1	29	Rt	20×5 cm	6주	ulnar	Tendon graft	27개월
2	37	Lt	14×7 cm	5주	intact	-	32개월
3	42	Lt	14×7 cm	6주	ulnar	Median N graft	36개월
4	29	Lt	18×8 cm	4주	radial	Tenolysis	24개월
5	37	Lt	14×7 cm	4주	ulnar	-	26개월
6	25	Rt	10×5 cm	8개월	ulnar	Tendon graft Tenolysis Median N graft	51개월
7	41	Lt	18×8 cm	5주	ulnar	-	7개월
8	26	Lt	15×7 cm	4주	intact	-	29개월
9	27	Lt	20×8 cm	6주	ulnar	Tenolysis	32개월
10	42	Lt	14×6 cm	4주	ulnar	Tendon graft	19개월
		Rt	16×8 cm	6주	ulnar	Tenolysis	
11	47	Rt	16×11 cm	4주	intact	Tendon graft	23개월
12	41	Lt	18×7 cm	10주	radial	Tendon graft	18개월
		Rt	16×7 cm	14주	ulnar	Tendon graft	
13	29	Rt	10×7 cm	4주	ulnar	-	40개월
14	37	Lt	12×6 cm	7주	radial	-	30개월
15	38	Rt	12×8 cm	3주	radial	-	10개월
16	30	Lt	11×7 cm	3주	ulnar	-	19개월
		Rt	12×8 cm	7주	ulnar	-	
17	23	Lt	8×6 cm	8주	intact	-	13개월
18	41	Lt	18×10 cm	4주	ulnar	-	10개월
19	26	Rt	15×7 cm	4주	radial	-	15개월
20	31	Lt	12×8 cm	8주	intact	-	29개월

## 2. 방법

안와위의 자세에서 전 상 장골극(Anterior superior iliac spine)과 슬개골의 상 외측경계(Superior lateral border of patella)를 연결하는 선을 그린 후 이 선의 중심 부위에 도플러를 이용하여 천공 분지를 확인하고 이를 중심으로 적당한 크기의 피판을 작도하였다(Fig. 1).

피판 거상시 대퇴 직근(Rectus femoris muscle)의 전방으로부터 시행하였으며 대퇴 심부 근막의 심층으로 박리를 하고 천공분지의 위치, 종류 및 주행 그리고 혈관경의 길이와 내경에 주의해야 한다. 혈관경은 심부 근막에서 바로 기시하는 근막피부 천공분지(Septocutaneous perforator)와 근육을통해 나오는 근피부 천공분지(Musculocutaneous perforator)로 구분하며 근피부 천공분지를 이용할 경우에는 근육내 박리를 통해 혈관의 주행을 파악하고 근육내의 여러 혈관분지를 결찰하여 천공분지와

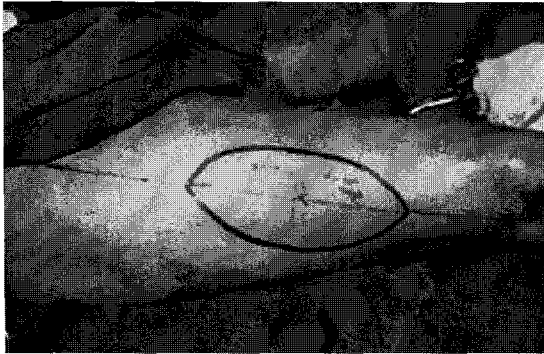


Fig. 1. Anterolateral thigh flap design

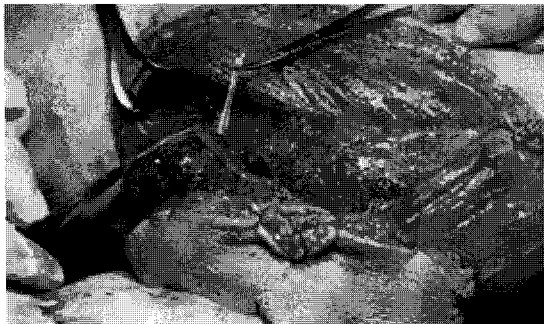

Fig. 2. Flap elevation and Pedicle dissection: 7 × 15 cm sized flap based on the Musculocutaneous perforator.

주혈관경을 박리하였다(Fig. 2).

피판의 크기는 넓이 5~12 cm(평균 7.6 cm), 길이 10~20 cm(평균 15 cm)이며 혈관경 길이는 8~15 cm이었으며, 내경은 2 mm정도이며 대부분 1개의 동맥과 2개의 정맥이었다(Fig. 3).

거상이 완료되면 피판을 수혜부로 옮겨 피판과 수혜부 동맥 및 정맥을 현미경하에서 문합하고 공여부는 성인의 경우 10 cm정도이면 일차 봉합하였고 봉합하지 못하는 경우는 부분층 피부이식을 시행하였다. 수혜부는 전 환자에서 술전 혈관조영술을 시행하여 요골동맥 및 척골동맥의 혈관손상 및 주행경로를 확인하였다.

## III. 결 과

모두 20예의 재건 결과 수술시기는 8개월에 재건한 1예를 제외하곤 평균 5~6주에 시행하였으며, 1예에서 경도의 부분적 피부 괴사 외에는 피판의 괴사는 없었으며 술 전 정상적으로 보이던 부위에서 진행성 화상으로 인해 조직 괴사가 진행되는 경우가 2예에서 있었으나 피판 생착 후 일차 봉합으로 치료되었다.

피판술 후 10예에서 괴사된 연부 조직으로 인한 염증은 세척술로 치료하였으며 염증의 정도와 연부 조직의 결손의 크기에 따라 약 3주에서 2개월 후에는 완전히 피판이 생착할 수 있었다. 창상이 안정화된 후에는 이차 재건을 시행하였는데 4예에서 건 박리, 6예에서 건 이식, 2예에서 정중 신경이식을 시행하여 어느 정도의 수부의 기능이 회복되었다.




Fig. 3. Harvested Anterolateral free flap, Pedicle length: 9 cm.

증례 1

41세 남자 환자로 22,900 V의 고압 전기 화상으로 인해 양측 수근부 및 전완부에 심부 창상으로 본 병원 정형외과 치료받던 중 창상 치료를 위하여 본 성형외과로 전과되었다.

수근부 및 전완부에 8×18 cm의 연부 조직 결손이 있었으며 수상 후 3주에 술전 변연 절제술 시행 시 표재성 인대 및 정중 신경, 척골신경 및 동맥이 손상되고 심한 염증이 동반되어 있어 장기간 방치시에는 표재성 및 심재성 인대, 신경 및 골에 진행성 염증과 괴사로 인하여 절단술 시행이 예상되었다. 수상 후 약 5주에 변연 절제술 후 연부 조직결손을 재건하였으며, 이 때 염증이 있던 심재성 인대, 신

경은 절제하지 않고 술후 약 2주간 치료하여 일차 치유를 마쳤다(Fig. 4).

증례 2

37세 남자 환자로 22,900V의 고압 전기 화상으로 인하여 수근부 및 전완부에 7×14 cm 연부 조직 결손이 있었고 표재성 인대 및 정중 신경이 노출되어 있었으며 염증이 심하였다.

술전에 변연 절제술은 시행하지 않고 수상후 약 4주째에 변연 절제술후 7×14 cm 크기의 피판으로 건, 신경이 노출된 부위를 덮었으며 주변조직은 피부이식술을 동시에 실시하였다. 괴사된 연부 조직만 절제하고 연속성이 있는 일부 괴사된 건, 신경은 절제하지 않고 보존하였고 이로 인한 염증으로 인해 2

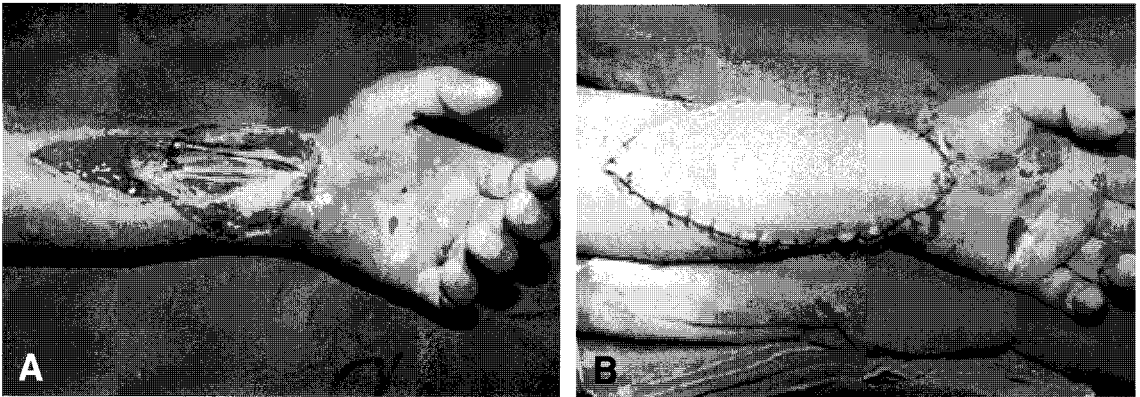


Fig. 4. Case 1. A. Soft tissue defect with exposure of Nerve and Tendons.  
B. Postoperative view, two days later.

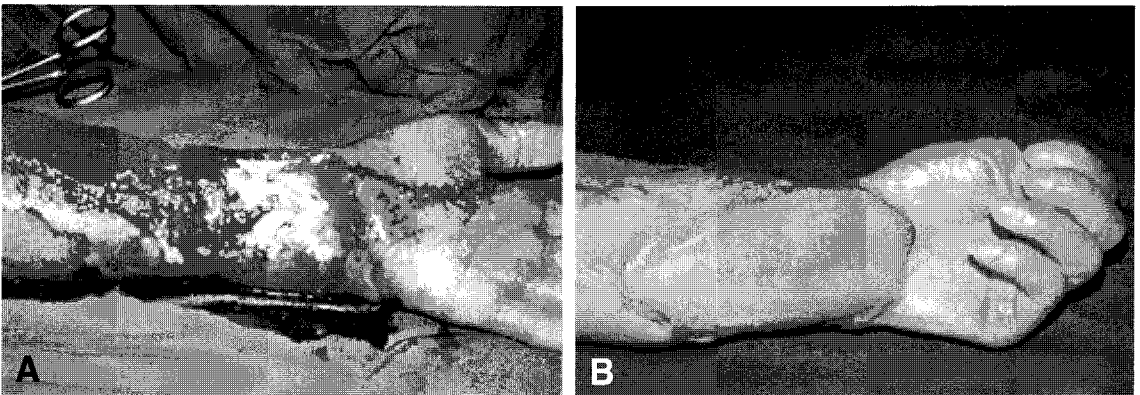


Fig. 5. Case 2. A. Soft tissue defect with exposure of Tendons.  
B. Postoperative view, six months later.  
The Patient has functional hand.(flexion & extension).

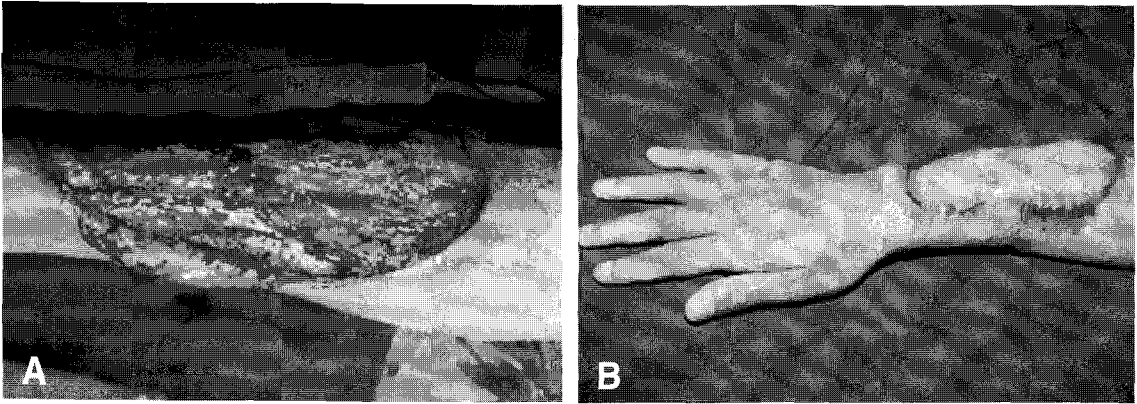


Fig. 6. Case 3. A. Soft tissue defect with exposure of Muscles, Tendon, and Ulna bone. B. Postoperative view, two months later.

주간 세척술을 시행하였고, 이식된 피부와 피판이 모두 생존하였고 이차적인 수근부의 심재성 인대의 손상을 막아 기능적인 수부로 재건할 수 있었다 (Fig. 5).

### 증례 3

26세 남자 환자로 22,900 V의 고압 전기 화상환자였다.

전완부에 심부창상으로 근육, 인대 및 척골 노출 소견 보였다. 수상후 4주에 변연절제술 시행후 7×15 cm의 피판으로 손상된 부위를 덮었으며 기능적인 수부로 재건할 수 있었다(Fig. 6).

## IV. 고 찰

고압전기 화상으로 인한 수근부 및 전완부는 전류의 유입부로서 흔히 손상받는 부위이며 단면적이 작기 때문에 저항이 높아 이에 따른 열의 발생이 증가해 피부전층 및 인대, 혈관, 신경, 뼈 등까지 흔히 손상받게 되어 수부의 기능에 심각한 장애를 초래하게 되며 절단술이 필요한 경우도 흔하다. 그러므로 적절한 치료와 재건을 위해서는 조직의 괴사나 염종의 진행을 막아 절단을 최소화하고 수부의 기능을 보존하여야 한다. 또한 피판술 시행 후 수부의 기능 및 원형이 유지되어야 하며 노출 부위가 미용적으로 만족스럽고 공여부의 장애도 최소화 할 수 있어야 한다.

고압전기 화상환자의 수술시기에 대해서 저자들의

견해로는 창상의 조기재건은 여러 가지 문제점이 있다고 사료된다. 그 이유는 초기에 변연절제와 근막 절제를 잘못하여 과다하게 시행하면 기능저하 등의 심한 후유증을 남길 수 있고 또한 정상조직도 염증에 노출되어 괴사가 진행될 수 있고, 괴사가 진행될 부위를 전부 제거하지 못하는 경우는 진행되는 괴사 조직으로 인하여 피판 생착의 장애를 초래할 수 있다.<sup>1</sup> 저자들은 전기화상 후 정상조직과 괴사 조직의 범위가 어느 정도 명확해 지는 수상 후 약 3주~5주 사이에 재건하였다.

공여부를 선택함에 있어서 수근부 및 전완부에서는 근막 피판을 이용하는 것이 좋다. 그이유는 건의 활주에 필요한 활주면을 제공하며 건 박리와 건, 신경 이식등의 이차재건을 위한 계속되는 수술에 좋은 내구성과 최소한의 유착을 의도할 수 있기 때문이다. 이에 광범위한 연부조직 재건에 있어서 근막 피판으로 전외측 대퇴근막 유리 피판과 유사한 내측 대퇴근막 유리 피판도 고려해 볼 수 있으나 전외측과 내측 대퇴근막 유리 피판의 차이점으로 혈관경의 길이가 5cm로 짧고 피판의 크기가 전외측 대퇴근막 보다 작고 양와위에서 수술함에 있어서 불편함과 수술 시야의 제한점이 있다. 전외측 대퇴근막 유리 피판은 Song 등<sup>2</sup>에 의해 처음 시행된 후 국내에도 다양한 부위에 적용된 보고가 있다. 이 피판은 대퇴심동맥의 외측 대퇴 회선동맥에서 기시하는 근피부 천공지나 근막피부 천공지에 기초한 피판으로 혈관경의 길이가 짧으며 길고, 피판이 얇고 크기가 크며, 피판의 거상이 안전하며 양와위에서 수술 가능

하며 수혜부와 동시 수술 가능하고, 외측 대퇴신경을 포함한 감각 피판 및 복합 피판으로 거상할 수 있다. 공여부는 일차 봉합이 가능하며 반흔이 의복에 가려져 쉽게 노출되지 않는 점 등의 장점이 있고, 단점으로는 혈관경의 변이와 미세한 천공지로 인해 혈관경의 박리가 어렵고 시간이 많이 소요되고 큰 피판의 경우 피부이식에 의한 공여부의 반흔 및 남자인 경우 모발이 자라는 점 등이 있고 가장 큰 단점으로 피부 천공지가 다양한 주행 경로를 가진다는 점이다. 저자들의 경우에도 술중 많은 변이를 경험하였다. 최근에는 사체 해부나 증례를 통해 혈관경의 변이가 기술되고 발전된 술기가 소개되고 공여부의 장애를 최소화 하면서 각종 결손부위를 재건하여 보고하는 사례가 늘고있다.<sup>3,4</sup>

Pribaz,<sup>5</sup> Koshima,<sup>6</sup> Zhou 등<sup>7</sup>에 의해 혈관경의 변이가 기술되어져 왔는데 저자들 역시 피판 절개중 천공지 종류 및 혈관경의 길이 피판의 크기등을 기록하였는데 천공지는 근피부 천공지(musculocutaneous perforator) 16예(80%) 근막피부 천공지(septocutaneous perforator) 4예(20%)이었으며 혈관경 길이는 8~15 cm이었으며 피판의 크기는 넓이 12 cm 길이 20 cm까지 가능하였다. 또한 혈관을 문합함에 있어서 척골 동맥 또는 요골 동맥이 파열된 환자들은 파열된 혈관과 피판의 혈관경을 문합하였고 전기 화상으로 인한 혈관의 손상이 현미경시야에서 관찰되면 더 근위부로서 실시하였다. Shen 등<sup>3</sup>은 통상 안전한 혈관 문합 거리는 육안적으로 확인한 혈관 손상에서 5~10 cm이라고 하였다.

수술중에 피사 조직을 절제함에 있어서는 Shen 등<sup>9</sup>은 유리 피판이 살아남는 경우에는 염증이 있는 일부 피사된 건, 신경과 골등과 생존이 의심되는 경계 부위(parabiotic tissue)가 살아 남는다고 하였고, Chick 등<sup>10</sup>은 조기절제술과 혈행이 풍부한 조직으로 피복할 것을 강조 하였다. 저자들의 경우에도 완전 피사된 연부조직은 제거하였지만 부분 피사된 건, 신경, 골은 보존하였고 이로 인해 후에 배농이 되면 항생제를 포함한 생리식염수로 세척술을 지속하여 일차 치유를 시켰다. 광범위한 수근부 및 전완부에서의 전기 화상에서 유리 피판이 생착되어 일차 창상 치유를 마친 후에는 건 박리, 건, 신경이식, 건 이행등의 이차 재건술이 필요한 경우가 있으며

저자들도 건 박리 및 건 이식을 성공적으로 시행하였다.

## V. 결 론

저자들을 20명의 고압전기화상에서 수근부 및 전완부에서 혈관 손상등이 동반된 광범위한 연부 조직 손상에서 전외측 대퇴근막 유리 피판을 이용하여 심부 구조물을 피복 치유하여 만족할 만한 결과를 얻었으며 다음과 같은 결론을 얻을 수 있었다.

1. 수근부 및 전완부에서 혈관 손상이 동반된 광범위한 연부조직 손상에서 대퇴근막 유리피판이 매우 유용하다.
2. 손상받은 건, 신경등은 완전한 조직 피사가 일어나지 않는 한 절제하지 않고 남겨두고 성공적인 피판술 후에 수부의 인대 이식 및 신경재건술등의 2차 재건시 인대 활주면에 좋은 내구성 및 적은 협착력등을 보였다.
3. 재건시 노출 부위의 미용적 측면도 고려되어야 하며 기능적으로나 미용적으로 만족할 만한 효과를 얻었다.

## REFERENCES

- 1) Robson MC, Murphy RC, Hegggers JP: A new explanation for the progressive tissue loss in electrical injuries. *Plast Reconstr Surg* 73:431.1984.
- 2) Song YG, Chen GZ, Song YL: The free thigh flap: a new free flap concept based on the septocutaneous artery. *Br J. Plast Surg* 37:149.1984.
- 3) Koshima I, Fukuda H, Yamamoto H, Moriguchi T, Soeda S, Ohta S: Free anterolateral thigh flaps for reconstruction of head and neck defect. *Plast Reconstr Surg* 92:421, 1993.
- 4) Shieh SJ, Chiu HY, Yu JC, PAN SC, Tsai ST, Shen CL: Free anterolateral thigh flap for reconstruction of head and neck defect following cancer ablation. *Plast Reconstr Surg* 105:2349, 2000.
- 5) Pribaz JJ, Orgill DP, Epstien MD, Sampson CE, Hergueter CA: Anterolateral thigh free flap. *Ann Plast Surg* 34:585. 1995.
- 6) Koshima I, Fukuda H, Utunomiya R. Soeda S: The anterolateral thigh flap: Variations in vascular pedicle. *Br J Plast Surg* 42:260. 1989.
- 7) Zhou G, Qiao Q, Chen GY, Ling YC. Swift R:

- Clinical experience and surgical anatomy of 32 free anterolateral thigh free flap transplntation. Br J Plast Surg 44: 91. 1991.*
- 8) Shen ZY ,Chang ZD, Wang NZ: *Electrical injury of wrist classification and treatment-clinical analysis of 90 cases. Burn 16:449, 1990.*
- 9) Shen T, Sun Y, Cao D, Wang N: *The use of free flaps in burn ,patients: experience with 70 flaps in 65 patients. Plast Reconstr Surg 81:352 1988.*
- 10) Chick LR, Lister GD, Sowder L: *Early free-flaps coverage of electrial and thermal burns Plast Reconst Surg 89:1013, 1992.*