

## 凉膈散火湯이 心電圖 變化에 미치는 影響

배영춘<sup>\*</sup> · 박혜선<sup>\*</sup> · 김형순<sup>\*</sup> · 김경요<sup>\*</sup> · 원경숙<sup>\*\*</sup>

### Abstract

### Study on the relationship of change in EKG and Yangkyuksanhwatang

Bae Young Chun<sup>\*</sup> · Park Hye Sun<sup>\*</sup> · Kim Hyung Soon<sup>\*</sup> · Kim Kyung Yo<sup>\*</sup> · Won Kyung Sook<sup>\*\*</sup>

\* Dept. of Sasang Constitutional Medicine, College of Oriental Medicine, Wonkwang Univ.

\*\* Dept. of Nuclear Medicine, College of Medicine, Keimyung Univ.

The purpose of this study is to examine the effects of sasang constitutional herbal extracts such as Yangkyuksanhwatang(YST) on EKG. For this purpose, 3 hospitalized Soyangin patients having heart disease history was selected. and changes of the symptoms and EKGs was investigated. We measured and observed EKG changes of before YST medication and after medication.

The results of these experiments were as follows.

1. The activity of HR, PR, QRS was decreased on EKG2 comparison to EKG1 after Yangkyuksanhwatang(YST) medication
2. QT, QTC interval was prolonged after YST medication
3. RR time was prolonged after YST medication
4. The voltage of Q wave was decreased after YST medication

From the above results, it is suggested that Yangkyuksanhwatang(YST) have influenced on EKG.

Key words: Yangkyuksanhwatang, Soyangin, EKG

### I. 緒 論

凉膈散火湯은 李<sup>1)</sup>의 『東醫壽世保元』에 처음 收錄된 處方으로 少陽人 胃受熱 裏

熱病의 胸膈熱症에 清陽上升을 목적으로 사용된다. 凉膈散火湯의 精確한 藥理學的 機轉은 밝혀지지 않았으나 臟腑積熱을 治하고 三焦六經諸火를 瀉하는 陳<sup>2)</sup>의 凉膈

\* 원광대학교 한의과대학 사상체질의학과

\*\* 계명대학교 의과대학 핵의학과

교신저자: 배영춘 (주소)광주광역시 남구 주월동 543-8 원광대광주한방병원 전화)062-670-6528 E-mail: neulbomm@hotmail.com

散變方으로 少陽人 裏熱病人 胸膈熱症을 다스리는 體質處方으로 涼膈散에 비해 넓게 응용될 수 있는 處方으로 臨床에서 多用되고 있는 處方이다.

心血管系 疾患의 대표적인 증상들을 살펴보면 크게 肺靜脈壓의 上升에 의한 呼吸困難, 起坐呼吸(orthopnea), 夜間 呼吸困難, 喘息, 咳嗽, 咯血과 肺鬱血에 의한 不安, 呼吸困難, 咯痰, 心筋 虛血에 의한 狹心症, 胸痛, 胸悶, 左側放散痛, 右左短絡(right to left shunt)에 의한 青色證, 失神과 右心不全에 의한 肝腫大와 浮腫, 心搏出量 減少로 인한 疲勞感, 無力感과 不整脈에 의한 心悸亢進, 動悸, 心煩, 呼吸困難, 眩氣症, 失神, 末梢動脈不全에 의한 경부나 대퇴 근육의 통증이나 不愉快感과 循環不全에 따른 浮腫등을 보인다.<sup>3)</sup>

한편, 少陽人 胃受熱裏熱病의 대표적 處方인 涼膈散火湯의 適應症과 心血管系 疾患의 증상을 살펴보면 少陽人 胃受熱裏熱病의 胸中煩燥와 涼膈散火湯의 適應症인 熱症, 燥症, 氣鬱, 痰鬱, 熱痰, 鬱痰, 面熱, 風熱證 등은 胸痛, 胸悶, 心悸亢進, 動悸, 心煩 등으로 대표되는 心血管系 疾患의 증상들과 共存하거나, 符合되는 面이 있는 것을 볼 수 있는데 涼膈散火湯의 適應證들을 살펴볼 때 涼膈散火湯이 少陽人 胃受熱裏熱病의 대표적인 처방이므로, 少陽人 熱病 患者의 心臟에 영향을 미칠 것으로 사료되어 涼膈散火湯 복용 전과 복용 후의 心電圖 變化를 살펴보고자 하였다.<sup>1-3)</sup>

心血管系 疾患에 대한 검사방법에는 가장 기본적인 心電圖(EKG, electrocardiogram)를 시작으로 하여 聽診, 각종 혈액검사를 통한 효소의 觀察, 心超音波, 컴퓨터단층촬영(CT, computer tomograph), 자기공명영

상촬영(MRI, magnetic resonance imaging) 등의 檢査方法 등이 있으나,<sup>3)</sup> 임상적으로 心電圖 檢査를 기본적인 초기검사로 다용하므로, 心電圖 檢査를 택하였다.

그러나 현재까지 鍼灸나 다른 藥物이 心電圖에 미치는 영향에 관한 보고는 있었으나, 涼膈散火湯이 心血管系의 증상을 개선시키거나, 心電圖에 미치는 영향에 관하여는 보고된 바가 없었다.

이에 著者は 本院에 來院한 患者를 대상으로 위와 같은 研究를 한 結果에 대하여 보고하는 바이다.

## II. 研究對象 및 方法

### 1. 대상

圓光大學校 韓醫科大學 韓方病院에 2002年 7월부터 2002年 10월까지 入院한 患者 중 과거 心電圖 상 慢性 心筋 梗塞證을 진단받은 적이 있고, 本院 四象體質科 專門醫 3인의 檢診에 의해 少陽人 胃受熱裏熱病으로 진단받고 涼膈散火湯을 복용한 환자 3명을 대상으로 하였다.

### 2. 방법

#### 2-1) 체질측정방법

四象體質分類說問檢査(QSCCⅡ)와 體刑氣象, 容貌司氣, 性質才幹, 病證, 藥物反應 등을 참고하여, 四象體質科 專門醫 3인의 診斷에 의해 體質判別하였다.

#### 2-2) 약물투여방법

研究에 사용된 涼膈散火湯은 圓光大學校 韓醫科大學 韓方病院에서 조제하여 투여하

였다. 處方은 『東醫壽世保元』<sup>1)</sup>에 준하였으며 每回 1貼씩을 煎湯하여 1日 3回 經口 投與하였다. 1貼의 分量은 다음과 같다.

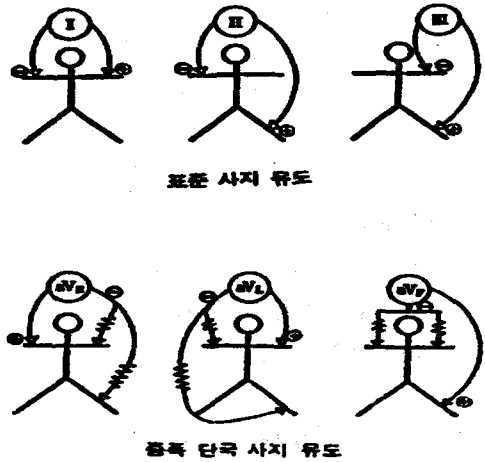
Table 5 Prescription of Yangkyuksanhwatang.

Herbal name	scientific Name	Weight(g)
生地黃	Rehmanniae Radix	8.0
忍冬	Lonicera Japonica	8.0
連翹	Forsythiae Fructus	4.0
山梔子	Gardeniae Fructus	4.0
薄荷	Menthae Herba	4.0
知母	Anemarrhenae Rhizoma	4.0
石膏	Gypsum Fibrosum	4.0
荊芥	Schizonepetae Herba	4.0
防風	Ledebouriellae Radix	4.0
total amount		44.0

### 2-3) 심전도 측정

FUKUDA DENSHI의 AUTOCARDINER FCP-2155을 사용하여 이송속도는 25mm/sec (1mm=0.04초)의 표준속도로, 표준감도는 1mV=10mm 즉 1mV의 전압에 대하여 진폭이 10mm가 되도록 기계의 감도를 조정하였으며, 心電圖 誘導法은 표준사지유도(I, II, III)와 동시에 증폭단극사지유도(goldberger 변법, AVR, AVL, AVF유도)(Fig.1)와 단극 흉부유도(wilson 흉부유도, VI~V6)의 합계 12유도를 취하고, 기타는 최<sup>4-5)</sup>등의 방법에 준하여 측정하였는데, 당일 3회 心電圖 측정하여 평균값을 취하였으며, 복용 전의 EKG값은 EKG1으로, 涼膈散火湯 복용 후의 EKG값은 EKG2로 하였다.

Fig 4 심전도 유도방식 위치



### 2-4) 연구방법

圓光大學校 韓醫科大學 韓方病院에 入院한 少陽人 裏熱證 환자 중 과거 心筋梗塞(MI, myocardial infarction)의 經歷을 가지고 있으며 本院 心電圖 上 이상소견을 보인 患者 3인을 대상으로 일정한 간격에 걸쳐 心電圖를 검사하고, 증상의 소실여부를 관찰하여 투약 전과 투약 후의 心電圖 變化를 살펴보았다.

## III. 研究成績

### 1) 환자설명

1-1) 성명 : 김○○  
 성별 : 여자  
 연령 : 76  
 체중/신장 : 46Kg/160cm  
 진단명 : 뇌경색, 만성 심근 경색  
 체형기상 : 胸襟之包勢 盛壯而 膀胱之坐勢 孤弱

용모사기 : 눈빛은 예리하나, 상검하수가 약간 있으며, 안면은 상하로 긴 편.

성질재간 : 長於剛武, 能於事務, 성격이 활발하고, 직선적이며, 외향적이고, 자의식이 강한 편.

QSCCⅡ : 少陽人

1차 體質診斷 : 少陽人

2차 體質診斷 : 少陽人

최종 體質診斷 : 少陽人

1-2) 성명 : 김●●

성별 : 여자

연령 : 65

체중/신장 : 41Kg/154cm

진단명 : 뇌경색, 만성 심근 경색

체형기상 : 胸襟之包勢 盛壯而 膀胱之坐勢 孤弱

용모사기 : 얼굴이 마른 편이나 눈빛은 예리하며, 말씀을 잘 하시는 편.

성질재간 : 長於剛武, 能於事務, 병환 전에는 성격이 활발하고 명랑하며, 발걸음이 빠른 편.

QSCCⅡ : 少陽人

1차 體質診斷 : 少陽人

2차 體質診斷 : 少陽人

최종 體質診斷 : 少陽人

1-3) 성명 : 손○○

성별 : 여자

연령 : 70

체중/신장 : 57Kg/152cm

진단명 : 뇌경색, 만성 심근 경색

체형기상 : 胸襟之包勢 盛壯而 膀胱之坐勢 孤弱

용모사기 : 계란형 얼굴, 피부는 하얗고, 전체적으로 마른 편.

성질재간 : 長於剛武, 能於事務, 성격이 활발하고, 적극적인 편.

QSCCⅡ : 少陽人

1차 體質診斷 : 少陽人

2차 體質診斷 : 少陽人

최종 體質診斷 : 少陽人

2) 증상변화

아래의 증상변화측정은 다음과 같이 표시하였다.

+++ : 심함, 참기 어렵고 고통스럽다.

++ : 중등도, 참을 수 있으나 불편하지 않다.

+ : 약함, 증상이 있으나 크게 불편하지 않다.

± : 증상이 가끔씩 발생한다.

- : 증상이 없다.

Table 6. The symptom changes of patient 1

Kim○○	EKG1	EKG1/2	EKG2
chest discomfort	+++	++	+
palpitation	+++	+	-
vomitting	+++	+	+
cough	++	++	±
sputum	++	++	±
headache	++	+	±
dizziness	++	+	-
insomnia	++	+	±
constipation	+++	+	-
anorexia	+++	+	+
general weakness	+++	+	-

Table 7. The symptom changes of patient 2

Kim●●	EKG1	EKG1/2	EKG2
Rt hemiplegia	G1/1	G1/1	G1/1
dysarthria	+++	+	+
palpitation	++	+	-
retrosternal pain	+++	++	-
heaviness	+++	++	±
dyspnea	+++	++	++
lips cyanosis	+++	+	+
Rt flank pain	+++	+	-

Table 8. The symptom changes of patient 3

Son○○	EKG1	EKG1/2	EKG2
Rt hemiplegia	G1/1	G2/2	G3/3
dysarthria	+++	++	+
palpitation	+++	+	-
retrosternal pain	++	++	+
heaviness	++	++	±
dyspnea	++	+	-
lips cyanosis	+++	+	-

### 3) 심전도 변화

#### 3-1) 김○○

Table 9. The EKG changes before and after medication of patient 1

	EKG1	EKG2	CHANGE
HR	76	74	-2
RR(sec)	0.785	0.802	0.017
PR(sec)	0.190	0.175	-0.015
QRS(sec)	0.106	0.083	-0.023
QT(sec)	0.414	0.439	0.025
QTC(sec)	0.470	0.493	0.023
AXIS QRS(°)	104	142	38
Pin II (mV)	0.12	0.08	-0.04
RV5(mV)	0.70	0.29	-0.41
SV1(mV)	0.86	0.15	-0.71
RV5+SV1(mV)	1.56	0.44	-1.12

Table 10. The duration of Q wave of patient 1

	EKG1	EKG2	CHANGE
V1Q(sec)	-	-	-
V2Q(sec)	-	-	-
V3Q(sec)	-	-	-
V4Q(sec)	-	-	-
V5Q(sec)	-	-	-
V6Q(sec)	-	-	-
I Q(sec)	-	-	-
II Q(sec)	0.04	0.04	0
IIIQ(sec)	0.04	0.04	0
AVRQ(sec)	0.04	-	-
AVLQ(sec)	-	-	-
AVFQ(sec)	0.04	0.04	0

Table 11. The voltage of Q wave of patient 1

	EKG1	EKG2	CHANGE
V1Q(mV)	-	-	-
V2Q(mV)	-	-	-
V3Q(mV)	-	-	-
V4Q(mV)	-	-	-
V5Q(mV)	-	-	-
V6Q(mV)	-	-	-
I Q(mV)	-	-	-
II Q(mV)	0.08	0.10	0.02
IIIQ(mV)	0.32	0.24	-0.08
AVRQ(mV)	0.20	0.08	-0.12
AVLQ(mV)	-	-	-
AVFQ(mV)	0.16	0.15	-0.01

Fig 5. The EKG1 of patient 1

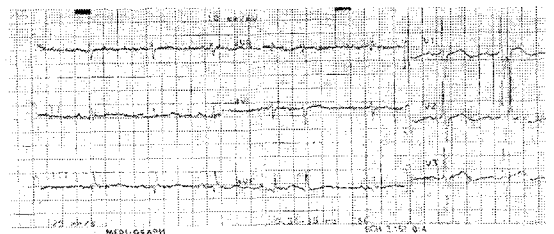
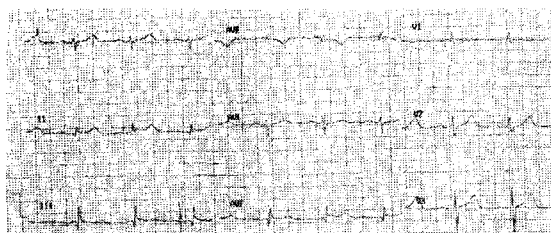


Fig 6. The EKG2 of patient 1



3-2) 김●●

Table 12. The EKG changes before and after medication of patient 2

	EKG1	EKG2	CHANGE
HR	82	68	-14
RR(sec)	0.706	0.880	0.174
PR(sec)	0.304	0.121	-0.183
QRS(sec)	0.114	0.108	-0.006
QT(sec)	0.374	0.435	0.061
QTC(sec)	0.330	0.467	0.137
AXIS QRS(°)	30	-82	-112
PinII (mV)	-0.12	-0.08	0.04
RV5(mV)	7.30	4.94	-2.36
SV1(mV)	2.34	3.50	1.16
RV5+SV1(mV)	9.64	8.44	-1.20

Table 13. The duration of Q wave of patient 2

	EKG1	EKG2	CHANGE
V1Q(sec)	0.12	0.10	-0.02
V2Q(sec)	-	-	-
V3Q(sec)	-	-	-
V4Q(sec)	-	-	-
V5Q(sec)	-	-	-
V6Q(sec)	-	-	-
I Q(sec)	-	-	-
II Q(sec)	-	-	-
III Q(sec)	-	-	-
AVRQ(sec)	0.12	0.08	-0.04
AVLQ(sec)	0.12	0.04	-0.08
AVFQ(sec)	-	-	-

Table 14. The voltage of Q wave of patient 2

	EKG1	EKG2	CHANGE
V1Q(mV)	-	-	-
V2Q(mV)	-	-	-
V3Q(mV)	-	-	-
V4Q(mV)	-	-	-
V5Q(mV)	-	-	-
V6Q(mV)	-	-	-
I Q(mV)	-	-	-
II Q(mV)	-	-	-
III Q(mV)	-	-	-
AVRQ(mV)	1.20	0.08	-1.12
AVLQ(mV)	0.75	0.05	-0.70
AVFQ(mV)	-	-	-

Fig 7. The EKG1 of patient 2

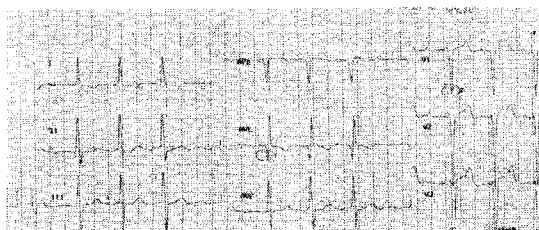
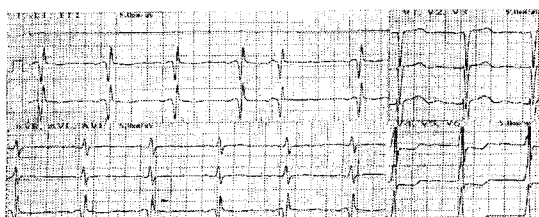


Fig 8. The EKG2 of patient 2



3-3) 손○○

Table 15. The EKG changes before and after medication of patient 3

	EKG1	EKG2	CHANGE
HR	69	60	-9
RR(sec)	0.865	0.994	0.129
PR(sec)	0.212	0.186	-0.026
QRS(sec)	0.094	0.092	-0.002
QT(sec)	0.398	0.449	0.051
QTC(sec)	0.427	0.453	0.026
AXIS QRS(°)	-53	-49	4
Pin II (mV)	0.08	0.08	0
RV5(mV)	0.21	0.43	0.22
SV1(mV)	0.51	0.45	-0.06
RV5+SV1(mV)	0.72	0.88	0.16

Table 16 The duration of Q wave of patient 3

	EKG1	EKG2	CHANGE
V1Q(sec)	0.06	0.04	-0.02
V2Q(sec)	ST	ST	-
V3Q(sec)	ST	ST	-
V4Q(sec)	ST	ST	-
V5Q(sec)	ST	ST	-
V6Q(sec)	ST	ST	-
I Q(sec)	0.04	0.00	-0.04
II Q(sec)	-	-	-
III Q(sec)	-	-	-
AVRQ(sec)	0.04	0.04	0
AVLQ(sec)	0.04	0.03	-0.01
AVFQ(sec)	-	-	-

Table 17. The voltage of Q wave of patient 3

	EKG1	EKG2	CHANGE
V1Q(mV)	0.65	0.50	-0.15
V2Q(mV)	-	-	-
V3Q(mV)	-	-	-
V4Q(mV)	-	-	-
V5Q(mV)	-	-	-
V6Q(mV)	-	-	-
I Q(mV)	0.08	0.08	0
II Q(mV)	-	-	-
III Q(mV)	-	-	-
AVRQ(mV)	0.28	0.25	-0.03
AVLQ(mV)	0.10	0.08	-0.02
AVFQ(mV)	-	-	-

Table 18 The voltage of ST segment of patient 3

	EKG1	EKG2	CHANGE
V2ST	0.18	0.20	0.02
V3ST	0.30	0.21	-0.09
V4ST	0.08	0.04	-0.04
V5ST	0.06	0.00	-0.06
V6ST	-0.04	-0.03	0.01

Fig 9 The EKG1 of patient 3

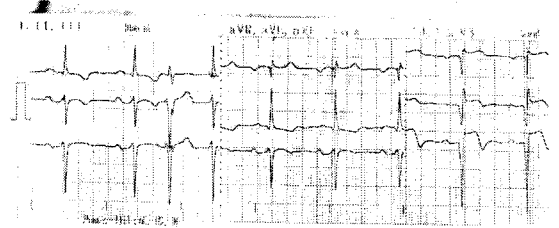
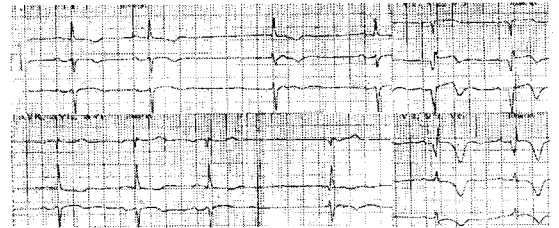


Fig 10 The EKG2 of patient 3



#### IV. 考 察

기존 韓醫學에서 心血管系 疾患과 心電圖에 대한 研究結果를 살펴보면 金<sup>6)</sup>은 鍼灸는 血液循環器系統의 機能에 일정한 영향을 주는데 心臟의 活動이 異常한 경우에 刺鍼이 心電圖에 미치는 영향은 正常人에 비하여 顯著하다고 하였고, 國<sup>7)</sup>은 血海穴의 刺鍼이 心電圖상에서 PQ, QRS 활동을 有意性 있게 감소시켰다고 하여 鍼灸가 心電圖에 영향을 줄 수 있다고 보고하였으며, 柳<sup>8)</sup>는 韓醫學에서의 心電圖 應用에 대하여 ST

wave를 陰, QRS wave를 陽으로 해석하고, AVR에서 氣, AVL에서 血의 狀況을 점검할 수 있다고 하였으며, 藥物이 心電圖에 미치는 영향에 관해서 柳<sup>9)</sup>는 怔忡證에 加味桂芎湯과 加味歸脾湯의 投與가 AVL lead상의 R wave의 波高値를 증가시켰다는 등의 보고가 있었으나, 涼膈散火湯이 心電圖에 미치는 영향에 관하여는 보고된 바가 없었다.

涼膈散火湯은 李<sup>1)</sup>의 『東醫壽世保元』에 처음 收錄된 處方으로 臟腑積熱을 治하고 三焦六經諸火를 瀉하는 陳<sup>2)</sup>의 涼膈散 變方으로 涼膈散에서 瀉火之劑인 大黃, 芒硝, 黃芩과 補脾胃하는 甘草를 除去하고 瀉胃火生津하는 石膏, 補腎水 滋陰하는 生地黃, 知母, 清熱解毒하는 忍冬, 祛風濕 清利頭目咽喉하는 荊芥, 防風을 加한 것으로 少陽人 裏熱病인 胸膈熱症을 다스리는 體質處方으로 涼膈散에 비해 넓게 응용될 수 있는 處方이다.<sup>10)</sup>

涼膈散火湯의 적응증에 관하여 후세의가들은 實熱이 있고 心火가 上盛하거나 中焦가 燥實하여 발생하는 上熱感, 胸痞, 燥症, 熱症, 中風痰盛, 暴瘡, 斑疹, 歷節風, 氣鬱, 氣脹, 消渴, 頭痛, 鼻瘡, 口舌病, 牙齒痛, 咽喉諸證, 乳癰, 手足痺, 手足麻木, 實熱로 인한 皮膚疾患, 頭昏, 目赤, 吐血, 衄血, 大小便秘, 發斑, 譫語, 發狂에 사용한다고 기술하고 있다.<sup>1,10-16)</sup>

이상의 涼膈散火湯의 適應證들을 살펴볼 때 涼膈散火湯이 少陽人 裏熱證 患者의 心臟에 미치는 영향을 미칠 것으로 보여 涼膈散火湯 복용 전과 복용 후의 心電圖 變化를 살펴보았다.

心電圖는 心筋이 활동할 때 전기적 흥분이 일어나고, 소위 활동전압이 생기는데<sup>4)</sup>, 心臟에서의 흥분과가 동방결절(SA node;

sinoatrial node)에서 발생하여 심방→방실결절(AV node; atrioventricular node)→His bundle→Purkinje's fiber→심실근으로 전도<sup>5,17-18)</sup>되고, 이것이 신체의 표면에 전달된 것을 시간적 변화에 따라 전류에 의하여 파형으로 기록한 것<sup>5,17-18)</sup>으로 心臟의 기능을 알 수 있는 중요한 기록이며,<sup>19)</sup> 부정맥이나 심근의 병변, 관상동맥의 진단에 중요하다.

誘導法에는 여러 가지 방법이 있으나 Einthoven의 標準四肢誘導(limb leads I, II, III)와 동시에 單極四肢誘導(Goldberger 變法, AVR, AVL, AVF)와 單極胸部誘導(Wilson 胸部誘導, V1-6)의 合計 12誘導를 취하여 종합 판단을 내리는 것이 통례이다.<sup>4-5,17)</sup>

心電圖에 나타나는 波形으로는 P wave, QRS wave, T wave, U wave가 있다.

P wave는 心房의 機能을 代辯하는 것으로 心房의 脫分極에 의하여 형성되며, 정상 P wave의 높이는 2.5mm미만, 폭은 0.12초 미만이다.<sup>4,17-18)</sup>

QRS complex는 心室筋의 흥분을 나타내는 것으로 심실의 脫分極에 의하여 형성되며 첫 번째 하향파를 Q, 첫 번째 상향파를 R, R 다음의 하향파를 S, S 다음의 상향파를 R로 부른다. QRS폭은 標準誘導나 四肢誘導에서 측정하며 정상은 0.06~0.10초이고, 胸部誘導의 QRS높이는 정상인에서 25~30mm이하이다.<sup>4,17-18)</sup>

T wave는 心室의 再分極에 의하여 형성되며, 정상 전기축은 0~90°이고, 정상적으로 標準誘導 및 四肢誘導에서 5mm이하, 胸部誘導에서 10mm이하이다.<sup>4,17-19)</sup>

U wave는 발생 원인은 잘 모르나 Purkinje 섬유에 의한 再分極으로 발생하는 것으로 추측되며, 心室內 傳導系의 再分極



의 지연이라 생각되지만 특별한 경우 이외에는 임상적 의의가 없다.<sup>4-5)</sup>

PQ interval(=PR interval)은 P wave의 기시부에서 Q wave의 기시부까지를 가리키며 동방결절부터 심실근육까지의 자극 전도시간을 의미하나 대부분 방실결절 전도시간에 해당되며 정상 PQ interval은 0.12~0.25초이다.<sup>4-5)</sup>

QT interval은 QRS의 기시부에서 T의 종말부까지의 간격으로 전기적 심실 수축기에 해당하며, QT interval은 심박동수에 따라 변동하므로 심박동수 60회를 기준으로 하여 교정한 QTC interval로 비교하는데, 정상 QTC interval은 남자는 0.42초, 여자는 0.43초 이하이며 일반적으로 심박동수가 60~100회일 때 QT interval은 RR interval의 50%이다.<sup>4-5)</sup>

PP interval은 심장의 1주기에 해당하며, 보통 RR interval로 측정하는데 여기서 1분간의 심박수를 산출한다.<sup>5)</sup>

심장의 전기축(electrical axis)이란 심장이 脫分極하는 동안의 QRS vector로 심장에서 근육섬유의 수축을 자극하는 脫分極이 퍼져나가는 방향으로 심장의 전면(frontal plane)유도에서 측정하는데, 정상 전기축을 0°~90°로 기준삼고, 0°~-90°를 좌측편위, +90°~+180°를 우측편위, -90°~-180°는 심한 좌측편위나 우측편위를 의미한다.<sup>4-5,17-19)</sup>

RV5는 胸部誘導 V5에서 R wave를 측정하는 것이고, SV1은 胸部誘導 V1에서 S wave를 측정하는 것이다.

急性 心筋梗塞의 3대 특징은 “虛血(ischemia), 損傷(injury), 硬塞(infarction)”인데, 이 특징은 단독적으로도 일어날 수 있다. 虛血(ischemia)은 心臟의 빈약한 혈액

공급을 의미하는데, 역위된 T wave가 특징이다. 역위된 T wave는 虛血의 특징적 증후이고, 약간 평평하거나 함몰된 것에서부터 깊게 역위된 것까지 여러 종류이며, 종종 心筋梗塞證이 없는 虛血을 의미하기도 한다. 전형적인 허혈성 T wave는 대칭성으로 역위된 모양이다.<sup>19)</sup>

“損傷(injury)”은 硬塞이 급성임을 시사하며, ST segment의 상승으로 나타난다. ST segment의 상승은 급성 경색시 기저선 위로 상승하고, 나중에는 기저선 위치로 돌아온다. “硬塞(infarction)”은 Q wave로 알 수 있다. 정상인의 心電圖에서 대부분의 유도에서는 Q wave가 존재하지 않는다. 유도 I, II, V5, V6은 보통 의미 없는 Q wave를 가진다. 의미 있는 Q wave는 작은 입방체 1개 너비(0.04초) 혹은 QRS군의 크기의 1/3이하이다. lead V1, V2, V3, V4에서의 Q wave는 前壁硬塞(anterior infarction)을 의미한다. 어떤 前壁硬塞도 胸部誘導의 어디서나 혹은 하나의 胸部誘導에서 의미있는 Q wave를 발생시킨다. 유도 I 과 AVL에서 Q wave가 있으면 側壁硬塞(lateral infarction)이다. 下壁硬塞(inferior infarction)은 II, III 그리고 AVF에서 Q wave로 나타날 수 있다. 급성 전벽경색시에는 주로 V1, 2에서 Q wave와 ST segment의 상승을 보이고, 후벽경색은 반대로 나타난다. 급성 후벽경색시에는 V1,2에서의 큰 R wave가 있거나, ST segment의 하강이 나타난다.<sup>19)</sup>

本 研究에 대상이 되는 환자들은 本 病院 四象體質科에서 體刑氣象, 容貌詞氣, 性質才幹, 病症등과 四象體質分類說問檢査(QSCC II), 藥物反應 등의 결과를 참고하여 少陽人으로 진단 후 치료에 임한 환자들이다.

김○○환자는 여자 76세로 心部不快感,

心煩, 嘔吐, 惡心, 吞酸, 咳嗽, 頭痛, 眩暈, 不眠, 便秘, 食欲不振 등의 증상 등이 있었으며 상기의 증상들은 점차 감소하였다.

다른 김●●환자는 여자 65세로 胸痛의 증상 등이 있었으며 상기의 증상들은 점차 감소하였다. 이외 中風으로 인한 運動能力減少, 語鈍 등의 증상이 있었으나 이 역시 점차 호전되었다.

손○○환자는 여자70세 환자로 中風으로 인한 제 증상과 함께 夜間 胸痛 등의 증상들이 있었으나 역시 점차 감소하였다.

상기 환자들은 대부분 手足癱瘓을 주요 診斷名으로 入院한 환자들이었으나 공통적으로 과거 虛血性心疾患(IHD, ischemic heart disease) 경력을 가지고 있는 환자들로서 그에 상응하는 증상들을 가지고 있었으며 약제의 복용 후 정도의 차이는 있으나 胸痛 등 心血管系 疾患과 관련되는 증상은 점차 소실되었다.

上記 患者들의 心電圖上的 변화에 대하여 관찰해보면 다음과 같다.

김○○환자는 EKG1에서 심박수는 76회/min로 정상이었고, RR interval과 PR interval은 각각 0.785, 0.190sec로 정상이었으며, QRS도 정상이나, QT interval은 RR interval의 50%가 정상인데 약간 초과하였고, QRS축은 104°로 우측편위(RAD; Right Axis Deviation)였으며, lead II에서 Q wave를 보였고, lead III와, AVF에서 Q wave를 보여 우측편위(RAD)와 후벽경색(inferior infarction)으로 판명되었다. EKG1과 비교하여 EKG2에서 심박수는 76회/min에서 74회/min로 감소되었고, RR interval은 0.785초에서 0.802초로 증가하였고, PR interval은 0.190초에서 0.175초로 감소하였다. QRS폭은 0.106초에서 0.083초로 감소하

였으며, QT interval과 QTC interval은 각각 0.414초, 0.470초에서 0.439초, 0.493초로 증가하였다. QRS축은 104°에서 142°로 우측편위(RAD)가 심화되었다. lead II에서의 P wave의 波高(mV)는 0.12에서 0.08로 감소하였다. lead II의 Q wave와, lead III와, AVF에서 Q wave의 interval은 양격산화당 복용 전후의 변화가 없었으며, Q wave의 波高는 lead II의 Q wave는 증가하고, lead III와, AVF에서는 감소하였다.

김●●환자는 EKG1에서 심박수는 82회/min로 정상이었고, RR interval과 PR interval은 각각 0.706초, 0.304초로 정상이었으며, QRS는 정상이었으나, QT는 정상범위를 약간 초과하였고, QRS축은 30°로 정상범위였으며, V1의 S wave와 V5의 R wave의 합계가 9.64mV로 좌심실비대(LVH; left ventricular hypertrophy)의 소견을 보였으며, lead I에서 T wave 역위를 보였고, AVL에서 Q wave, V2에서 ST elevation을 보여 측벽경색(lateral infarction)을 보였고, V4에서 RR'파형을 보였으므로, 1도 방실차단(1° AV-block)으로 나타났다. EKG1과 비교하여 EKG2에서 심박수는 82회/min에서 68회/min로 감소되었고, RR interval은 0.706초에서 0.880초로 감소하였고, PR interval은 0.304초에서 0.121초로 감소하였다. QRS폭은 0.114초에서 0.108초로 감소하였으며, QT interval과 QTC interval은 각각 0.374초, 0.330초에서 0.435초, 0.467초로 증가하였다. QRS축은 30°에서 -82°로 좌측편위(LAD; left axis deviation)를 보였고, lead II에서의 P wave의 波高(mV)는 0.12에서 0.08로 감소하였다. AVL에서 Q wave의 interval은 0.12초에서 0.04초로 감소하였으며, 역위된 T wave의 波高는 낮아

졌다. AVL에서 Q wave의 波高는 0.12mV에서 0.04mV로 낮아졌다. V2에서 ST elevation의 폭은 약간 감소하였으며, V4에서 RR'파형은 보다 완화되었다.

손○○환자는 EKG1에서 심박수는 69회/min로 정상이었고, RR interval은 0.865초로 정상이었고, PR interval은 0.212초로 약간의 연장(prolongation)이 있으며, QRS는 0.094초로 정상이고, QT는 정상이었고, QRS축은 AVR이 가장 isoelectric하므로  $-53^\circ$ 로 좌측편위(LAD; left axis deviation)된 상태였으며, V1의 S wave와 V5의 R wave의 합계가 0.72mV로 세기가 미약하였다. 분당 6회 이상의 조기심실수축(PVC; premature ventricular contraction)이 나타났고, lead V1에서 Q wave를 보였고, V1-6에서 ST elevation을 보여, 전벽경색(anterior infarction)의 소견을 보이고, lead I에서의 Q wave와 AVL에서 Q wave로 보아 측벽경색(lateral infarction)의 소견을 보였다. 또한, lead V5-6의 QRS가 isoelectric하므로, clockwise rotation되었음을 알 수 있다. EKG1과 비교하여 EKG2에서 심박수는 69회/min에서 60회/min로 감소되었고, RR interval은 0.865초에서 0.994초로 증가하였고, PR interval은 0.212초에서 0.186초로 감소하였다. QRS폭은 0.094초에서 0.092초로 감소하였으며, QT interval과 QTC interval은 각각 0.398초, 0.427초에서 0.449초, 0.453초로 증가하였다. QRS축은  $-53^\circ$ 에서  $-49^\circ$ 로 여전히 좌측편위(LAD; left axis deviation)는 변함이 없으나, 개선의 여지를 보였고, lead II에서의 P wave의 波高(mV)는 변함이 없었다. lead V1에서 Q wave의 interval은 0.06초에서 0.04초로 감소하였고, V1의 Q wave의 波高는 0.65mV에서 0.50mV로 감

소하였고, V1-6에서 ST elevation의 폭은 비교하면 V2를 제외하고는 감소하는 경향을 보였다. lead I에서의 Q wave의 interval과 波高는 감소하였고, AVL에서의 Q wave의 interval은 거의 변함이 없었으나, 波高는 감소하는 경향을 보였다.

이상의 研究를 통해 涼膈散火湯을 투여하여 心電圖 상의 변화를 관찰한 결과 과거 EKG 上 慢性 心筋梗塞의 경향을 나타낸 환자들의 EKG에서 HR, PR interval, QRS 활동은 감소하였고, QT interval, QTC interval은 증가하였으며, RR time 역시 증가하였고, 2예에서 Q wave의 波高가 감소되는 경향성이 있었다. 이처럼, HR, PR, QRS 활동의 감소와 QT, QTC interval의 증가는 흥분된 심장활동의 안정을 의미한다고 볼 수 있으므로 涼膈散火湯이 심장 활동에 일정 부분 영향을 미친다고 생각할 수 있다. 그러나, 統計學的 검증 절차를 거치지 않았으므로, 앞으로 對象者를 增員하여 四象體質處方을 투여한 후 心電圖 변화상 統計學的 有意性을 구하는 研究가 있어야 할 것으로 思料된다.

## V. 結 論

圓光大學校 韓醫科大學 韓方病院에 入院 중인 환자를 대상으로 涼膈散火湯 복용 전 心電圖를 측정하고 복용 후 心電圖를 측정하여 心電圖 변화를 관찰하여 다음과 같은 결론을 얻었다.

1. 과거 EKG에서 만성 심근경색의 경향을 나타낸 환자들의 EKG에서 HR, PR, QRS 활동은 감소하였다.
2. 과거 EKG에서 만성 심근경색의 경향을

나타낸 환자들의 EKG에서 QT, QTC interval은 증가하였다.

3. 과거 EKG에서 만성 심근경색의 경향을 나타낸 환자들의 EKG에서 RR time은 증가하였다.
4. 과거 EKG에서 만성 심근경색의 경향을 나타낸 환자들 중 2예에서 EKG의 Q wave의 波高가 감소하는 경향을 보였다. 이상의 연구결과로 보아 涼膈散火湯이 심장활동에 영향을 미쳤으나 心電圖 상 완전한 虛血 所見의 소실은 없었고 환자들의 예가 적어 統計處理가 미흡하여 이에 대한 研究를 要하는 것으로 사료된다.

### 參考文獻

1. 이제마 : 동의수세보원(초판본), 서울, 대성문화사, 1998.
2. 진사문 : 태평혜민화제국방, 대북, 선풍출판사, 권육, p.1, 1975.
3. 전국한의과대학 심계내과학교실. 心系內科學. 서울: 書苑堂, pp.25~28, 1999.
4. 최윤식 : 임상심전도학, 서울대학교출판부, pp.12~30, 1993.
5. 金井 泉 · 金井 正光(고문사 편집부 역) : 임상검사법개요, 서울, 고문사, pp. 843~865, 1986.
6. 김신제, 최용태, 임종국, 이윤희 ; 최신침구학, 서울, 정보사, p.226, 320, pp.522~523, 1986
7. 국중연 ; 血海 刺鍼이  $\beta$ -Endorphin level 에 따른 EKG 변화에 미치는 영향에 관한 연구, 대한침구학회지, 11(1); pp.253~264, 1997.
8. Lee, Moon-Chai, Lyu, Heui Yeong :

Study on the application of the electrocardiograph to the oriental medicine, 서울, 제1회 국제동양의학학술대회 초록집.

9. 류영수 : 加味桂芎湯 및 加味歸脾湯의 임상효능에 관한 연구, 원광대학교 대학원, 1991.
10. 박성식 : 양격산화탕 활용에 대한 임상적 연구. 사상의학회지, 10(2) : pp.455-471, 1998.
11. 이도경. 사상요람. 원불교 출판사. p.149, 1964.
12. 박인상. 계정판 동의사상요결. 서울. 소나무. p.245, 1997.
13. 박석연. 동의사상대전. 서울. 의도한국사. p.281, 1977.
14. 윤길영. 사상체질의학론. 서울 . 승일문화사. p.391, 1980.
15. 원지상. 동의사상신편. 서울 . 문우사. p.68, 1996
16. 전국한의과대학 사상의학교실. 四象醫學. 서울: 集文堂, pp.156-157, 532-533, 1994
17. 김우겸 · 성호경 · 김기환 · 엄용의 : 생리학, 서울대학교 의과대학 생리학교실, 서영출판사, p.96, 121, 130~135, 1986.
18. 강두희 : 생리학, 서울, 신광출판사, pp.8-42~8-53, 15~20, 1981.
19. 한국심장질환연구소 : 심전도 속성판독법, 서울, 고려의학, pp. 1~2, 6, 9, 13, 16, 18~20, 22, 24, 26, 43, 44, 150, 152, 1989.