

피부화상에 의한 피부 및 간의 조직학적 변화에 관한 연구

인제대학교 물리치료학과, 대구보건대학 작업치료과, 대구보건대학 물리치료과¹⁾

김한수 · 김상수¹⁾ · 김용권²⁾

A study on Histologically Change of the Skin and Liver in Skin Burn

Kim, Han-Soo, R.P.T .D, Kim, Sang-Soo, R.P.T. Ph. D¹⁾, Kim, Yong-Kwon, R.P.T.²⁾

Dept.of Occupational Therapy, Taegu Health College,

Dept.of Physical Therapy, Taegu Health College¹⁾,

Dept.of Physical Therapy, Inje University²⁾

- ABSTRACT -

In order to investigate a pathogenesis of liver damage induced by skin burn, thermal injury was induced by scald burn on entirely dorsal surface in rats (total body surface area 30%) except for inhaled injury. At 5 and 24 h after scald burn, biochemical assay and morphological changes in skin tissue, serum and liver tissue were examined. The effects of burn injury on the levels of glutathione, lipid peroxide and on the activities of oxygen free radical generating and scavenging enzymes have been determined in association with observing of histologic and ultrastructural changes, measuring the protein concentration in plasma, and counting the number of intravascular polymorphonuclear leukocytes.

The activity of xanthine oxidase, an enzyme of oxygen free radical generating system, was elevated ($p<0.01$) in serum, but not in skin and in liver tissue.

Futhermore, thermal injury decreased not only the protein concentration in plasma but also the number of leukocytes, that indicates induction of edema formation with protein exudation and inflammation by neutrophil infiltration into the internal organs.

These data suggest that acute dermal scald burn injury leads to liver damage, that is related to elevation of xanthine oxidase activity in serum. Xanthine oxidase may be a key role in the pathogenesis of liver damage induced by skin burn.

Key Words : Xanthine Oxidase

I. 서론

화상은 오래 전부터 세계적으로 발병률과 사망률에 대단히 큰 영향을 미쳐 왔던 손상으로 아직도 개발도상국에서는 매우 심각한 질병으로 남아 있다. 특히 화상은 재난 시 환자의 수용문제와 비싼 치료비로 인해 많은 어려움을 안게 되기 때문이다. 최근 화상 환자의 임상 결과에 대한 통계적 분석을 보면 화상 환자의 28.1%가 Multiple Organ Dysfunction Syndrome (MODS) 증상을 보이며, MODS 환자의 78-98%가 사망에 이른다고 하였다 (Huang et al., 1998). 이렇듯 MODS는 화상 연구에 있어서 매우 중요한 관건으로 떠오르고 있지만, 아직까지 MODS의 발병을 예방·치료하는데 많은 어려움을 겪고 있는 실정이다. MODS는 대단히 다양하고 광범위한 원인에 의해 유발되는데 외과적 수술 후, 심한 외상 (trauma), 패혈증 (sepsis), 골절 그리고 화상 등이 대표적인 예이다. 특히 MODS는 지난 20년 동안 화상으로 인한 환자의 사망률을 높이는데 가장 중요한 원인의 하나가 되어 왔다 (Barie and Hyde, 1996; Aikawa, 1996). 즉 화상은 일차적 보호장벽으로서의 피부층 (protective skin barrier)을 붕괴시킴으로써 이차적으로 높은 감염율을 유도하는 원인이 되며, 이것으로부터 많은 내부 장기의 부전 (multi organ failure)이 유발되어 사망에까지 이르게 되는 과정을 거치게 된다 (Hansbrough et al., 1984). 오늘날 MODS에 대한 병태생리학적 발병원인을 밝히고자 하나 아직 명확한 발병기전은 알지 못하고 있는 실정이다.

화상은 크게 피부 접촉과 흡입의 경로를 통해 야기되며 그 임상적 증상과 치료는 서로 달리하고 있다. 하지만 화재와 같은 재난 시는 두 종류의 화상이 복합적으로 나타나게 되어 문제는 더욱 심각하게 된다. 하지만 본 연구는 피부 화상에 국한된 것이어서 흡입 화상에 대해서는 언급하지 않기로 하겠다.

심한 화상을 입은 환자들은 보호장벽인 피부층의 붕괴가 곧 높은 감염의 원인이 되고, 이것으로 인한 많은 장기들의 기능 부전으로 말미암아 죽음에 이르게 된다 (Hansbrough et al., 1984). 이러한 결과에 대한 추론은 20여년 전부터 최근까지 면역학적 상호반응, 그리고 proinflammation과 antiinflammation 반응의 불균형으로 초래되는 손상 때문에 shock와 장기 부전이 발생된다고 하였다 (Shorr et al., 1984; Faist et al., 1996). 화상과 관련

된 면역물질들을 살펴보면, interleukin-2는 다양한 장기의 부종을 야기 시키는 인자로 작용하고 특히, 호중구의 침윤을 유도할 뿐만 아니라 혈관 투과성에 변화를 초래하는 platelet을 활성화 시킨다고 하였다. 그리고 화상 환자의 대부분이 interleukin-1, complement, platelet 그리고 혈관 내 피세포의 활성화가 관찰된다고 하였으며, 이것은 곧 이러한 물질들과 혈관 내피세포들간의 왕성한 상호작용을 통해 혈관 투과성의 활성화에 영향을 미친다는 것을 것을 의미하는 것이다 (Kowel et al., 1997). 하지만 이러한 면역 반응을 주도하는 매개체는 어떤 경로를 통해 생성·촉진되는지에 대한 해답은 주지 못하고 있다. 이런 문제들은 오래 전부터 연구되어져 왔는데 그 주류를 이루고 있는 것이 바로 산화적 손상 메카니즘이다.

Herndon and Traber (1990)는 피부 화상이 유발되면 산화 적혈구의 공급이 감소되거나 직접적으로 cytotoxin이 형성되어 체순환계로 유입되어 손상이 유발되는 것으로 주장하였다. 하지만 산화적 손상에 대한 경로는 크게 두가지로 설명되고 있으나, 이 두가지 과정은 결코 독립적으로 존재하는 것이 아니라 상호 밀접한 관계를 가지고 있다는 사실이다. 즉 첫 번째 산화적 손상의 원인은 유해산소 (oxygen free radical)를 생성하는 xanthine oxidase의 증가로 인한다는 것과, 두 번째 염증세포의 축적에 의한 oxidative stress의 증가로 인한다는 것이다. 하지만 첫 번째 과정과 두 번째 과정 사이에는 지질과산화 (lipid peroxidation), 그리고 이로 인한 지질 유도체의 형성이라는 과정이 이 두 과정을 서로 밀접히 연결시켜 주고 있는 것이다. 잘 알려진 대로 화상이 유발되면 조직은 허혈 (ischemia)로 인해 다양한 형태의 세포 기능이상 발생된다. 허혈은 연속적으로 shock, reperfusion의 단계를 거치는 동안 유해산소가 생성되어 피부조직 괴사와 타 장기의 손상을 초래하는 것으로 알려져 왔다 (Till et al., 1989; Demling and LaLonde, 1990; Hatherill et al., 1986). 보다 구체적인 보고들을 살펴보면 Till et al. (1989)은 화상으로 인한 혈관 투과성의 증대는 xanthine oxidase의 활성화와 이로부터 유도된 유해산소 대사물들이 혈관 내피세포에 손상을 주기 때문이라고 하였다. 뿐만 아니라 화상은 혈청 내 xanthine oxidase 활성화증가를 유도하고 (Burton et al., 1995), oxidative hemolysis의 증가 (Bekyarova et al., 1997)를 수반한다고 하였다. 이러한 산화적 손상은 지질 과산화의 증가를 유도하게 되고 (Bekyarova et al., 1997; Youn

et al., 1998; Cetikale et al., 1997), complement의 활성화 (Burton et al., 1995), 유해산소 대사물의 증가 (Till et al., 1983), leukocytosis와 platelet의 활성화 (Kowel et al., 1997)와 함께 호중구의 침윤 (Youn et al., 1992; Gurbuz et al., 1997; Burton et al., 1995)이 일어나고, 결과적으로 호중구의 증가로 인한 myeloperoxidase (MPO)의 활성화 증가로 (Schmid et al., 1997; Burton et al., 1995) oxidative stress가 유발되는 것으로 요약될 수 있다.

그러나 피부 화상으로 유도되는 간 손상에 대한 연구 보고들은 다른 장기와 비교하여 상대적으로 적고, 국내의 화상 연구는 거의 찾아보기 힘들뿐만 아니라 아직까지 화상으로 인한 타 장기의 손상기전은 명확히 밝혀지지 않고 있는 실정이다. 따라서 본 실험에서는 상술한 보고들을 근거로 보아 화상으로 인한 손상기전은 피부 조직과 간 조직의 조직학적 변화와 간세포의 미세구조적 변화가 무엇보다 우선되리라는 가정 하에 흰쥐를 이용하여 피부 화상을 유도한 다음 조직학적 변화를 통해 간 조직의 손상기전을 검토해 보고자 하였다.

II. 재료 및 방법

1. 실험동물의 처치

실험동물은 Sprague-Dawley종 수컷 흰쥐를 대한실험동물사로부터 구입하여 실험동물용 고형사료 (삼양사)와 물을 충분히 공급하면서, 실내온도 20±2 °C, 습도 60±5 %, 그리고 day/night 자동조절 장치가 부착된 사육실에서 1주일간 적응 사육을 시켰다. 화상 유발은 체중 300g 내외의 외견상 건강한 흰쥐를 ketamine hydrochloride로 마취시킨 다음, Spector (1956)의 계산법에 따라 등쪽면의 털을 깎고 (30% of TBSA: total body surface area) 100°C 물로 10초간 데인 후 각각 5시간과 24시간 후에 처치하였다. 대조군은 같은 방법으로 마취 후 등쪽면의 털을 깎고 22°C 물로 10초간 담근 후 각각 5시간 후와 24시간 후에 처치하였다.

실험동물은 처치 24시간 전부터 물만 공급하였으며, 동물의 처치는 일중 변동을 고려하여 일정시간에 실시하였는데, ether 마취 하에 복부 정중선을 따라 개복한 다음 복부 대동맥으로부터 채혈하여 실험사 시킨 후, 피부 조직과 함께 4°C 생리식염수로 간 문맥을 통하여 간을 관류하여

간 내에 남아있던 혈액을 제거한 다음 적출하였다. 피부조직은 화상 중앙부를 6 cm² 크기로 절취하여 각각을 효소 활성화도 측정 및 조직학적 검사에 사용하였다.

2. XO 활성화도 측정

간과 피부 조직 내 XO의 활성화도 측정은 cytosol 분획을 사용하여 xanthine을 기질로 하여 30°C에서 20분간 반응시켜 생성된 uric acid를 292nm에서 흡광도를 측정하는 Stirpe and Della Corte (1969)의 방법으로 하였다. 효소의 활성화도 단위는 효소액 중에 함유된 단백질 1mg이 1분 동안 반응하여 xanthine으로부터 생성된 uric acid의 양을 nmole로 표시하였다.

3. 단백질 정량

1) 간과 피부 조직 단백질 정량

단백질의 정량은 Lowry et al. (1951)의 방법에 준하여 bovine albumin을 표준품으로 하여 측정하였다.

2) 혈장 내 단백질 정량

혈장 내 단백질의 정량을 위하여 실험동물을 에테르로 마취시킨 후 복부정중선을 따라 개복하고 복부 대동맥으로부터 채혈하였다. 혈액을 heparin 처리하여 혈장을 분리한 다음, bicinonic acid (Sigma)를 이용한 Brown et al. (1989)의 방법에 따라 정량하였다.

4. 혈액 중 호중구 산정

혈액 중 호중구의 수를 산정하기 위하여 실험동물에 에테르로 마취시킨 후, 복부 정중선을 따라 개복하고 복부 대동맥으로부터 채혈하였다. 혈액을 heparin 처리한 다음 Turk's solution으로 염색하고 hemocytometer를 사용하여 현미경 하에서 계수하였다.

5. 전자현미경 관찰

간 조직의 미세구조를 관찰하기 위하여 조직 적출 즉시 2.5% glutaraldehyde에 전고정 시킨 후 0.1M phosphate

buffer (pH 7.4)로 수세하였다. 수세한 조직을 1% osmium tetroxide에 후고정 시킨 다음 0.1M phosphate buffer (pH 7.4)로 수세하고, alcohol의 농도를 순차적으로 증가시키며 탈수시켰다. 탈수시킨 조직을 epoxy resin에 포매하여 열중합시킨 다음 블록을 제작하였다. 블록은 ultramicrotome (Reichert Supernova, Austria)을 이용하여 60-70nm 두께로 박절한 다음, uranyl acetate와 lead citrate로 염색하고 전자현미경 (Hitachi H-600, Japan)으로 관찰하였다.

6. 통계처리

각 실험군 간의 비교를 위한 통계처리는 유의수준 0.05로 하는 Student-Newman-Keuls multiple comparison test를 실시하였다.

III. 결과

1. 혈액의 변화

1) 단백질 함량과 호중구 수의 변화

화상이 혈관내피세포에 손상을 유도하여 단백삼출과 같은 현상을 초래하는지, 그리고 간조직 내 침윤된 호중구가 혈액으로부터 기원한 것인가를 검토할 목적으로 혈액 중 단백질 함량의 변화와 호중구의 수적 변화를 측정하여 그 결과를 Table 1에 나타내었다. 혈액 중 단백질의 함량은 대조군과 비교하여 볼 때, 화상 유발 후 5시간 후 4.16±0.02에서 3.44±0.03으로 17.31% (p<0.001) 감소되었고, 24시간 후 4.04±0.07에서 3.66±0.11로 9.41% (p<0.05) 모두 대조군과 비교하여 현저히 감소되었다. 또한 혈액 중 다형핵백혈구의 수도 대조군과 비교하여 볼 때 화상 유발 5시간 후에 20030.0±2769.1에서 11667.0±2166.7로 41.75% (p<0.05) 감소되었고, 24시간 후에는 18875.0±4543.2에서 16375.0±826.6으로 13.25% 감소되어 나타났다. 그러나 화상 유발 24시간 후, 화상 유발 5시간 후와 비교하여 볼 때 40.35% 증가된 것으로 나타났다.

Table 1. Changes of total protein concentration in plasma and the number of intravasculaneutrophils in dermal scald burn-injured rats

Parameters	Normal	5 h		24 h	
	(n=7)	Control (n=6)	Burn (n=6)	Control (n=8)	Burn (n=8)
Protein concentration ¹⁾	4.11±0.21	4.16±0.02	3.44±0.03***	4.04±0.07	3.66±0.11*
PMNs ²⁾	19007.2±909.5	20030.0±2769.1	11667.0±2166.7*	18875.0±4543.2	16375.0±826.0

Each value represents the mean±S.E.

* : Significantly different from control group (p<0.05)

*** : Significantly different from control group (p<0.001)

Unit : 1) g/dl of plasma, 2) number/ μ of blood

2) 유해산소 생성계 효소의 활성변동

피부 화상에 의한 간조직의 염증성 변화가 혈 중의 XO 활성증가와 연관이 있는지를 알아보기 위해 화상 유발 24시간 후, 혈청 중의 XO 활성 변동을 Table 2에 나타내었다. 혈청 내 XO 활성은 화상 24시간 후에 현저히 증가 (p<0.01)된 것으로 나타났다.

Table 2. Change of activities of XO in serum induced by dermal scald burn injury

Xanthine oxidase ¹⁾	Normal	24 h	
	(n=7)	Control (n=6)	Burn (n=7)
Serum	12,911 ± 1,203	13,322 ± 0,538	19,876 ± 1,301**

Each value represents the mean±S.E.

** : Significantly different from control group (p<0.01)

Unit : 1) nmoles uric acid formed/mg protein/min,

2. 간조직의 변화

피부 화상으로 유도된 간 조직의 미세구조는 전반적으로 가역적 손상 (reversible injury)으로 나타났다. 화상 유발 24시간 후 세포종창이 뚜렷이 관찰되었는데 특히 핵막과 소포체의 막이 심한 팽창현상 (diffuse distension)을 보였으며, 핵막은 굴곡이 진 불규칙한 형태였다 (Fig. 2). 이러한 종창이 발생한 소포체에서는 조면소포체 (rough-endoplasmic reticulum) 막으로부터 리보솜 입자가 탈락 (detachment)되는 현상이 관찰되었다 (Fig. 3). 세포의 종창현상은 간 실질세포 (parenchymal cell) 뿐만 아니라 지질저장세포 (fat-storing cell)와 같은 비실질세포 (non-parenchymal cell)에서도 매우 뚜렷이 나타났다 (Fig. 4). 또한 간 세포 내에서는 지방소적들의 축적된 모습이 관찰

되었는데, 지방소적은 중등도의 전자밀도를 가지는 것이 대부분이었다 (Fig. 5). 간세포의 세포종창과 함께 담모세관 (bile canaliculi)과 세포간질 (intercellular space)의 확장이 동반되어 관찰되었으며, 세포간질이 확장된 곳에는 부착반점 (desmosome)이 소실되어 있음이 관찰되었다. 또한 사립체들은 크리스테의 변화는 보이지 않았으나 기질이 팽창된 모습을 보였다 (Fig. 6). 조직학적 변화에서 나타난 동양혈관의 확장과 일치하는 부위에서는 확장부분의 혈관 내피세포 (endothelial cell)의 정렬이 붕괴되고, 쿠퍼세포 (Kupffer's cell)가 활성화된 형태로 관찰되었다. 또한 Disse's space를 형성하는 간 세포의 미세융모 (microvilli) 구조들이 응축되고 소실된 모습이었다 (Fig. 7). 그리고 Disse's space 내로 호중구 (neutrophil)의 출현이 증가되어 관찰되었다 (Fig. 8).




Figure 1. Electron micrograph of normal hepatocytes in rat, uranyl acetate and lead citrate stain: The structure of cellular organelles and composition was intact. Scale bar: 1.8 μ m

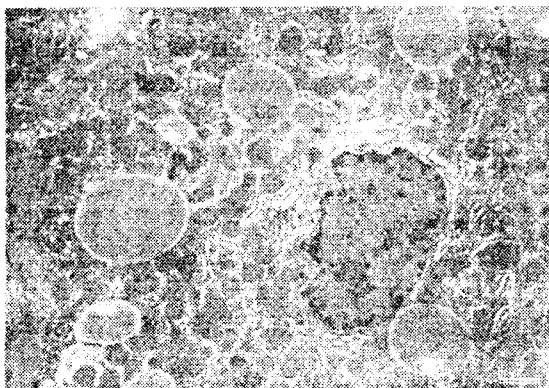


Figure 2. Electron micrograph of hepatocytes at 24 h after scald burn injury in rat, uranyl acetate and lead citrate stain: Hepatocytes showed wavy shape of nuclear envelope and swelling of endoplasmic reticulum (*). Scale bar: 1.8 μ m




Figure 3. Electron micrograph of hepatocyte at 24 h after scald burn injury in rat, uranyl acetate and lead citrate stain: In the place of swelling, membrane bounded-ribosomes were detached from the membrane of endoplasmic reticulum (arrow). Scale bar: 0.5 μ m

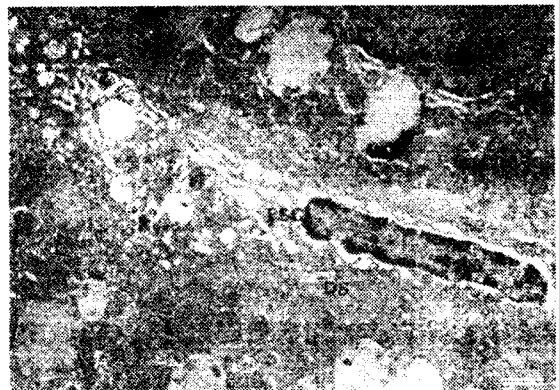

Figure 4. Electron micrograph of hepatocytes at 24 h after scald burn injury in rat, uranyl acetate and lead citrate stain: Cell swelling was found in fat-storing cell which exists in Disse's space. Scale bar: 1.4 μ m

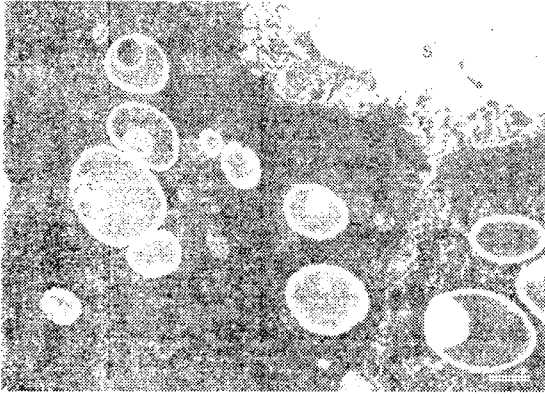


Figure 5. Electron micrograph of hepatocytes at 24 h after scald burn injury in rat, uranyl acetate and lead citrate stain: Accumulation of lipid droplets was electron-dense. Scale bar: 1.4 μ m

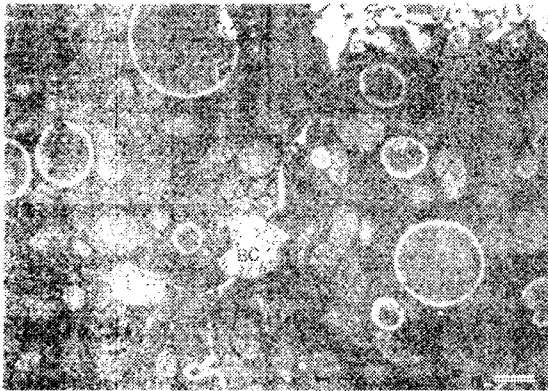


Figure 6. Electron micrograph of hepatocytes at 24 h after scald burn injury in rat, uranyl acetate and lead citrate stain: Luminal cavity of bile canaliculi as well as intercellular space was dilated, and cell-to-cell desmosomes were rarely found. Scale bar: 1.2 μ m

IV. 고 찰

Multiple Organ Dysfunction Syndrome (MODS)은 매우 다양한 원인으로부터 발생되지만 그 발병기전은 아직까지 밝혀지고 있지 않다. 특히 MODS의 발병에 대한 예방책이

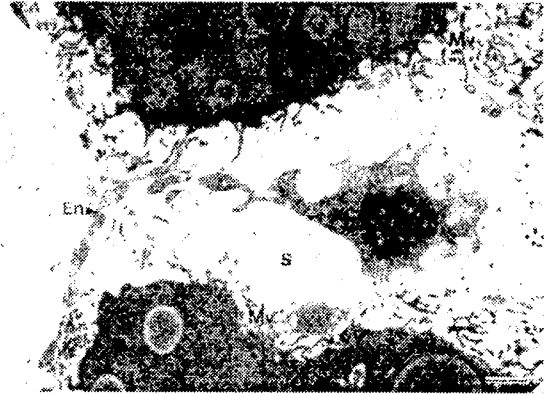


Figure 7. Electron micrograph of hepatocytes at 24 h after scald burn injury in rat, uranyl acetate and lead citrate stain: Arrangement of sinusoidal endothelial cells was irregular, and Kupffer's cell in the dilated sinusoid was activated. There were degradation and loss of microvilli which protruded into the Disse's space. Scale bar: 1.4 μ m

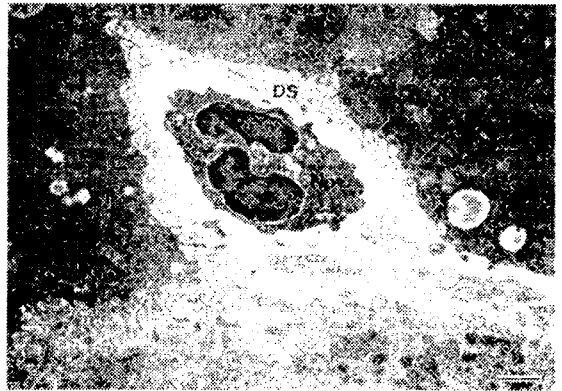


Figure 8. Electron micrograph of hepatocytes at 24 h after scald burn injury in rat, uranyl acetate and lead citrate stain: The number of neutrophils was increased in the Disse's space. Scale bar: 1.8 μ m

뚜렷이 없고 화상 시 야기되는 MODS로 인해 그 치료에 심각한 장애가 초래됨을 볼 때, 화상 시 타 장기에 미치는 원인을 파악하는 것은 시급히 해결해야 할 문제로 받아들

여지고 있다. 이에 본 실험에서는 흰쥐를 이용하여 화상을 유발 (30% TBSA)시킨 다음, 피부 조직 자체의 손상 변화를 조직학적 관찰을 통하여 알아보려 하였다. 그리고 피부화상으로 인한 간 조직의 손상을 유도하는 원인을 알아보기 위해, 혈액 중의 단백질 함량과 호중구의 수적 변화 그리고 조직학적, 미세구조적 변화양상을 관찰하였다.

본 실험은 MODS가 매우 짧은 시간 내에 진행되므로 유발인자를 검출하기 위해서는 화상의 초기변화를 대상으로 하여야 한다. 따라서 24시간 내의 변화만을 분석하였으며, 다양한 원인인자들간의 차이는 있지만 화상 후 5시간 후부터 내부 장기에 뚜렷한 염증성 손상 변화가 나타나기 때문에 분석의 지표를 화상 유발 후 5시간, 24시간으로 하였다.

화상 후 혈장 내 단백질 함량을 측정된 결과와 혈액 내 호중구의 수를 산정한 결과를 살펴보면, 일반적으로 흰쥐의 혈액 중 총단백질의 함량은 6.0 ± 0.10 g/dl라 하였는데 (Weimer et al., 1972), 본 실험에서 측정된 대조군은 4.16 ± 0.02 g/dl, 4.04 ± 0.07 g/dl로 나타나 약간 낮은 혈중 단백질 함량을 보였다. 그러나 화상은 혈장 단백질의 함량을 현저히 감소시켰는데, 그 감소율은 화상 후 5시간군에서 17.31% ($p < 0.001$), 24시간군에서는 9.41%로 나타났다. 또한 호중구의 수에 있어서도 정상 수컷 흰쥐의 경우 18.8×10^3 개/ μ 라고 하였는데 (Hardy, 1967), 본 실험의 결과 대조군은 각각 20.0×10^3 개/ μ , 18.9×10^3 개/ μ 으로 나타나 정상적인 호중구 비율을 가지고 있었다. 그러나 화상은 혈액 내 호중구의 수도 감소시키는 것으로 나타났는데, 화상 후 5시간군이 41.75% ($p < 0.05$), 24시간군이 13.25%의 감소율을 보였다. 이러한 결과는 혈관내피세포의 투과성 증대와 순환계 염증세포인 호중구가 내부장기 내 침윤되었다는 것을 보여주는 결과이다. Ahmed et al. (1998)은 화상 환자들의 혈장 내에 intercellular adhesion molecule-1의 증가로 피부와 폐조직 내에 호중구의 축적이 일어난다고 하였으며, Faunce and Llanas et al. (1999)도 피부 화상은 호중구 chemokine 생성증대로 피부조직 내 호중구 축적이 일어난다고 하였다. 따라서 이러한 보고들을 본 실험에서 나타난 결과를 뒷받침해 주고 있다.

본 실험에서 화상으로부터 내부 장기에 손상을 유도하는 매개체 중 무엇보다 우선적으로 변화될 것으로 예측한 XO의 활성도를 측정된 결과, 화상 유발 후 혈청 내 XO 활성이 49.20%의 현저한 증가를 ($p < 0.01$)을 보였다는 것이

다. Halliwell and Gutteridge (1989)에 의하면 허혈 시 XO는 xanthine dehydrogenase로부터 전환되어 ATP의 소모에 의해 형성되는 hypoxanthine과 반응하여 oxygen radical, hydrogen peroxide, 그리고 hydroxyl radical을 형성하는 원인이 된다고 하였으며, 병리적으로 이러한 XO 종산물들은 지질과산화에 의해 세포막을 손상시키는 것으로 잘 알려져 있다 (Cotran et al., 1994). 뿐만 아니라 혈청 중에 증가된 XO는 세포상해에 관련된 유해산소 생성계 효소로 염증 반응 시 XO가 type D로부터 type O로 전환되는데 (Parks et al., 1988; Phan et al., 1989; Weinbroum et al., 1995; Nielsen et al., 1996), 이처럼 혈청 내 XO의 활성이 증가되는 것은 혈관투과성 증대에 의한 체액 손실로 야기된 허혈현상 때문인 것으로, hypoxia, ischemia/reperfusion 그리고 hemorrhagic shock (Hassoun et al., 1998; Weinbroum et al., 1995; Poggetti et al., 1992)에서도 XO의 활성이 증가되어 유해산소의 생성이 증가된다고 하였다. 대표적으로 허혈 시에 XO의 활성도가 증가되고 type O로의 전환이 이루어진다고 하였는데 (Yokoyama et al., 1990; Adachi et al., 1993), XO의 활성 증가와 이에 수반된 type 전환은 유해산소 대사물의 생성과 축적으로 미세 혈관 내피세포에 직접적인 손상이 가해지리라는 것을 짐작케 하는 것으로, Till et al. (1989, 1991)은 XO 활성증가는 혈장 내 histamine의 증가를 동반한다고 하여 허혈로 야기된 XO 활성증가는 혈관투과성을 증가시킬 수도 있음을 시사하였다. 또한 최근에는 XO에 의해 형성된 유해산소는 염증세포 유도물질인 chemokine의 생성을 자극시킬 수 있다고 하였는데 (Lee et al., 1999), tumor necrosis factor- α , interleukin-1, macrophage colony-stimulating factor, 그리고 interleukin-6와 같은 염증 매개체 (proinflammatory mediators)들의 생성이 유도 (Desai et al., 1995; Ogle et al., 1994; Drost et al., 1993; Mandrup-Poulson et al., 1995; Malloy et al., 1993; Rodriguez et al., 1993; Faunce et al., 1998)된다고 하였다. 따라서 본 실험에서 나타난 혈 중 XO의 활성증가는 대단히 중요한 의미를 가진다고 할 것이다.

간 세포의 미세구조 변화에서 세포의 종창현상으로 보아 막 투과성의 손상이 발생되었음을 알 수 있었으며 막 손상의 또다른 증거로 세포간질의 확장된 모습이 관찰되었다. 또한 사립체 기질이 팽창된 것은 세포막 뿐만 아니라 간세포 내막계에도 투과성의 손상이 가해졌음을 보여

주고 있다. 그리고 리보솜의 탈락현상, 그리고 지방소적의 축적과 변성현상이 관찰되었는데, 조면소포체로부터 리보솜의 탈락현상은 단백질 합성능력이 감소되어 (Lee et al., 1999), 간 기능이 저하되었음을 의미하는 것이다. 일반적인 병리과정에서 세포손상의 초기 단계에는 소포체 팽창, 리보솜 탈락의 변화가 나타나는데 (Popper and Schaffner, 1986), 간세포에서 조면소포체로부터 폴리솜의 탈락은 지질을 이용하는 단백질 합성기능의 저하로 간세포 내 지질의 축적을 야기하는 것으로 알려져 있어 (Cotran et al., 1994; Lee, 1994; Farber, 1987), 본 실험에서 나타난 미세구조적 변화와 일치하고 있다. 또한 본 실험에서 나타난 동양혈관 내피세포의 손상과 Kupffer 세포의 활성증가는 순환계 유해산소의 직접적인 영향으로 볼 수 있는데, 특히 Takao et al. (1996)은 Kupffer 세포는 XO에 의한 유해산소 생성으로 포식작용이 증가된다고 하여 앞서 나타난 혈 중 XO 활성증가와 밀접한 연관성이 있는 것으로 나타났다. 또한 간 조직의 미세구조적 변화에서 핵막의 변형, 소포체의 팽창, 그리고 세포간질이 확장된 것은 간 세포 자체의 산화적 손상이 야기되어 세포막의 물질 투과장벽에 손상이 일어나 (Youn et al., 1998) 간 조직 내 물의 함유량이 증가 (Huang et al., 1998)되었음을 강력히 시사하고 있다. 생화학적 정량법으로는 알 수 없으나 미세구조의 변화에서 나타난 조면 소포체로부터 리보솜의 탈락, 지방소적들의 세포질 내 축적, 그리고 담모세관의 확장과 desmosome의 소실결과는 간세포의 기능에 이상이 있음 (Wang et al., 1986)을 직접적으로 보여주는 것으로, 피부 화상 시 혈중 단백질과 bilirubin의 함량이 감소된다는 사실 (Haycock et al., 1997)과도 서로 일치하고 있음을 보여주는 것이다. 본 실험에서도 화상 유발 5시간 후, 24시간 후 모두 혈장 단백질의 함량이 대조군과 비교하여 볼 때 현저히 감소되어 간 기능의 부전이 유발되었음을 알 수 있었다. 보다 중요한 사실은 화상 유발 24시간 후에는 화상 유발 5시간 후보다 혈장 단백질의 함량이 증가되었으나 증가비율은 의미가 없는 정도여서 화상 유발 24시간 후까지도 간 기능은 회복되지 않았음을 알 수 있었다.

이상의 결과들을 종합해 보면, 결국 피부화상은 제일 먼저 순환계의 변화를 일으키게 되는데, 혈관 투과성이 증가 (Arturson and Mellander, 1964; Lund et al., 1989; Till et al., 1989)되고 산화 적혈구의 양이 감소되어 (Herndon and Traber, 1990), 허혈성 손상이 유도 (Huang et al., 1998;

Till et al., 1989; Demling and LaLonde, 1990; Hatherill et al., 1986)되었다고 볼 수 있다. 본 실험에서 화상 후 나타난 type O XO의 혈청 내 활성 증가는 간 조직의 미세조직 변화에서 나타난 호중구의 출현, 쿠퍼세포의 활성: 그리고 동양혈관 내피세포의 손상과 Disse's space의 손상과 매우 밀접한 관계가 있음을 단적으로 보여주는 것이며 또한 순환계 허혈이 초래됨으로써 XO 효소 단백질의 합과 함께 이 효소의 type 전환으로 유해산소 생성율이 가되고, 그 결과 혈 중 염증 매개체의 생성 촉진으로 염: 반응에 의한 간 조직 손상이 발생된 것으로 생각된다. 이러한 사실들은 혈청 내 tumor necrosis factor- α 의 증: (Sheeran et al., 1998; Clancy et al., 1997), granulocyte colony-stimulating factor의 증가 (Shoup et al., 1998), 그리고 thromboxane B2, prostaglandin E2 등의 증가 (Huang et al., 1998)로 인한 염증반응의 결과에서 잘 말해 주고 있다. 이처럼 화상에 의한 염증반응이 내부 장기의 손상: 유발시키는지의 여부를 검토할 목적으로 혈 중 다형핵 백혈구의 수를 산정·비교해 본 결과 화상 유발 5시간 후 그 수는 현저히 감소되어 혈 중의 다형핵 백혈구가 내: 장기에 침윤되었을 가능성을 간접적으로 확인하였다. 그리고 화상 유발 24시간 후 또한 대조군과 비교하여 다형핵 백혈구의 수는 감소되었으나, 화상 유발 5시간 후보다 40.35% 증가되어 화상에 의한 염증반응은 초기에 형성: 진행된다는 사실을 알 수 있었다.

하지만 화상은 면역억제 (Peter et al., 1999)와 조혈작용의 변화 (Fauce et al., 1999)를 초래하여 MODS를 심: 시키는 등 실로 다양하고 복잡한 경로를 통해 이루어지고 있는 것이 사실이지만 본 실험 결과를 통해서 볼 때, 피부 화상에 의한 간 손상의 원인으로 혈 중 XO의 활성 증: 가 매우 중요한 역할을 담당하는 것으로 나타났으며, 이러한 변화는 화상 초기에 염증반응의 형성과 밀접한 연관: 이 있을 것으로 나타났다.

V. 결 론

화상에 의한 피부 손상이 간에 미치는 영향을 알아보기 위하여 흰쥐를 이용하여 피부 화상을 유도한 다음 각각 시간, 24시간 후 조직학적 변화를 통해 간 조직 손상: 발생기전을 검토해 보고자 하였다. 흰쥐의 화상 유발은 등 측면의 털을 깎고 (total body surface area 30%) 100°C 물

로 10초간 흡입손상 없이 피부 화상만을 가하였다. 형태학적 관찰은 혈액의 변화와 간세포의 미세구조적 변화를 관찰하였다.

실험결과 미세구조적으로 소포체 증창, 리보솜 탈락, 지방소적의 축적, 그리고 담모세관과 세포간질의 확장이 관찰되었다. 뿐만 아니라 염증세포인 호중구의 침윤과 함께 혈관 내피세포의 손상, 쿠퍼세포의 활성화, 그리고 미세용모의 손상들이 관찰되었다. 유해산소 생성계 효소인 xanthine oxidase의 활성변동을 피부 조직, 혈청, 그리고 간 조직 내에서 각각 측정 한 결과, 혈청 내에서만 유의한 증가 ($p < 0.01$)를 보였다. 또한 혈 중 다형핵 백혈구의 수적인 변화에서 화상 유발 5시간 후에 현저히 감소되어 내부 장기에 호중구 침윤의 가능성을 알 수 있었다.

이러한 결과들을 종합해 볼 때, 피부 화상으로부터 간 손상을 유발하는데 있어 혈 중 xanthine oxidase의 활성증가가 매우 핵심적인 역할을 담당하는 것으로 사료되었다.

참 고 문 헌

- Adachi, T., T. Fukushima, Y. Usami and K. Hirano. Binding of human xanthine oxidase to sulphated glycosaminoglycans on the endothelial-cell surface. *Biochem.*, 289, 523-527, 1993
- Aikawa, N. Cytokine storm in the pathogenesis of multiple organ dysfunction syndrome associated with surgical insults. *J. Jpn. Surg. Soc.*, 97, 771-777, 1996.
- Arturson, G. and S. Mellander. Acute changes in capillary filtration and diffusion in experimental burn injury. *Acta. Physiol. Scand.*, 62, 4577-5463, 1964.
- Barie, P.S. and L.J. Hydo. Influence of multiple organ dysfunction syndrome on duration of critical illness and hospitalization. *Arch. Surg.*, 131, 1318-1324, 1996.
- Bekarova, G., T. Yankova and I. Kozarev. Suppressive effect of FC-43 perfluorocarbon on enhanced oxidative haemolysis in the early postburn phase. *Burns*, 23(2), 117-121, 1997.
- Bekyarova, G., T. Yankova and M. Marinov. Lipofuscin product accumulation, insufficient antioxidant defence in erythrocytes and plasma and enhanced susceptibility to oxidative haemolysis after thermal trauma. *Acta. Chir. Plast.*, 39(2), 60-64, 1997.
- Brown, R.E., K.L. Jarvis and K.J. Hyland. Protein measurement using bicinonic acid: Elimination of interfering substances. *Anal. Biochem.*, 180, 136-139, 1989.
- Burton, L.K., S.E. Belasco, A. Patt, L.S. Terada, et al. Xanthine oxidase contributes to lung leak in rats subjected to skin burn. *Inflammation*, 19(1), 31-38, 1995.
- Cetinkale, O., A. Belco, D. Konukoglu, C. Senyuva, M.K. Gumustas M.K. and T. Tas. Evaluation of lipid peroxidation and total antioxidant status in plasma of rats following thermal injury. *Burns*, 23(1), 37-42, 1997.
- Clancy, K.D., K. Lorenz, E. Hahn, B. Christiansen, C. Hofmann and R.L. Gamelli. Down-regulation of tissue specific tumor necrosis factor-alpha in the liver and lung after burn injury and endotoxemia. *J. Trauma*, 42(2), 169-176, 1997.
- Cotran, R.S., V. Kumar and S.L. Robinsons. *Pathologic basis of disease*. 5th ed., W.B. Saunders Company, 9-14, 1994.
- Demling, R.H. and C. LaLonde. Early postburn lipid peroxidation, effect of ibuprofen and allopurinol. *Surgery*, 107, 85-93, 1990.
- Desai, G., F. Nassar, E. Brummer and D.A. Stevens. Killing of histoplasma capsulatum by macrophage colony stimulating factor-treated human monocyte-derived macrophages: role for reactive oxygen intermediates. *J. Med. Microbiol.*, 43(3), 224-229, 1995.
- Drost, A.C., D.G. Burleson, W.G. Cioffi, A.D. Mason and B.A. Pruitt. Plasma cytokines after thermal injury and their relationship to infection. *Ann. Surgery*, 218, 74-78, 1993.
- Faist, E., C. Schinkel and S. Zimmer. Update on the mechanism of immune suppression of injury and immune modulation. *World J. Surg.*, 20, 454-459, 1996.
- Farber, J. Xenobiotics, drug metabolism, and liver injury. In Farber, E., et al. *Pathogenesis of liver diseases*, Baltimore, Williams & Wilkins, 38-72, 1987.
- Faunce, D.E., M.S. Gregory and E.J. Kovacs. Acute alcohol exposure prior to thermal injury results in

- decreased T-cells responses mediated in part by increased production of interleukin-6. *Shock*, 10, 135-140, 1998.
- Faunce, D.E., J.N. Llanas, P.J. Patel, M.S. Gregory, L.A. Duffner and E.J. Kovacs. Neutrophil chemokine production in the skin following scald injury. *Burns*, 25, 403-410, 1999.
- Gurbuz, V., A. Corak, B.C. Yegen, H. Kurtel and I. Alican. Oxidative organ damage in a rat model of thermal injury: the effect of cyclosporin A. *Burns*, 23(1), 37-42, 1997.
- Halliwell, B. and J.M.C. Gutteridge. *Free Radicals in Biology and Medicine*. 2nd ed., Clarendon Press, Oxford, 438-442, 1989.
- Hansbrough, J., R. Zapata-Sirvent, V. Peterson, X. Wang, E. Bender, H.N. Claman and J. Boswick. Characterization of the immunosuppressive effect of burned tissue in an animal model. *J. Surg. Res.*, 37, 383-393, 1984.
- Hardy, J. Hematology of rats and mice. In "Pathology of Laboratory Rats and Mice" (E. Cotchin and E.J.C. Roe, eds.), 501-536, 1967.
- Hassoun, P.M., F.S. Yu, C.G. Corte, J.J. Zulueta, R. Sawhney, K.A. Skinner, H.B. Skinner, D.A. Parks and J.J. Lanzillo. Upregulation of xanthine oxidase by lipopolysaccharide, interleukin-1, and hypoxia. Role in acute lung injury. *Am. J. Respir. Crit. Care. Med.*, 158(1), 299-305, 1998.
- Hatherill, J.R., G.O. Till, L.H. Bruner and P.A. Ward. Thermal injury, intravascular hemolysis, and toxic oxygen products. *J. Clin. Invest.*, 78, 629-636, 1986.
- Haycock, J.W., D.R. Ralston, B. Morris, E. Freedlander and S. MacNeil. Oxidative damage to protein and alterations to antioxidant levels in human cutaneous thermal injury. *Burns*, 23(7), 533-540, 1997.
- Hemdon, D.N., and D.L. Traber. Pulmonary circulation and burns and trauma. *J. Trauma*, 12 Suppl, S41-S44, 1990.
- Huang, Y.-S., Z.-C. Yang, X.-S. Liu, et al. Serial experimental and clinical studies on the pathogenesis of multiple organ dysfunction syndrome (MODS) in severe burns. *Burns*, 24, 706-716, 1998.
- Kowel, Vern A., J.N. Walenga, M. Pucci Sharp, D. Hoppensteadt and R.L. Gamelli. Postburn edema and related changes in interleukin-2, leukocytes, platelet activation, endothelin-1, and C1 esterase inhibitor. *J. Burn Care Rehabil.*, 18(2), 99-103, 1997.
- Lee, H.J., H.G. Cho, S.I. Lee, T.W. Jeon and J.G. Toon. Effect of the repeated treatment of xylene to the rat on the xylene metabolism. *Korean J. Biomed. Lab. Sci.*, 5(1), 59-66, 1999.
- Lee, J.S., S.S. Kahlon, R. Culbreth and A.D. Cooper, Jr. Modulation of monocyte chemokine production and nuclear factor kappa B activity by oxidants. *J. Interferon Cytokine Res.*, 19(7), 761-767, 1999.
- Lee, R.J. Fatty change and steatohepatitis. In *Diagnostic Liver Pathology*. St. Louise, Mosby-Year Book, 167-194, 1994.
- Lowry, O.H., N.J. Rosebrough, A.L. Farr and R.J. Randall. Protein measurement with the folin phenol reagent. *J. Biol. Chem.*, 193, 265-275, 1951.
- Lund, T., H. Onarheim and H. Wüig. Mechanisms behind increased dermal inhibition pressure in acute burn edema. *Am. Physiol. Soc.*, 256, H940-H948, 1989.
- Malloy, R., M. O'Riordain, R. Holzheimer, M. Nestor, K. Collins, J.A. Mannick and M.L. Roderick. Mechanism of increased tumor necrosis factor production after thermal injury altered sensitivity to PGE2 and immunomodulation with indomethacin. *J. Immunol.*, 151, 2142-2149, 1993.
- Mandrup-Poulsen, T., L.D. Vogensen, M. Jensen, P. Svensson, P. Nilsson, T. Emdal, J. Molvig, C.A. Dinarello and J. Nerup. Circulating interleukin-1 receptor antagonist concentrations are increased in adult patients with thermal injury. *Critical Care Med.*, 23, 26-33, 1995.
- Nielsen, V.G., S. Tan, A. Weinbroum, A.T. McCammon, P.N. Samuelson, S. Gelman and D.A. Parks. Lung injury after hepatoenteric ischemia-reperfusion: Role of xanthine oxidase. *Am. J. Respir. Crit. Care Med.*, 154, 1364-1369, 1996.

- Ogle, C.K., J. Mao, J. Wu, J.D. Ogle and J.W. Alexander. The production of tumor necrosis factor, interleukin-1, interleukin-6, and prostaglandin E2 by isolated enterocytes and gut macrophages: Effect of lipopolysaccharide and thermal injury. *J. Burn Care Rehabil.*, 15, 470-477, 1994.
- Parks, D.A., T.K. Williams and J.S. Beckman. Conversion of xanthine dehydrogenase to oxidase in ischemic rat intestine: a reevaluation. *Am. J. Physiol.*, 245(5), G768- G774, 1988.
- Peter, F.W., D.A. Schuschke, J.H. Barker, et al. The effect of severe burn injury on proinflammatory cytokines and leukocyte behavior: its modulation with granulocyte colony-stimulating factor. *Burns*, 25, 477-486, 1999.
- Phan, S.H., D.E. Gannon, J. Varani, U.S. Ryan and P.A. Ward. Xanthine oxidase activity in rat pulmonary artery endothelial cells and its alteration by activated neutrophils. *Am. J. Pathol.*, 134(6), 1201-1211, 1989.
- Poggetti, R.S., F.A. Moore, E.E. Moore, K. Koeike and A. Banerjee. Simultaneous liver and lung injury following gut ischemia is mediated by xanthine oxidase. *J. Trauma*, 32(6), 727-728, 1992.
- Popper, F. and F. Schaffner: *Progress in Liver Disease. Networks of Interacting Mechanisms of Hepatocellular Degeneration and Death.* Popper, H. and Keppler, D., Volume VII, 209-236, 1986.
- Rodriguez, J.L., C.G. Miller, W.L. Garner, G.O. Till, P. Guerrero, N.P. Moore, M. Corridore, D.P. Normolle, D.J. Smith and D.G. Remick. Correlation of the local and systemic cytokine response with critical outcome following thermal injury. *J. Trauma*, 34, 684-695, 1993.
- Schmid, E., H.P. Friedl, G.O. Till and P.A. Ward. Anti-C5a suppresses post-traumatic permeability damage of the lung after severe burn trauma. *Langenbecks Arch. Chir. Suppl. Kongressbd*, 114, 631-634, 1997.
- Sheeran, P.W., D.L. Maass, D.J. White, T.D. Turbeville, B.P. Giroir and J.W. Horton. Aspiration pneumonia-induced sepsis increases cardiac function after burn trauma. *J. Surg. Res.*, 76(2), 192-199, 1998.
- Ahmed, Shehab El-Din Samy, Aref Salah El-Shahat, Salama Osama Saad. Assessment of certain neutrophil receptors, opsonophagocytosis and soluble intercellular adhesion molecule-1 (ICAM-1) following thermal injury. *Burns*, 25, 395-401, 1999.
- Shorr, R.M., W.B. Ershler and R.L. Gamelli. Immunoglobulin production in burned patients. *J. Trauma*, 24, 319-322, 1984.
- Shoup, M., J.M. Weisenberger, J.L. Wang, J.M. Pyle, R.L. Gamelli and R. Shankar. Mechanisms of neutropenia involving myeloid maturation arrest in burn sepsis. *Ann. Surg.*, 228(1), 112-122, 1998.
- Stripe, F. and E. Della Corte. The regulation of rat liver xanthine oxidase. *J. Biol. Chem.*, 244(14), 855-863, 1969.
- Takao, S., E.H. Smith, D. Wang, C.K. Chan, G.B. Bulkley and A.S. Klein. Role of reactive oxygen metabolites in murine peritoneal macrophage phagocytosis and phagocytic killing. *Am. J. Physiol.*, 271(1), C1278-1284, 1996.
- Till, G.O., C. Beauchamp, D. Menapace, W. Tourtellotte, Jr, R. Kunkel, K.J. Johnson and P.A. Ward. Oxygen radical dependent lung damage following thermal injury of rat skin. *J. Trauma*, 23(4), 269-277, 1983.
- Till, G.O., L.S. Guilds, M. Mahrougui, H.P. Friedl, O. Trentz and P.A. Ward. Role of xanthine oxidase in thermal injury of skin. *Am. J. Pathol.*, 135(1), 195-202, 1989.
- Wang, X.M., K.M. Chen, Y. Wang and S.P. Shi. Functional changes in rat-liver mitochondria during the early phase of burn injury. *Burns Incl. Therm. Inj.*, 12(7), 461-464, 1986.
- Weimer, H.E., D.M. Roberts, P. Villanueva and H.G. Porter. Genetic differences in electrophoretic patterns during the phlogistic response in the albino rat. *Comp. Biochem. Physiol.*, 43, 965-973, 1972.
- Weinbroum, A., V.G. Nielsen, S. Tan, S. Gelman, S. Matalon, K.A. Skinner, E. Bradley, Jr. and D.A. Parks. Liver ischemia-reperfusion increases pulmonary permeability in rat: role of circulating xanthine oxidase. *Am. J. Physiol.*, 268(6), G988-G996, 1995.

Yokoyama, Y., J.S. Beckman, T.K. Beckman, J.K. Wheat, T.G. Cash, B.A. Freeman and D.A. Parks. Circulating xanthine oxidase: potential mediator of ischemic injury. *Am. J. Physiol.*, 258(4), G564-G570, 1990.

Youn, Y.K., C. Lalonde and R. Demling. Oxidants and the pathophysiology of burn and smoke inhalation injury. *Free Radic. Biol. Med.*, 12(5), 409-415, 1992.

Youn, Y.K., G.J.Suh, S.E. Jung, et al. Recombinant human growth hormone decreases lung and liver tissue lipid peroxidation and increases antioxidant activity after thermal injury in rats. *J. Burn Care Rehabil.*, 19(6), 542-548, 1998.