

□ 증 례 □

퀘양성 대장염 환자에서 메살라진 투여 후 발생한 호산구성 폐렴 1례

경희대학교 의과대학 내과학교실

박지영, 강홍모, 김수영, 한요셉, 조용선, 김효종, 유지홍

= Abstract =

A Case of Mesalazine-induced Eosinophilic Pneumonia in a Patient with Ulcerative Colitis

Ji Young Park, M.D., Hong Mo Kang, M.D., Su Young Kim, M.D., Yo Seb Han, M.D.,
Yongseon Cho, M.D., Hyo Jong Kim, M.D., and Jee Hong Yoo, M.D.

Department of Internal Medicine, School of medicine, Kyung Hee University, Seoul, Korea

Mesalazine(5-Aminosalicylic acid, 5-ASA), a component of Sulfasalazine (sulfapyridine bound to 5-ASA), is used to treat inflammatory bowel disease. Most adverse pulmonary effects caused by sulfasalazine have been attributed to sulfapyridine. However, lung toxicity associated with mesalazine(5-ASA) is rare. Here we report a case of eosinophilic pneumonia in a 44-year-old woman with ulcerative colitis, who was treated with mesalazine. She developed symptoms of a dry cough, mild night fever, and exertional dyspnea. Bilateral peripheral pulmonary infiltrates, peripheral blood eosinophilia, and histologic features were consistent with eosinophilic pneumonia. The symptoms improved quite rapidly after the discontinuation of mesalazine and initiation of steroid therapy. Therefore, adverse pulmonary reactions to mesalazine must be considered in a differential diagnosis of pulmonary involvement in patients with inflammatory bowel disease who are receiving with mesalazine therapy. (Tuberculosis and Respiratory Diseases 2001, 51 : 474-481)

Key words : Mesalazine, Eosinophilic pneumonia, Ulcerative colitis.

Address for correspondence :

Hong Mo Kang, M.D.

Department of Internal Medicine, School of medicine, Kyung Hee University

1 Hoegi-Dong, Dongdaemun-Ku, Seoul, 130-702, Korea

Phone : 02-958-8200 Fax : 02-968-1848 E-mail : KMCIM@chollian.net

서 론

1941년부터 염증성 장질환(inflammatory bowel disease)의 치료제로 널리 사용되어온 설파살라진(sulfasalazine)은 약리 작용을 나타내는 5-amino-salicylic acid (5-ASA)와 운반체인 sulfapyridine 으로 구성되어 있으며 설파살라진의 부작용은 대부분 sulfapyridine 때문으로 알려져 있다. 흔한 부작용으로 피로감, 구역, 구토, 두통 등이 있고 드물게 발열, 피부 발진, 관절통, 간염 등의 부작용이 있으며, 폐독성은 드물지만 이전부터 섬유화 폐포염(fibrosing alveolitis), 폐쇄성 세기관지염 및 기질화 폐렴(bronchiolitis obliterans organizing pneumonia, BOOP), 호산구성 폐렴(eosinophilic pneumonia) 등이 보고되어 왔다^{1, 2, 7-10}. 그러나, 최근 5-ASA 로만 구성된 메살라진(mesalazine)도 폐독성이 있는 것으로 알려졌고, 전세계적으로 10여 증례 정도로 드물게 보고되고 있다¹⁻⁶. 저자들은 국내에서는 처음으로 메살라진에 의한 호산구성 폐렴의 증례를 경험하여 문헌 고찰과 함께 보고하는 바이다.

증 례

환 자 : 유○영, 여자 44세.

주 소 : 마른기침, 노작성 호흡곤란, 야간 발열과 오한.

현병력 : 8년 전 개인 병원에서 궤양성 대장염으로 진단 받은 후부터 증상의 악화화 호전에 따라 스테로이드나 설파살라진 단독 또는 병합 요법으로 치료하던 중, 1999년 12월부터 본원 내과에서 외래 치료를 시작하였고, 2000년 10월 20일부터 설파살라진 대신에 메살라진으로 바꿔 투여하였다. 11월 중순부터 마른기침과 노작성 호흡곤란이 발생하여 흉부 X-선 검사와 흉부컴퓨터단층촬영을 시행하였고, 양측 상부 폐엽에 결핵성 침윤으로 보이는 소견이 있어 2000년 12월 5일부터 결핵약을 투여하기 시작하였으나 설사와 혈변이 악화되어 12월 7일부터 스테로이드를 투여

한 후(메살라진은 투여 중단), 호흡기 증세와 궤양성 대장염 증세가 호전되어 2001년 2월 7일 스테로이드는 감량하고 메살라진을 투여하기 시작하였고 3월 6일부터는 메살라진만 사용하였다. 그 후 3월 중순부터(내원 10일전) 다시 마른기침 등 증세가 악화되어 입원하였다. 과거력 : 8년 전 궤양성 대장염 진단.

가족력 : 특이 사항 없음.

사회력 : 특이 사항 없음.

이학적 소견 : 입원 당시 혈압 110/60mmHg, 맥박수 분당 116회, 호흡수 분당 24회, 체온 36.8℃였고, 주로 저녁 6시 이후로 37.6-38.3℃ 정도의 야간 발열이 있었다. 급성 병색을 나타내었고, 흉부 청진상 양측 호흡음은 다소 감소되어 있었으며, 전 폐야에서 흡기시 수포음이 약하게 청진되었다.

검사실 소견 : 입원 당시 말초혈액 검사상 백혈구수는 10,200/mm³ (중성구 67.4%, 림프구 14.4%, 호산구 9.7%), 혈색소 11.9g/dL, 혈소판수 408,000/mm³, 호산구수 1,500/mm³, 적혈구 침강 속도(ESR) 57mm/hr, CRP 6+였으며, 동맥혈 가스 검사(room air)는 pH 7.45, PaCO₂ 40.5mmHg, PaO₂ 65.4mmHg, SaO₂ 93.9%였다. 혈액 화학 검사상 혈청 총단백 6.2g/dL, albumin 2.8g/dL, total cholesterol 182mg/dL, total bilirubin 0.5mg/dL, AST 19IU/L, ALT 12IU/L, γ -GTP 13IU/L, ALP 64IU/L, LDH 411IU/L, BUN 9mg/dL, creatinine 0.6mg/dL, Na 138mmol/L, K 4.1mmol/L, Cl 102mmol/L, Ca 9.4mg/dL, P 3.2mg/dL였다. 소변 검사상 특이 소견 없었고, 객담 항산균 도말 검사, 진균 도말 검사, 세포진 검사 모두 음성이었다. 뇨 및 혈액 배양 검사상 세균과 진균 배양은 음성이었다. 객담 배양 검사상 병적 세균은 자라지 않았다. 대변 아메바 및 기생충란 검사도 음성이었다. 면역 혈청 검사상 IgE <32IU/mL, IgA 23IU/mL, IgG 1160IU/mL, IgM 189IU/mL으로 정상이었으며, ANA 음성, RA factor 음성이었다고, p-ANCA 1+였다. 폐기능 검사상 1초간 노력성 호기량(FEV₁) 1.47L (61% of predicted), 노력성 폐활량(FVC) 1.66L

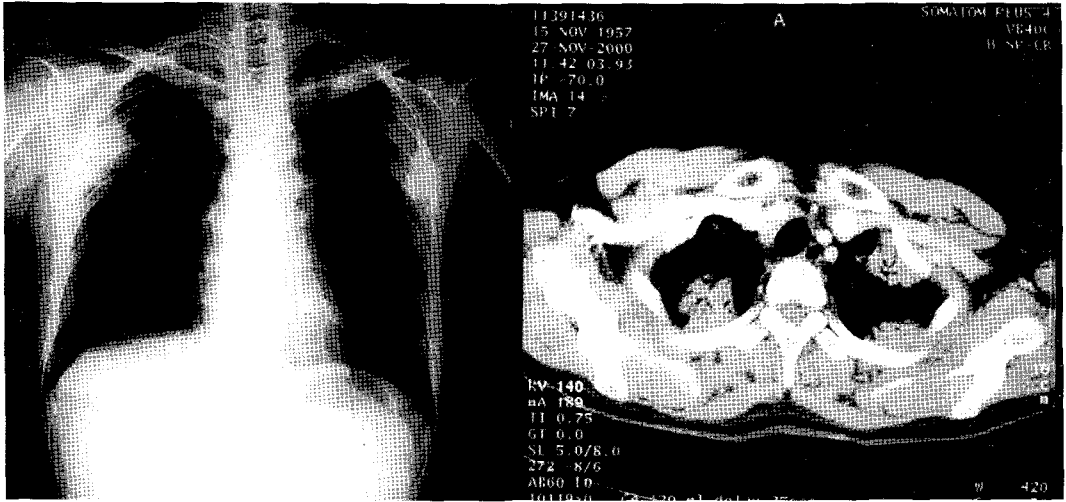


Fig. 1.A. Chest X-ray on first admission, shows bilateral, peripheral, patchy consolidation with air-bronchogram in both upper lung fields.
B. Chest CT shows patchy bilateral airspace consolidation with air-bronchogram, predominantly peripheral distribution in both upper lung fields.

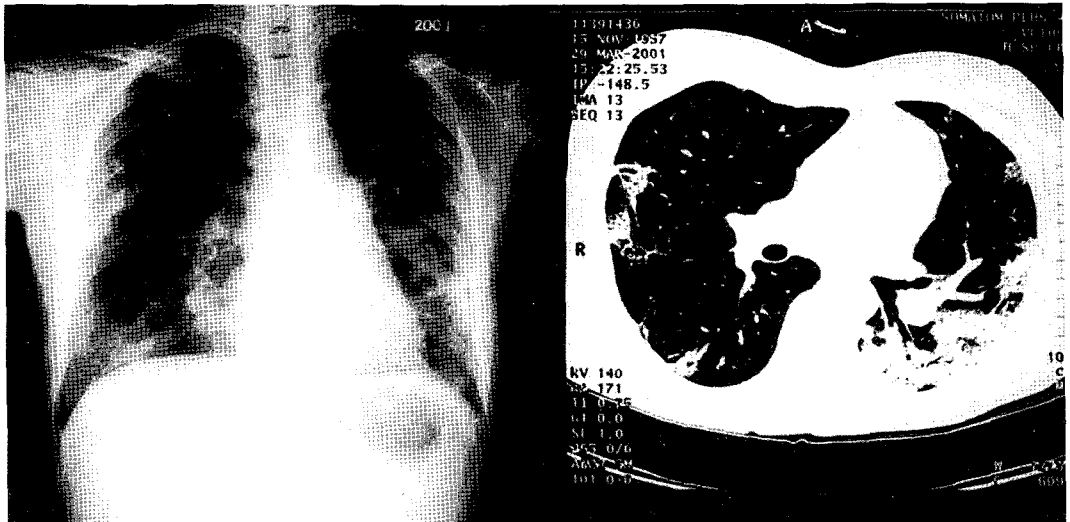


Fig. 2.A. Chest X-ray on second admission, shows more extensive, peripheral lung infiltrations in both middle and lower lung fields. Photographic negative of pulmonary edema.
B. Chest high-resolution computed tomography(HRCT) shows patchy bilateral airspace consolidation, predominantly peripheral distribution, areas of ground-glass attenuation, thickening of bronchovascular bundles, focal fibrosis.

(53% of predicted), 1초간 노력성 호기량의 노력성 폐활량에 대한 비(FEV_1/FVC) 89%, 노력성 호기 중간 유량($FEF_{25-75\%}$) 2.20L/sec (76% of predict-

ed), 총폐활량(TLC) 3.11L(70% of predicted), 폐 확산능(DL_{CO}) 11.8mL/min/mmHg(66% of predicted)로서 중등도의 제한성 변화를 보였다.

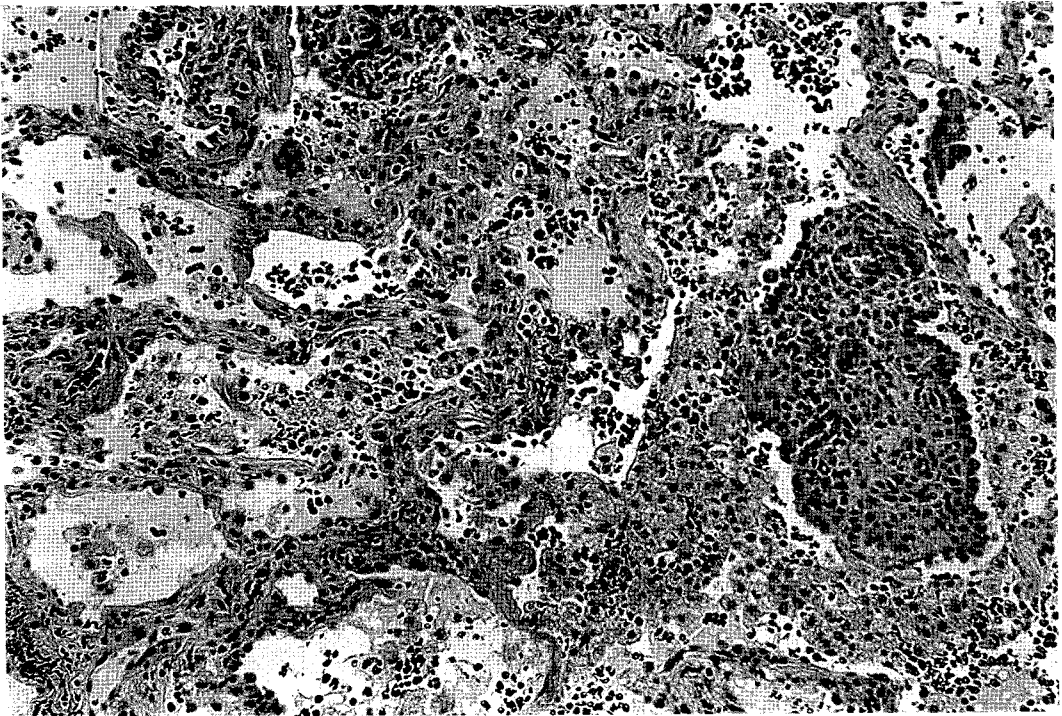


Fig. 3. Photomicrograph of a VATS lung biopsy specimen shows the accumulation of eosinophils in alveolar spaces and alveolar walls. Thickened alveolar septums and proteinaceous exudates within the alveolar spaces adjacent to areas containing cellular infiltrate. Proliferation of type II pneumocytes in right side of picture. HE. 100.

방사선학적 소견 : 5개월 전 처음 호흡기 증상이 발생했을 당시 시행한 단순 흉부 X-선과 컴퓨터단층촬영상 주로 폐상엽과 양측 폐야의 주변부에 국한된 반상경결(Patchy consolidation)이었고(Fig. 1a, 1b), 이번 입원 당시에는 단순 흉부 X-선 검사상 양측 폐야에 걸쳐 다발성의 반상, 비분절성, 응고상 폐경결을 보였으며 침윤의 모양이 심장성 폐부종의 음화상(photographic negative of pulmonary edema)을 보였으며(Fig. 2a), 점점 진행되는 양상이었다. 흉부 고해상도컴퓨터단층촬영(chest HRCT)에서는 양측 폐야의 주변부에 국소적인 폐포강내 경결(air space consolidation)과 내부의 기관지 공기 조영(air bronchogram)이 관찰되었고 간유리 음영(ground-glass attenuation), 좌하엽의 기저부에서는 국소적 섬유화도 동반되어 있어 만성 호산구성 폐렴이나 BOOP에

합당한 소견으로 생각되었다(Fig. 2b).

병리 소견 : VATS(Video-Assisted Thoracic Surgery)를 통한 폐생검을 시행하였고, 조직학적 소견은 폐간질의 염증 및 섬유화가 동반된 기질화(organization)를 보였으며 폐포내와 간질 등에 주로 호산구의 침윤이 있었고, 일부에서 포말성 대식 세포(foamy macrophage)와 만성 염증성 세포들의 침윤이 폐포벽의 비후와 함께 관찰되었다(Fig. 3). 섬유모세포 플라그(fibroblastic plug)가 일부 관찰되어 BOOP의 소견도 동반되어 있었다(Fig. 4).

치료 및 경과 : 마른기침과 노작성 호흡곤란 등의 2차례에 걸친 호흡기 증상이 모두 메살라진을 투여한 후 20여 일째부터 발생한 점과 병리 소견 및 방사선학적 소견을 종합하여 볼 때 메살라진에 의한 호산구성 폐렴으로 진단하고, 결핵약과 메살라진을 투여 중단하

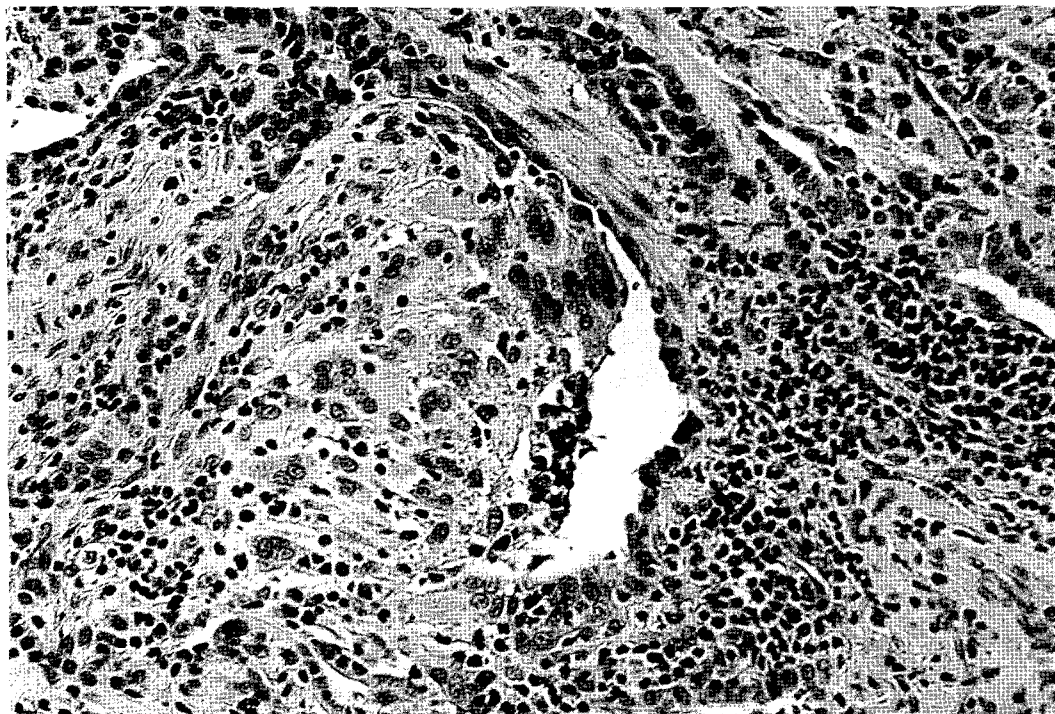


Fig. 4. Bronchiolitis obliterans in eosinophilic pneumonia. The characteristic intraluminal bronchiolar fibroblastic plug contains numerous eosinophils and chronic inflammatory cells. HE. 400.

고, 스테로이드(Prednisolone 40mg qd)를 투여하기 시작하였다. 환자는 곧 호흡기 증상이 빠르게 호전되었고, 1주일후 흉부 X-선상 폐경결이 눈에 띄게 좋아지는 양상을 보여 퇴원한 후 외래 추적 관찰 중이며, 가장 최근에 시행한 흉부 X-선에서도 폐경결이 거의 사라지고 정상에 가까운 소견을 보여 스테로이드를 감량하였다.

고 찰

설파살라진과 메살라진은 궤양성 대장염(ulcerative colitis), 크론병(Crohn's disease)과 같은 염증성 장 질환의 치료제로 쓰이는 대표적인 약제들이다. 설파살라진은 항균작용 및 운반체 역할을 하는 sulfapyridine과 항염증 작용을 하는 5-ASA(5-aminosalicylic acid)로 구성되어 있으며, 소량만 흡수되고 거

의 대부분이 소장을 거쳐 대장에서 세균의 azo reductase에 의해 azo bond linking이 분리되어 sulfa moiety와 5-ASA moiety로 나뉘어 각각 작용을 나타내게 된다. 설파살라진의 부작용은 대부분 sulfapyridine 때문이며, 약 30%에서 용량에 따라 식욕 부진, 구역, 구토, 설사, 불면증, 두통, 빈맥, 관절통 등과 같은 부작용이 나타난다⁷⁻¹⁰. 과민성반응으로 sulfapyridine 농도에는 상관없이 발진, 발열, 간염, 무과립구증, 용혈, 과민성 폐렴, 취장염, 대장염의 악화, 정자(sperm)의 가역적인 이상, 염산 흡수 장애 등을 일으킨다. 폐독성은 드물지만, 폐렴(pneumonitis), 호산구성 폐렴, 섬유화 폐포염, BOOP 등을 일으킬 수 있다⁷⁻¹¹.

그러나, 5-ASA로만 구성된 메살라진도 드물게 부작용을 나타내며 그 중특히 폐독성은 매우 드물어 전 세계적으로 10여 증례만 보고되었을 뿐이다^{1-6,11}.

Ken Tanigawa 등이 메살라진에 의한 호흡기 증상으로 그간 보고된 10증례를 분석한 바에 따르면 메살라진 폐포염(mesalazine alveolitis) 1증례, 간질성 폐렴(interstitial pneumonitis) 4증례, 과민성 폐렴(hypersensitivity pneumonitis) 1증례, 메살라진 독성(mesalazine toxicity) 4증례 등이었다. 그 중 6증례는 경기관지 폐쇄성으로 조직학적 진단을 하였고 나머지는 임상 증상과 rechallenge test로 진단하였다¹.

염증성 장질환도 호흡기 합병증이 드물게 발생하므로 메살라진이나 설파살라진을 사용한 환자에서 호흡기 증상과 폐경결이 발생하는 경우 감별 진단이 필요하다. Camus P 등이 염증성 장질환에 동반된 호흡기 합병증의 증례를 모아 보고한 바 있으며 총 33증례 중 기도 질환으로는 tracheal obstruction(3증례), chronic bronchitis(6증례), chronic bronchial suppuration(3증례), bronchiectasis(6증례), chronic bronchiolitis(2증례)의 20증례가 있었으며, 간질성 폐질환으로는 BOOP(6증례), unspecified interstitial lung disease(1증례), pulmonary infiltrates & eosinophilia(3증례)로 10증례가 있었고, 그 외에 necrotic parenchymal nodules(2증례), serositis(1증례)가 있었다¹¹. 간질성 폐질환은 약제에 노출된 비활동성 염증성 장질환 환자에게 더 잘 발생하는 것으로 알려져 있다¹¹. 호산구성 폐렴은 말초혈액에서의 호산구 증가 유무와 상관없이 호산구에 의한 폐침윤으로 정의되어 왔다¹²⁻¹⁵. 그 원인으로는 기생충, 진균, 세균 등에 의한 감염과 약물, sarcoidosis, 결체 조직 질환, Churg-Strauss syndrome, Hodgkin's disease, 악성 질환 등이 있으나 대부분 원인을 모르는 경우가 많다¹²⁻¹⁵.

만성 호산구성 폐렴은 통일된 진단 기준은 없지만, 수주에서 수개월이상 지속되는 기침, 발열, 호흡곤란 등의 호흡기계 증상과 흉부 방사선 검사상 폐주변부에 호발하는 폐침윤, 폐와 말초혈액의 호산구증다증, 진단전 임상 증상이 나타나는 기간이 2개월 이상이거나 지속적인 임상 경과, 스테로이드 투여에 대한 빠른 호

전, 그리고 스테로이드 치료 중단 후 재발하는 경향, 기관지 폐포 세척액내(BAL fluid) 호산구증다증(25% 이상) 등의 소견을 보이며, 말초혈액 호산구증다증을 일으킬 만한 다른 기질적 질환이 없는 경우로 정의한다^{12,14}. 가장 흔한 증상은 기침(90%), 발열(87%), 호흡곤란(57%), 체중 감소(57%)이고, 그 외에 객담, 야간 발열, 권태감, 천명이 있으며, 객혈, 흉통, 근육통은 드물다¹⁵. 특징적인 흉부 X-선 소견은 주로 양측성으로 폐야의 상,중부와 폐주변부에 호발하는 진행성 폐침윤으로 폐부종의 음화상(photonegative pulmonary edema or negative image of pulmonary edema)을 보이며, 스테로이드 투여 후 빠르게 호전되고, 재발하는 경우 이전과 동일한 부위에 발생한다¹²⁻¹⁵. 폐조직 검사상 폐포 및 간질내에 호산구 위주의 염증 세포 침윤이 관찰되고, 폐포벽 비후, 간질성 폐섬유화(1/2), BOOP(1/4)의 소견이 나타날 수 있다¹⁵. 치료는 프레드니손(prednisone) 30-40mg/day을 투여하면 24-48시간 내에 임상 증상이 극적으로 빠른 호전을 보이고 방사선 소견은 10일 이내에 호전된다. 그러나, 6개월 이내에 투여를 중단하면 재발하므로 증세 호전 후에도 프레드니손 5-20mg을 매일 또는 격일로 6개월 이상 투여해야 한다¹³⁻¹⁵.

약제에 의한 호산구성 폐렴은 기침, 발열, 체중 감소 등 임상적 증상과 말초혈액내 호산구증다증, in vitro lymphocyte stimulation test, rechallenge test등에 의해 진단될 수 있다^{1-10,15}. 가장 많이 보고된 약제 중 하나가 설파살라진이며(180증례)¹⁵, 그 외의 약제로는 tetracycline, ampicillin, bleomycin, penicillin, methotrexate, ibuprofen, diclofenac, naproxen, sulindac, phenytoin 등이 있다¹⁵. 약제에 의한 호산구성 폐질환은 경한 단순 폐 호산구증다증 같은 증후군에서부터 심한 경우 전격성, 급성 호산구성 폐렴까지 다양하게 발현될 수 있다. 대부분의 경우, 유발 약제를 중단하면 곧 호전되지만, 심하고 지속적인 경우엔 단기간 스테로이드 치료를 해야 한다¹⁵.

본 증례는 약 8년 전 궤양성 대장염으로 진단 받고

설파살라진과 스테로이드로 치료 받아 오던 환자가 메살라진으로 바꾼 후 약 20여일 만에 야간성 발열, 마른기침, 호흡곤란과 양쪽 폐상엽에만 국한된 폐경결을 보인 예로서, 객담 항산균 검사는 음성이었으나 방사선학적으로 폐결핵에 합당하여 항결핵제를 투여하였다. 당시 궤양성 대장염의 증세가 악화되어 메살라진을 중단하고 스테로이드를 투여한 후, 궤양성 대장염의 증세와 호흡기 증상, 흉부 방사선 소견은 호전되었으나, 스테로이드를 감량하여 끊고 메살라진을 투여한 후 다시 약 20여일 만에 같은 호흡기 증상, 폐주변부에 국한된 진행성 폐경결과 호산구증다증이 발견되어 VATS 폐생검을 통해 호산구성 폐렴으로 진단하고 메살라진을 중단하였다. 8년간 스테로이드와 설파살라진을 단독 또는 병합 요법으로 사용하는 동안 폐 병변이나 호흡기 증상이 없던 환자에서 메살라진을 새로 투여한 후 폐 병변이 나타난 점, 2차례의 호흡기계 증상이 모두 메살라진을 투여한지 약 20일 후에 발생한 점, 첫번째 증상 발생후 궤양성 대장염 증세가 호전되자 3개월만에 스테로이드를 감량하여 중단 후 다시 폐병변이 재발한 점, 2번째 메살라진 투여로 병변이 더 심하게 나타난 점, 그 이전에 궤양성 대장염의 호흡기 합병증으로 호산구성 폐렴이 이미 있었다 하더라도, 처음 폐 병변이 발생하기 전까지 스테로이드를 9개월간 지속적으로 복용하고 있었는데 폐 병변이 나타난 점 등으로 메살라진에 의한 호산구성 폐렴으로 보는 것이 합당할 것으로 생각된다. 이러한 폐 병변이 궤양성 대장염에 병발한 호흡기 합병증인지 메살라진에 의한 것인지는 여러 문헌상에서도 정확한 감별이 어렵다고 알려져 있으나, 메살라진 투여 중단, rechallenge test, lymphocyte stimulation test 등으로 감별할 수 있다. 일반적으로 메살라진 투여를 중단하는 것만으로도 증상과 폐 병변이 호전되는 것으로 알려져 있으나, 본 증례에서는 저산소증, 호흡곤란 및 폐경결이 전폐야에 걸쳐 심하게 진행되는 양상이어서 스테로이드 치료를 시작할 수 밖에 없었고, rechallenge test는 중증의 부작용을 초래할 수 있어 시도하지 않았다². 또한 In vitro lymphocyte stimulation

test는 이미 스테로이드를 사용한 후라 의미가 없을 것으로 생각되어 시도하지 않았다.

메살라진에 의한 폐 병변의 발생 기전은 아직 밝혀져 있지 않고 대부분 증례 보고 형태로 알려져 있어 정확하게 알 수 없으나, 면역학적 기전의 가능성이 가장 높으며, 직접적인 약제 독성의 가능성도 있다². 메살라진의 분자 구조의 어떤 특이한 점이 폐 독성을 유발하는지는 향후 연구가 더 필요할 것으로 보인다.

요 약

염증성 장질환 환자에서 폐주변부에 발생하는 진행성 폐침윤과 기침, 발열, 호흡곤란 등의 호흡기계 증상, 말초혈액내 호산구증다증의 발현, 다른 호산구증다증을 유발할 만한 약제나 기생충 감염 등의 원인이 없는 경우에 메살라진이나 설파살라진에 의한 호산구성 폐렴의 가능성을 생각하고, 약제 투여 중단과 스테로이드 사용을 고려해야 하며, 기관지경을 통한 기관지 폐포액에서 호산구 증가와 lymphocyte stimulation test, 폐생검을 통해 진단할 수 있다.

저자들은 궤양성 대장염 환자에서 부작용이 적다고 알려진 메살라진에 의한 호산구성 폐렴 1례를 경험하였기에 문헌 고찰과 함께 보고하는 바이다.

참 고 문 헌

1. Tanigawa K, Sugiyama K, Matsuyama H, Nakao H, Kohno K, Komuro Y, et al. Mesalazine-induced eosinophilic pneumonia. *Respiration* 1999;66:69-72.
2. Bitton A, Peppercorn MA, Hanrahan JP, Upton MP. Mesalamine-induced lung toxicity. *Am J Gastroenterol* 1996;91:1039-40.
3. Reinoso MA, Schroeder KW, Pisani RJ. Lung disease associated with orally administered mesalamine for ulcerative colitis. *Chest* 1992; 101:1469-71.

4. L zaro MT, Garc a-Tejero MT, D az-Lobato SD. Mesalamine-induced lung disease. *Arch Intern Med* 1997;157:462.
5. Honeybourne D. Mesalazine toxicity. *BMJ* 1994; 308:533-4.
6. Svirì S, Gafanovichì I, Kramer MR, Tsvang E, Ben-Chetrit E. Mesalamine-induced hypersensitivity pneumonitis. *J Clin Gastroenterol* 1997;24: 34.
7. Berliner S, Neeman A, Shoenfeld Y, Eldar M, Rousso I, Kadish U, et al. Salazopyrin-induced eosinophilic pneumonia. *Respiration* 1980;39:119-20.
8. Cazzadori A, Braggio P, Bontempini L. Salazopyrin-induced eosinophilic pneumonia. *Respiration* 1985;47:158-60.
9. Averbuch M, Halpern Z, Hallak A, Topilsky M, Levo Y. Sulfasalazine pneumonitis. *Am J Gastroenterol* 1985;80:343-5.
10. Williams T, Eidus L, Thomas P. Fibrosing alveolitis, bronchiolitis obliterans, and sulfasalazine therapy. *Chest* 1982;81:766-8.
11. Camus P, Piard F, Ashcroft T, Gal AA, Thomas V, Colby TY. The lung in inflammatory bowel disease. *Medicine* 1993;72:151-83.
12. Umeki S, Soejima R. Acute and chronic eosinophilic pneumonia : clinical evaluation and the criteria. *Intern Med* 1992;31:847-56.
13. 유세화. 급, 만성 호산구성 폐렴. 결핵 및 호흡기질환 1998;46:491-4.
14. 현대성, 여동승, 김진우, 이상학, 이숙영, 김석찬 등. 급성 및 만성 호산구성 폐렴의 임상적 고찰. 결핵 및 호흡기질환 1998;45:795-804.
15. Allen JN, Davis WB. Eosinophilic lung disease. *Am J Respir Crit Care Med* 1994;150:1423-38.