

□ 증 례 □

원발성 갑상선 기능저하증과 확장형 심근증이 동반된 폐쇄성 수면무호흡증후군 1예

영남대학교 의과대학 내과학교실

유성근*, 박지영, 백종해, 박혜정
신경철, 정진홍, 이관호

= Abstract =

A Case of Obstructive Sleep Apnea Syndrome Associated with Primary Hypothyroidism and Dilated Cardiomyopathy

Sung Keun Yu, M.D., Ji Young Park, M.D., Jong Hae Pack, M.D.,
Hye Jung Park, M.D., Kyeong Cheol Shin, M.D., Jin Hong Chung, M.D.,
Kwan Ho Lee, M.D.

Department of Internal Medicine, College of Medicine, Yeungnam University, Taegu, Korea

The hallmarks of sleep apnea syndrome include daytime hypersomnolence, snoring, obesity, disturbed nocturnal sleep, and apneic episodes. Thyroid deficiency states are now a well recognized cause of sleep apnea. Central, obstructive, and mixed patterns of sleep apnea may be observed in hypothyroidism.

A 33-yr-old man was admitted complaining of daytime hypersomnolence, snoring, sleep apnea and obesity. A polysomnogram showed obstructive pattern of sleep apnea syndrome. Physical examination and hormonal study revealed a narrowing of the upper airway and primary hypothyroidism. Dilated cardiomyopathy was diagnosed by echocardiogram. The patient was treated for obstructive sleep apnea syndrome with nasal continuous positive airway pressure (CPAP) for 2 months and the underlying hypothyroidism with thyroid hormone therapy. This successfully controlled the snoring, sleep apnea, and other apnea-related symptoms.

Here, we describe our experience of nasal CPAP and thyroid hormone therapy in a patient with primary

Address for correspondence :

Kwan Ho Lee, M.D.

Yeungnam University Hospital, Department of Internal Medicine

317-1 Daemyung Dong, Namgu, Taegu, 705-035

Phone : 053-620-3838 Fax : 053-654-8386 E-mail : ghlee@med.yu.ac.kr

hypothyroidism associated with obstructive sleep apnea syndrome and dilated cardiomyopathy with review of the relevant literature. (Tuberculosis and Respiratory Diseases 2001, 51 : 590-595)

Key words : Obstructive sleep apnea, Hypothyroidism, CPAP, Cardiomyopathy

서 론

수면무호흡증후군은 수면시의 심한 코골음과 주간과 다졸음증을 주 증상으로 하면서 수면 중에 다발성의 무호흡발작을 보이는 증후군이다. 국내에서 갑상선 기능저하증에 동반된 수면무호흡증후군은 있었으나² 확장형 심근증이 동반되어 비강을 통한 지속적 기도양압 치료와 갑상선 호르몬 치료로 호전된 보고는 없었다.

갑상선 기능저하증은 수면무호흡증후군의 중요한 원인 중의 하나이며, 폐쇄성, 혼합형 및 중추형 모두 나타날 수 있다³⁻⁵.

저자들은 주간과다졸음증과 코골음, 수면 중 무호흡을 주 증상으로 내원하여 진단된 일차성 갑상선 기능저하증과 확장형 심근증이 동반된 폐쇄성 수면무호흡증후군 1 예를 경험하였기에 문헌 고찰과 함께 보고하고자 한다.

증 례

환 자 : 민○기, 남자, 33세

주 소 : 심한 코골음 및 주간과다졸음증

현병력 : 내원 2개월 전부터 잠을 자다가 자주 깨고 점차 코골음이 심해져 내원하였다. 평소 코골음이 있었으며 최근 2년 동안 약 6-7kg 정도로 체중이 증가하였다. 과거부터 수면 중 무호흡이 가끔씩 있었으나 최근 더 심해지고, 쉽게 피로하며 낮잠을 많이 자고 최근에는 발음이 잘 되지 않아 회사 생활에 지장이 있을 정도였다.

과거력 및 가족력 : 특이한 병력은 없었다.

이학적 소견 : 내원 당시 혈압은 120/80 mmHg 이었으며, 체온은 36.5 °C, 맥박 60회/분, 호흡 18회/

분이었다. 신장 171 cm, 체중 83 kg으로 평균 신체 질량지수는 28.4 kg/m² 이었다. 의식은 명료하였고, 경부에 만져지는 종괴는 없었고, 연구개가 하방으로 처져 있으면서 목젖과 혀가 커져 있었다. 심음과 폐음은 정상이었고, 간이나 비장은 촉진되지 않았다. 양측 하지에 비함요 부종이 있었고, 피부는 건조하고 거칠었다.

검사실 소견 : 말초혈액소견은 혈색소 13.8 g/dL, 백혈구 6,700/ μ L(호중구 42%, 림프구 47.4%, 호산구 4%, 단핵구 6.3%, 호염구 0.3%), 혈소판 168,000/ μ L였으며, 적혈구 침강 속도는 12 mm/hr였다. 대변 및 소변 검사는 정상이었으며, 혈액화학검사 소견상 공복 혈당 117 mg/dL, BUN 15.8 mg/dL, creatinine 1.5 mg/dL, Na⁺ 141 mEq/L, K⁺ 4.7 mEq/L, total protein 8.2 g/dL, ALT 71 U/L, AST 49 U/L, alkaline phosphatase 140 U/L, Ca⁺⁺ 8.6 mg/dL, P 3.6 mg/dL, total cholesterol 271 mg/dL, TG 186 mg/dL, HDL-cholesterol 31.1 mg/dL, LDL-cholesterol 132.1 mg/dL이었다. 갑상선 기능 검사상 삼옥소 타이로닌(T3) 0.72 nmol/L, 티록신(T4) 10 nmol/L 이하, 갑상선 자극호르몬(TSH) 60 μ U/mL이상, 항 마이크로솜 항체 양성, 항 티로글로불린 항체 양성으로 일차성 갑상선 기능저하증의 소견을 보였다. 심전도상 좌심실 비후 소견이 있었고, 24시간 생활 심전도는 정상이었다.

방사선학적 소견 : 단순 흉부 엑스선 촬영상 심비대 소견이 있었고(Fig. 1), 경부 연조직 촬영에서는 특이소견이 없었다.

폐기능 검사 소견 : 노력성 폐활량(forced vital capacity, FVC)이 3.22L(예측치의 66%), 1초간 노력성 폐활량(forced expiratory volume at one second, FEV_{1.0})이 2.59L(예측치의 67%), 전폐용량

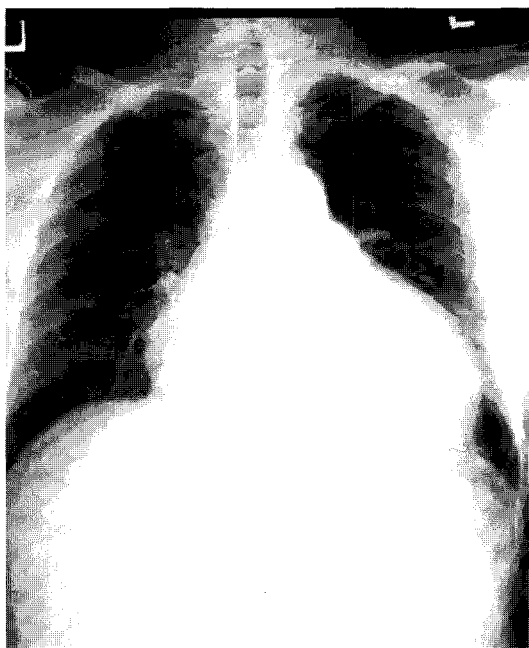


Fig. 1. Chest PA showing cardiomegaly.

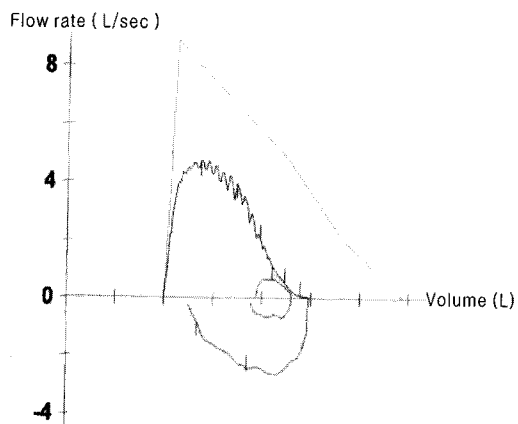


Fig. 2. Pulmonary function test showed the saw-tooth appearance of expiratory curve on flow-volume loop.

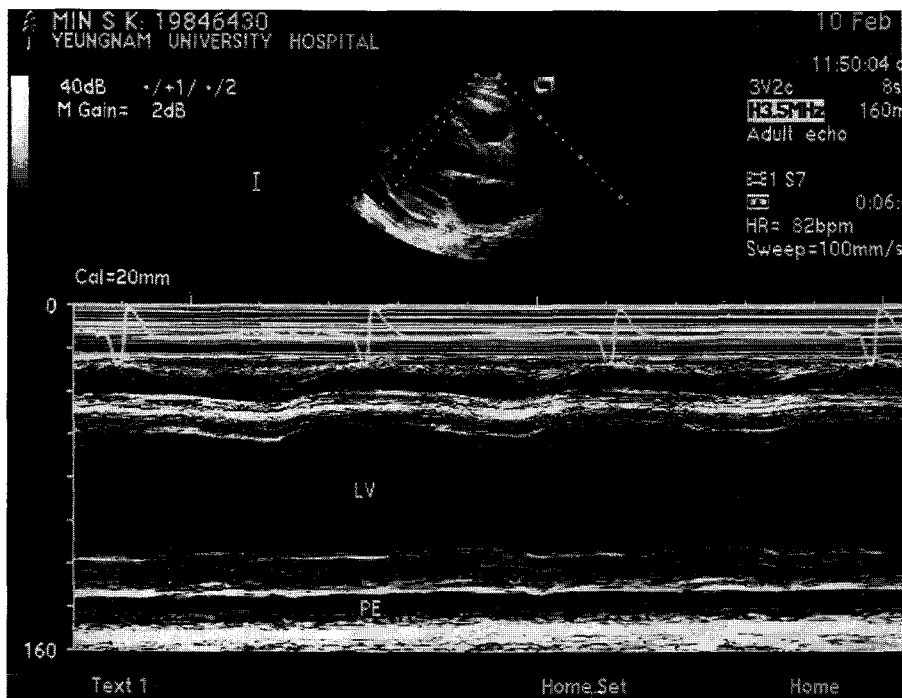


Fig. 3. Echocardiography showed global left ventricular dysfunction and minimal pericardial effusion.

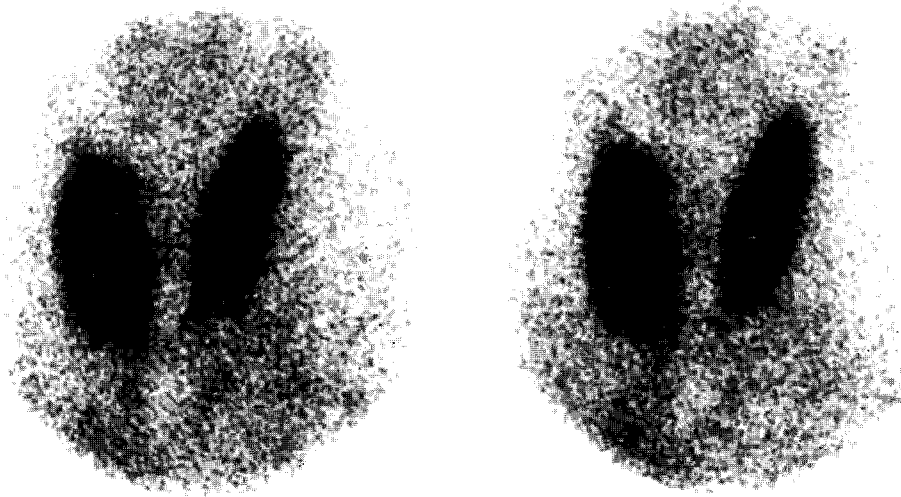


Fig. 4. Thyroid scan revealing increased tracer uptake in background with low tracer uptake in thyroid gland.

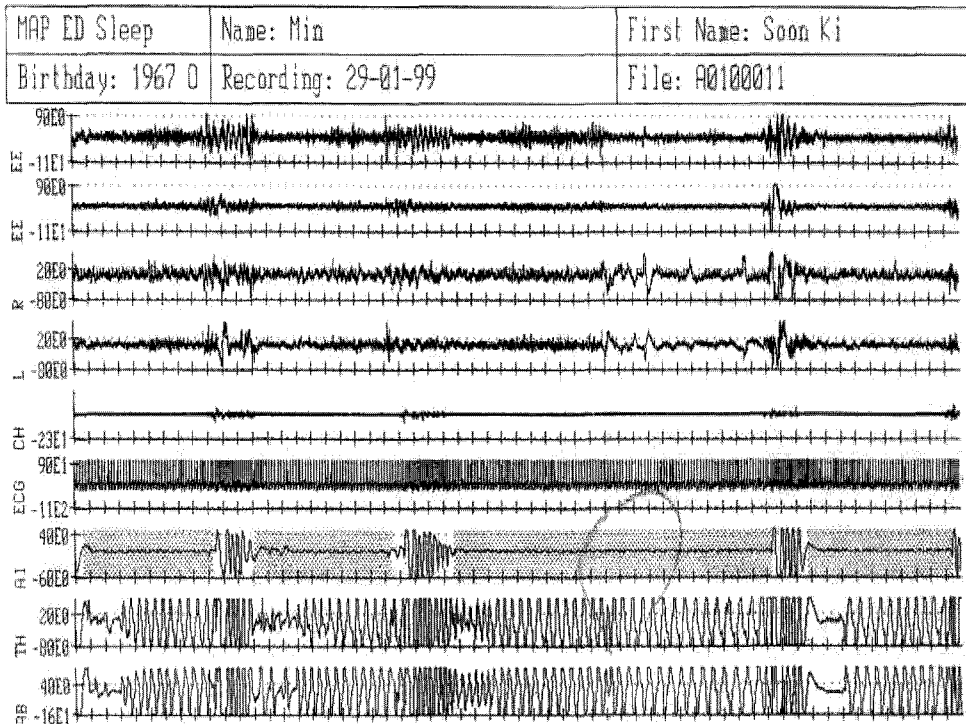


Fig. 5. A typical episode of upper airway obstruction noted during the pretreatment evaluation. Note the cessation of airflow in the presence of continued thoracic breathing efforts in polysomnogram.

(total lung capacity, TLC)이 4.75L(예측치의 75%), 그리고 FEV_{1.0}/FVC 비는 80% 였으며, 기류-용적곡선에서 호기시 톱니모양의 곡선이 관찰되었다(Fig. 2).

심장 초음파 소견: 소량의 심낭액이 있었고, 좌심실 비대와 확장형 심근증 소견이 보였으며, 심박출 계수는 28.2% 였다(Fig. 3).

핵의학 검사: 갑상선 스캔상 갑상선 양쪽엽에는 옥소 섭취율이 감소되어 있었으며 주위에는 섭취율이 증가되어 있었다(Fig. 4).

수면다원 검사: 저녁 11시부터 다음날 새벽6시까지 시행하였고, 총 무호흡수는 360회 이었고, 저호흡 빈도는 2회 이었다. 무호흡지수는 53이었고, 최저 동맥혈 산소포화도는 56% 이었다. 무호흡 중 333회는 폐쇄형이고, 27회는 혼합형이었다. 최장 무호흡 시간은 108초이었고, 평균 39±16초 이었다. 이 중 무호흡지속시간이 10-20초인 경우가 34회, 21초 이상은 326회, 그리고 41초 이상인 경우는 142회 이었으며, 평균 동맥혈 산소포화도는 88±7% 이었다(Fig. 5).

치료 및 경과: 환자는 일차성 갑상선 기능저하증에 의한 폐쇄성 수면무호흡증으로 진단되었다. 갑상선 호르몬 제제를 복용하면서, 비강을 통한 지속적 기도 양압(nasal continous positive airway pressure: CPAP) 치료를 하였다. 또한 확장형 심근증 때문에 안지오텐신 전환효소 억제제 및 이뇨제, 그리고 항응고제를 복용하였다. 비강을 통한 지속적 양압 공급기로 적절한 최적 기도 양압은 14 cmH₂O이었다. 비강을 통한 지속적 양압 공급기를 적용한 후 72분 동안 렘수면이 나타났으며 무호흡지수는 2로 정상으로 감소하였다. 그리고 동맥혈 산소포화도는 96% 이상 유지되어 집에서 2개월간 비강을 통한 지속적 양압 공급기를 사용한 후, 수면 중 코골음과 무호흡은 없어졌다. 현재 환자는 원발성 갑상선 기능저하증 및 확장형 심근증에 대하여 계속 치료를 받고 있으며 외래에서 추적하고 있는 중이다.

고 찰

수면무호흡증후군은 수면시에 심한 코골음과 주간과 다졸음, 다발성의 무호흡 발작을 특징으로 한다. 수면 중 무호흡 지수가 5 이상이거나 7시간 이상의 수면 중에 30회 이상의 무호흡이 관찰될 때 수면무호흡증후군으로 진단할 수 있으며, 성인 남자 인구의 1-4%에서 나타난다⁶. 수면무호흡증후군에 대하여 적절한 진단과 치료가 이루어지지 않을때는 폐성심이나 심부전, 그리고 발작성 야간 부정맥 등 심각한 심혈관계 합병증이 생기기도 하고, 수면 중 부정맥 등으로 돌연사 할 수 있는 질환이기도 하다⁷.

폐쇄성 무호흡증은 유전적인 요인, 후두근이나 혀를 앞으로 당겨주는 근육의 수축장애, 늑막의 지속적인 수축, 갑상선 기능저하증, 비만, 구강 및 상기도의 해부학적 이상, 그리고 음주 및 수면 장애 등 때문에 생길 수 있으며¹, 본 증례의 경우 원발성 갑상선 기능저하증과 확장성 심근증이 동반되어 있었다.

갑상선 기능저하증 환자가 수면 중 무호흡이 발생하는 기전은 점액부종성 종창이 상부 기도를 막아 기도 폐쇄를 일으키는 것이 직접적인 원인이 되며, 안면이나 혀, 그리고 인두 조직에 뮤코다당질이 침착되고 단백질이 혈관 밖으로 유출되어 상부 기도의 협착이 원인이 되기도 한다. 그 외의 기전으로는 환기를 일으키는 중추신경계의 자극이 떨어지거나, 인후폐쇄를 방지하는 근육인 이설근을 포함한 상부 기도의 근육으로 전달되는 신경자극이 감소되어 무호흡이 일어날 수 있다^{4,8,9}.

Lin 등¹⁰은 수면무호흡증후군 환자 가운데 갑상선 기능저하증이 원인인 경우는 3.1%로 보고하였고, 이들 환자의 10%가 중등도 이상의 수면무호흡증이 있음을 보고하였다.

Orr 등¹¹은 점액부종과 수면무호흡이 있는 3명 폐쇄성 수면무호흡 환자가 갑상선 호르몬 투여후 모두 정상 갑상선기능으로 회복된 후 수면 중 무호흡이 완

전히 호전되는 것을 관찰하였다. 또한 9명의 갑상선 기능저하증 환자를 대상으로 한 다른 연구결과를 보면, 비만과 상관없이 갑상선 호르몬 제제를 복용한 후 무호흡지수가 의미있게 감소하였다¹². 그러나 Ronald 등⁸은 갑상선 기능저하증에 의한 수면무호흡증 환자 10명 가운데 4명은 갑상선 호르몬을 복용한 다음 수면 중 무호흡이 완전히 회복되었고, 나머지는 임상적 혹은 수면다원 검사상 무호흡이 계속된다는 것을 보고하기도 하였다. 이러한 연구는 갑상선 기능은 호르몬 제제를 복용한 후 수개월이 지나서 정상적으로 회복되고, 이 기간 동안 지속적으로 기도양압을 유지하는 것이 심혈관계의 합병증을 예방할 수 있다는 사실을 의미한다. 특히 나이가 많거나 이미 심혈관계 질환이 있는 경우는 비강을 통하여 지속적으로 기도 내 양압을 유지하는 것이 좋다⁸.

Sullivan 등¹³이 폐쇄성 수면무호흡증후군을 치료하기 위하여 지속적 기도 양압술을 소개한 이래, 지속적 기도양압 치료의 효용성에 대한 많은 연구가 있었다. 그러나 지금은 폐쇄성 수면무호흡증후군 환자의 1차 치료로 지속적 기도 양압술을 선택하고 있으며, 이것은 수면무호흡 자체뿐만 아니라 수면무호흡 때문에 생기는 여러 증상과 합병증 예방에 좋은 효과를 나타내고 있다¹⁴.

본 환자의 경우 이미 확장형-심근증이 발생한 상태로 갑상선 호르몬제 복용만으로 완치가 되지 않을 가능성이 많고, 갑상선 호르몬제 복용 후 정상기능으로 회복하기까지 수개월이 걸릴 것으로 판단하여 지속적 기도양압 치료를 처음부터 적용하였다. 치료 후 환자는 코골음과 주간과다졸음등 수면 장애 때문에 생기는 증상은 거의 정상으로 되었으며 다른 합병증은 발생하지 않았다.

요 약

원발성 갑상선 기능저하증은 수면무호흡증후군의 원인 중 하나이다. 수면무호흡증후군 환자의 병력과 이

학적 검사를 통하여 갑상선 기능저하의 가능성에 대한 충분한 평가가 필요하며, 또한 갑상선 기능저하증 환자도 수면무호흡증후군의 증상 및 가능성에 대한 고려가 필요하다. 그리고 본 증례와 같이 심장질환이 동반되어있을 때는 갑상선 호르몬 제제 단독투여 보다는 수면무호흡증후군에 의한 심각한 합병증을 예방하기 위하여 지속적 기도양압 치료를 동시에 적용하는 것이 좋다. 저자들은 원발성 갑상선 기능저하증과 확장형 심근증이 동반된 수면무호흡증후군 환자가 갑상선 호르몬 제제를 복용하고, 지속적 기도양압 치료적용 후 완전히 호전된 증례를 경험하였기에 보고하는 바이다.

참 고 문 헌

1. Fishman AP. Pulmonary disease and disorders. 3rd Edition. Vol 2. New York : McGraw Hill, Inc. ; 1997. p1617.
2. 위성현, 김상우, 최영미, 이숙영, 문화식, 송정섭. 갑상선 기능저하증에 의한 수면 무호흡 증후군 1예. 결핵 및 호흡기질환 1995 ; 42(2) : 238-43.
3. Kittle WM, Chaudhary BA. Sleep apnea and hypothyroidism. South Med J 1988 ; 81 : 1421-5.
4. Vanduyck BP, Chadband R, Chaudhary BA, Stachura ME. Case report : sleep apnea, sleep disorders, and hypothyroidism. Am J Med Sci 1989 ; 298(2) : 119-22.
5. Richard PM, John B, Donald DP, Allan IP. Central sleep apnea in hypothyroidism. Am Rev Respir Dis 1983 ; 127 : 504-7.
6. Lavie P. Incidence of sleep apnea in a presumably healthy working population : a significant relationship with excessive daytime sleepiness. Sleep 1983 ; 6 : 312-8.
7. Miller WP. Cardiac arrhythmias and conduction disturbances in the sleep apnea syndrome. Am J Med 1982 ; 73(3) : 317-21.

8. Ronald RG, Colins ES. Sleep apnea and hypothyroidism ; mechanism and management. *Am J Med* 1988;95:775-9.
9. James S, Conard I, Robin E, Gray T, Howard R, Barbara S. Disordered breathing during sleep in hypothyroidism. *Am Rev Respir Dis* 1981;124:325-9.
10. Lin CC, Tsan KW, Chen PJ. The Relationship between sleep apnea syndrome and hypothyroidism. *Chest* 1992;102(6):1663-7.
11. Orr WC, Males JL, Imes NK. Myxedema and obstructive sleep apnea. *Am J Med* 1981;70:1061-6.
12. Rajagopal KR, Abbrecht PH, Derderian SS. Obstructive sleep apnea in hypothyroidism. *Ann Intern Med* 1984;101:491-4.
13. Sullivan CE, Issa FG, Berthon-Jones M, Eves L. Reversal of obstructive sleep apnea by continuous positive airway pressure applied through the nares. *Lancet* 1981;8225:862-5.
14. Sanders MH. Nasal CPAP effect on patterns of sleep apnea. *Chest* 1984;86:839-44.