

□ 증 례 □

흉부 세침 흡인 생검 후 발생한 폐암의 이식성 체벽 전이 2례

부천 세종병원 내과, 부천 세종병원 방사선과*, 경희대학교 의과대학 내과학교실**

정승묵, 원태경, 김태형, 황흥곤, 김미영*, 정원제**, 임병성

= Abstract =

Implantation Metastasis of Lung Cancer to Chest Wall after Percutaneous Fine-Needle Aspiration Biopsy

Seung Mook Jung, M.D., Tae Kyung Won, M.D., Tae Hyung Kim, M.D.,
Hweung Kon Hwang, M.D., Mi Young Kim, M.D. *,
Won Jae Jeong, M.D. **, Byung Sung Lim, M.D.

Department of Internal medicine & department of Radiology, Sejong General Hospital, Puchun, Korea*

*Department of Internal Medicine, College of Medicine, KyungHee University, Seoul, Korea ***

The implantation of malignant cells along the needle tract is an extremely rare complication after a percutaneous fine-needle aspiration biopsy(FNAB). However, it is very serious and may result in a change in the prognosis of lung cancer, especially in the curable early stage(T1-2,N0,M0). Recently, we experienced two cases of such complications. A 43 years old female underwent a fine needle aspiration biopsy and a right middle lobectomy with adjuvant chemotherapy due to an adenocarcinoma(T2N0M0). Two years later, a new tumor developed at the site of the needle aspiraton biopsy. It had the same pathological findings as the previous lung cancer. Therefore, it was concluded to be an implantation metastasis, and she was treated successfully by a right pneumonectomy and a resection of the chest wall mass with adjuvant radiotherapy. In another case, a 62 years old man was diagnosed with squamous cell lung cancer by a fine needle aspiration biopsy and underwent a right upper lobectomy(T2N0M0) with adjuvant chemotherapy. eight months later, a protruding chest wall mass developed at the aspiration site. It showed the same pathological findings as the previous lung cancer. Consequently, a total excision of the mass with adjuvant radiotherapy was done. Two years after the second

Address for correspondence :

Byung Sung Lim, M.D.

Department of Internal Medicine, Sejong General Hospital, Puchun, Korea

91-121, Sosabon2-Dong, Sosa-Gu, Puchun, Kyungki, Korea, 422-711

Phone : 032-340-1842 Fax : 032-340-1236 E-mail : lsb111@unitel.co.kr

operation, although the right lung was intact, a metachronous squamous cell lung cancer was found at the left lower lobe. The two patients were still alive 15 and 37 months after the resection of the chest wall mass, respectively. (Tuberculosis and Respiratory Diseases 2001, 50 : 718-725)

Key words : Transthoracic fine needle aspiration biopsy(FNAB), Lung cancer implantation metastasis.

서 론

경피적 세침 흡인 생검술은 현재 폐암의 진단에 있어 널리 사용되고 있다. 이 방법은 비교적 높은 정확도를 보일 뿐더러 조작이 간편하고 상대적으로 안전한 것으로 평가되고 있다. 흔히 발생하는 합병증으로는 기흉과 객혈, 감염, 공기 색전증등이 알려져 있다. 그러나 매우 드물지만 심각한 합병증으로 생검 부위 암세포 파종에 의한 암의 이식성 체벽 전이가 발생할 수 있다고 보고되고 있는데, 이는 1942년 Oschner와 DeBakey¹에 의해 처음 제기된 이래 여러 실험 모형^{2,3}에서 증명되었다. 이 후로 외국에서는 적은 수이기는 하나 증례보고와 함께 그 빈도 및 치료에 대한 논의가 있어 왔으나, 국내에서는 소수의 증례보고^{4,5}외에 아직까지 본격적인 논의는 없는 실정이다. 본 저자들은 최근 흉부 세침 흡인 생검 후 이식성 체벽전이가 발생한 2례를 경험하여 이를 성공적으로 치료하였기에 이를 문헌 고찰과 함께 보고하고자 한다.

증례 1

환 자 : 송○순 여자, 43세

주 소 : 기침과 가래

현병력 : 평소 건강하던 여자로서 내원 5개월 전부터 간헐적인 기침과 함께 쉬 피곤해지는 증세가 발생하였다. 보건소에 방문하여 흉부 X-선 촬영을 시행받고 우측 중 폐야에 종괴가 의심되어 본원 호흡기 내과로 전원되었다. 내원 시 환자는 피곤함과 식욕저하, 가벼운 호흡곤란, 체중감소를 호소하였다.

과거력 및 개인력 : 주부로서 흡연력은 없었고 1년전 고혈압을 진단 받아 간헐적으로 고혈압 약을 복용하였다.

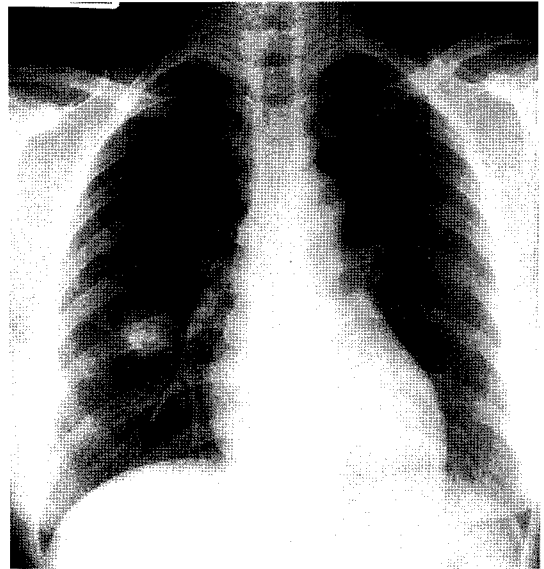


Fig. 1. Chest PA shows 2 cm sized mass lesion at right middle lung field.

이학적 소견 : 병색은 보이지 않았으며, 활력징후는 혈압 130/90mmHg, 맥박은 분당 60회, 호흡수는 분당 20회, 체온은 36.2℃이었다. 의식은 명료하였고, 결막은 창백하지 않았으며 공막에 황달은 없었다. 경정맥의 확장 소견은 없었으며, 촉진 상 경부 림파절의 종대는 없었다. 청진상 호흡음은 깨끗하고 심음은 규칙적이었으며 심잡음도 들리지 않았다. 복부는 부드럽고 편평하였고, 간이나 비장은 촉진되지 않았다. 그의 사지에서 림파절 종대 소견은 없었다.

검사실 소견 : 입원 당시 말초혈액검사에서 백혈구 9,790/mm³, 혈색소 13.6g/dl, 혈소판 231,000/mm³이었다. 혈청 전해질은 Na 140mEq/L, K 3.6mEq/L Cl 106mEq/L였고, 간기능검사에서는 AST와

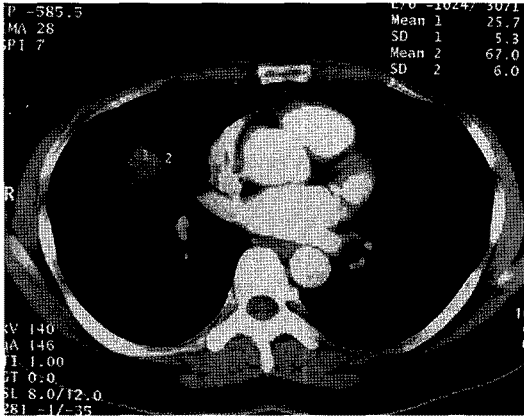


Fig. 2. Computerized chest tomogram shows 2x2cm sized mass located in right middle lobe, which has irregular and spiculated margin.

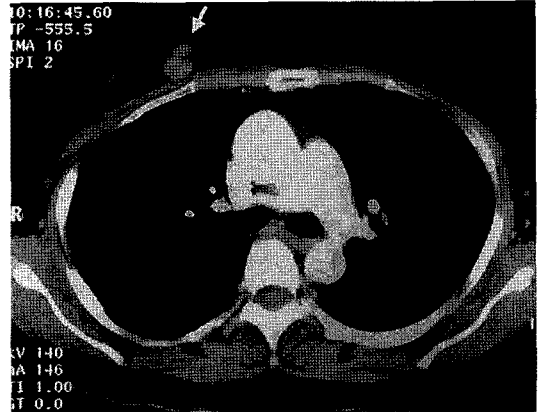


Fig. 3. Computerized chest tomographic scan that was taken 2years after operation shows a subcutaneous dumb-bell shaped mass at the previous biopsy site(arrow).

ALT 120 IU/L와 127 IU/L, rGT 347 IU/L로 높았으나 HBsAg/Ab(-/-), HCV Ab(-)이었고 PT와 Albumin은 각각 10.9sec(100%)와 4.6gm/dl로 정상이었다. 객담도말 세포학적 검사에서 악성세포는 보이지 않았다. 폐기능 검사에서도 FEV₁ 2.07L(예상치의 85%), FEV₁/FVC 85%로 정상이었다.

방사선 소견: 내원하여 시행한 단순 흉부 X-선 검사와(Fig. 1) 흉부 전산화 단층 촬영에서 우폐 중엽에 2cm 크기의 종괴가 관찰되었다. 종괴는 주변과 경계가 좋지않고 가장자리에는 침몰모양으로 흉막과 부착된 양상이었다(Fig. 2). 그 외 다른 폐문 림프절이나 종격동 림프절의 종대는 관찰되지 않았으며 간이나 부신의 이상 소견은 없었고 전신골주사검사에서도 이상 소견은 없었다.

병리조직소견: 전산화 단층 촬영상의 지시하에 세침 흡인 생검을 시행하여 선암으로 확진하였다.

경과: 환자는 폐선암IB(T₂N₀M₀)으로 진단 받고 우측 폐 중엽 절제후 보조 복합 화학요법 치료받고 추적관찰 중 수술 후 24개월째부터 간헐적인 우측 흉통을 호소하였다. 단순 흉부 촬영에서 특별한 병변은 관찰되지 않았지만 흉통이 더욱 심해지는 양상을 보여 정밀 검사를 위해 재 입원하였으며 이 때 시행한 흉부

전산화 단층 촬영에서 우측 체벽 유방의 피하 조직에서 아령모양의 연부 조직 종괴와(Fig. 3), 2개의 실질 내 결절이 새롭게 관찰되었다. 체벽 피하조직의 종괴는 수술전 세침흡인 생검을 시행한 곳과 같은 위치로, 검침 통로를 따라 파종된 이식성 전이로 추정되었다. 초음파 지시하에 세침 흡인 생검을 시행하여 원발암과 동일한 선암 조직으로 확진되었다. 우측 폐아의 2개의 결절은 혈행성 전이로 의심되었지만, 그 밖의 다른 장기로의 전이를 의심할 만한 이상 소견은 없어, 본 저자들은 우측 전폐 절제술과 체벽에서 종괴 적출술을 시행하였다. 체벽 종괴의 적출 단면은 깨끗하였고 혈행성 전이로 의심되었던 결절을 포함한 폐 실질 조직에서 병리검사상 암세포는 발견되지 않았다. 본 저자들은 수술후 보조적으로 6500rad의 방사선 치료를 실시하였다. 그 후 환자는 퇴원하여 15개월 이 지난 현재까지 재발의 증거없이 외래에서 추적 관찰 중이다.

증례 2

환자: 박○화 남자, 62세
주소: 우연히 발견된 폐 종괴

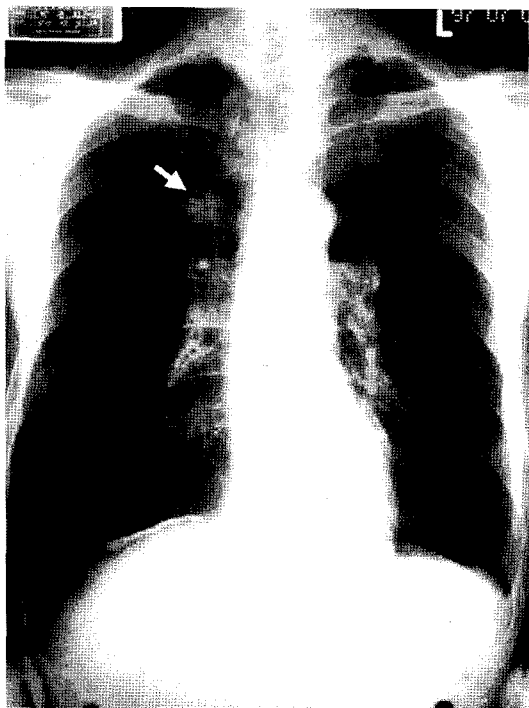


Fig. 4. Chest PA shows 1.5 cm sized nodular lesion at the right upper lung field (arrow).

현병력 : 2년 전부터 폐기종으로 본원 호흡기 내과 외래에서 치료 중이던 환자로, 우연히 실시한 단순 흉부 X-선 촬영에서 우측 상 폐야에 단독 결절이 발견되어 (Fig. 4) 정밀 검사를 위해 입원하였다. 입원 당시 환자는 만성 폐기종으로 인한 기침과 가래 가벼운 호흡 곤란을 호소하는 것 외에 특별한 증상은 없었다.

과거력 및 개인력 : 흡연력은 45갑년이었고, 특별한 과거 병력이 없는 농부였다.

이학적 소견 : 마른 체격에 만성 병색을 보이고 있었고, 활력징후는 혈압 120/80mmHg, 맥박은 분당 70회, 호흡수는 분당 20회, 체온은 36.9°C이었다. 의식은 명료하였고, 결막은 창백하지 않았으며 공막에 황달은 없었다. 경정맥의 확장 및 경부 림파절 종대는 없었다. 청진상 양측 폐야에서 호흡음은 감소되어 있었고 호기시 천명음이 들렸다. 심음은 규칙적이었고 심잡음은 들리지 않았다. 복부는 부드럽고 편평하였

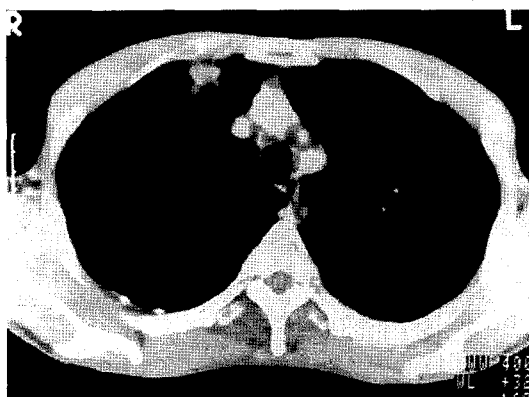


Fig. 5. Computerized chest tomographic scan shows 1.5×1.5 cm sized multilobulated mass at anterior segment of right upper lobe.

고, 간이나 비장은 축진되지 않았다. 그의 사지에서 림파절 종대의 소견은 없었다.

검사실 소견 : 입원 당시 말초혈액검사에서 백혈구 5,200/mm³, 혈색소 14.0g/dl, 혈소판 122,000/mm³이었다. 혈청 전해질은 Na 142mEq/L, K 4.2mEq/L Cl 108mEq/L 간기능검사에서 AST/ALT 19 IU/L과 12 IU/L이었고, rGT는 19 IU/L이었으며 그의 검사에서도 정상소견을 보였다. 객담도말 세포학적 검사에서 악성세포는 관찰되지 않았다. 폐기능 검사에서 FEV₁ 1.16L(예상치의 44%), FEV₁/FVC 36%로 심한 폐쇄성 기능감소 소견을 보였다.

기관지 내시경소견 : 양측 기관지에서 기관지내 병변은 관찰되지 않았다.

방사선 소견 : 흉부 전산화 단층 촬영에서 우상엽 전분절 흉막하에 1.5×1.5cm 크기의 종괴가 관찰되었다. 종괴는 일부 뾰족한 경계를 가지면서 흉막과 연결되어 있는 소견을 보였다(Fig. 5). 그의 폐문이나 종격동 림프절의 종대 소견은 없었고 간이나 부신 등 다른 장기의 이상은 관찰되지 않았다. 전신 골주사 검사에서도 이상 소견은 없었다.

병리조직소견 : 폐투시기 지시하에 세침흡인 생검을 하여 중등도의 분화도를 갖는 편평상피세포암으로 확

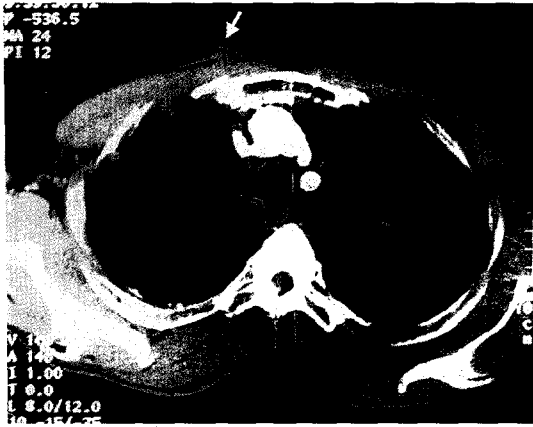


Fig. 6. Computerized tomographic scan shows a protruding soft tissue density (arrow) at the previous biopsy site, which is based broadly to the pleura.

진하였다.

경과: 환자는 장측 흉막을 침범한 편평상피세포암 IB(T₂N₀M₀)으로 진단 받고 근치적 우폐 상엽절제술 후 보조 복합화학요법 치료를 받았다. 외래에서 추적 관찰 중 환자는 수술 후 8개월째 우측 체벽에 돌출형의 무통성 종괴가 발생하여 흉부 전산화 단층 촬영을 시행하였다. 종괴는 우측 상 폐야의 과거 흡인 생검을 실시했던 위치와 동일한 곳에 존재하였으며, 모양은 삼각형으로 흉막에 넓게 접하면서 꼭지점이 피부로 돌출되는 양상의 연부조직 종괴였다 (Fig. 6). 그 밖에 폐 실질이나 다른 장기의 이상 소견은 관찰되지 않았다. 본 저자 등은 체벽 종괴에 대한 근치적 적출술을 시행하였다. 적출된 종괴는 조직학적으로 원발 폐암과 동일한 암으로 진단되었으며, 흉막에 연한 조직을 포함한 절단면은 깨끗하였다. 보조적으로 6500rad의 방사선 치료를 받고 환자는 문제없이 퇴원하였다. 그 후 환자는 2년 간 추적이 소실되었다. 이식성 체벽 전이암 수술 24개월 후 환자는 심한 호흡곤란 증세로 재차 본원을 방문하였는데, 이 때 실시한 단순 X-선 검사에서 과거 폐암 및 체벽제거 수술을 한 우측 폐야는 별다른 이상이 관찰되지 않았으나 반대편 폐야에서 단독의 새로운 종괴가 관찰되었는데 (Fig. 7), 흉부 전

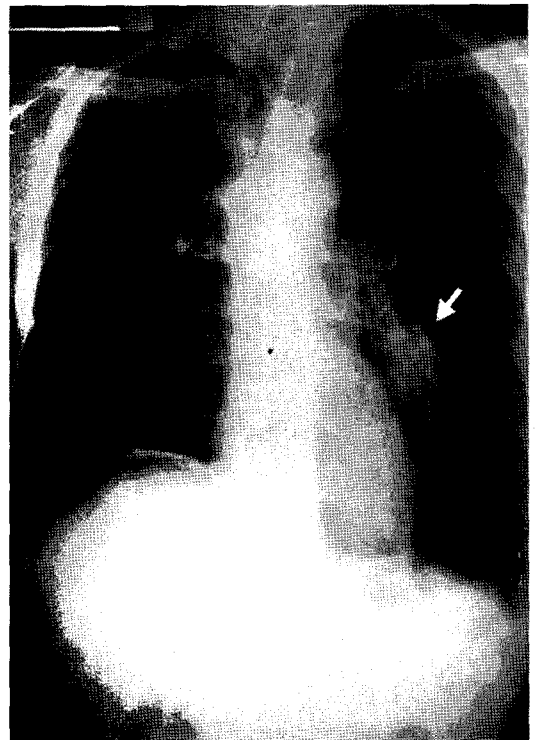


Fig. 7. Chest PA shows new 3x3cm sized parahilar irregular mass at the left low lung field (arrow).

산화단층촬영 상 좌하엽 폐문주위의 3×3cm의 크기였으며 주위 림파절의 종대나 다른 장기로의 전이를 의심할만한 이상소견은 없었다. 확진을 실시한 세침흡인 생검의 병리소견 상 과거 원발폐암과는 다른 이시성 (metachronous)으로 발생한 분화도가 좋지않은 편평상피세포암이었다. 이 이시성 원발암은 초기병기 IB(T₂N₀M₀)였으나 환자의 심한 폐쇄성 폐기능저하로 수술이 불가능하여 방사선 치료 후 보조적 치료를 하며 현재까지 추적관찰 중으로 아직까지 우측 폐의 재발 증거 없이 생존해 있다.

고찰

현재까지 세침흡인 생검술의 합병증 가운데 생검부위 암세포 파종에 의한 암의 전이는 그 심각성에 비해 측

적된 연구 결과가 많지 않다. 이는 발생빈도 자체가 매우 드물뿐더러 또한 암전이의 평가 자체도 쉽지 않기 때문일 것이다.

외국의 보고에서 1976년 Sinner⁶ 등은 5,300예중에서 1예가 발생하여 0.02%의 발생빈도를 가진다고 발표하였고, 그 외 Kline⁷ 등과 Lalli⁸ 등은 각각 3,267예와 1,296예 중 전이가 발생한 예가 없었다고 보고 하였다. 국내에서도 양석철⁹ 등이 생검을 시행한 1003예 중 단 1예의 암전이도 발생하지 않았다고 보고하고 있다. 그러나 실체는 이보다 높은 발생빈도를 가질 것으로 생각되는데 이는 암세포 파종에 의한 이식성 전이가 시술 즉시 평가되기 어렵고, 폐암 자체의 자연경과에서 전이로 인한 문제가 발생하기 전에 환자가 사망에 이르는 경우가 많아 그 전이여부가 제대로 평가되지 못하기 때문이다.

생검부위 암세포 파종에 의한 이식성 전이의 정확한 기전에 대해서는 아직까지 확실히 알려져 있지 않지만, 다음의 두가지 요소가 밀접한 상호 연관을 가지며 상승작용을 할 것으로 생각되고 있다.

첫째로 검침의 직경과 검침통로 수를 들 수 있는데, 과거의 많은 예들이 큰 구경의 절단용 검침을 사용한 이후에 발생하였으며 세침을 사용할 경우 그 빈도가 현저히 감소했음을 보여주고 있다^{10,11}. 이에 대하여 Voravud¹² 등은 검침의 직경과 비례하여 보다 많은 수의 암세포에 오염되며 상대적으로 큰 간질의 손상이 발생함으로써 검침 통로를 통한 암 전이가 발생한다고 설명하고 있다. 또한 통로의 수가 많으면 세침을 사용할 지라도 전이의 위험성이 증가하며, 따라서 Roussel¹³ 등은 복부 세침흡인 생검 후 발생한 암의 파종에 관한 보고들의 검토에서 보다 작은 구경의 검침을 사용하고 가능한 통로의 수를 최소화 함으로서 이식성 전이를 최소화 할 수 있다고 결론 내렸다. 이 같은 결론은 폐암의 경우에도 동일하게 적용될 것으로 생각된다. 본원의 경우 1995년 5월부터 2000년 12월까지 악성 종양으로 세침흡인 생검을 실시한 총 227명의 대상 환자 중 2명이 이식성 전이가 발생하여 0.88%의 발생빈도를 보여주었는데 이는 다른 일반적

인 보고보다 높은 것으로, 생검 시 상대적으로 큰 20구경 이상의 검침을 사용한 것과 밀접한 관련이 있을 것으로 생각된다. 현재까지 21구경보다 작은 검침을 사용할 경우 파종성 전이율이 높아지는 것으로 보고되고 있으며, 따라서 대다수의 논자들은 세침흡인 생검에 직경 21구경(0.8mm)보다 가는 검침을 사용할 것을 권장하고 있다¹⁴⁻¹⁵.

이식성 전이와 관련된 또 다른 요소로는 암의 악성도를 들 수 있는데, 악성도가 높은 암일수록 파종에 의한 전이의 가능성이 높은 것으로 알려져 있다. Ryd² 등은 같은 수의 암세포에 노출될 지라도 악성도가 높은 암일수록 이식성 전이가 높게 발생한다는 연구 결과를 발표하여 이를 뒷받침하고 있다.

세침흡인 생검후 발생하는 이식성 전이를 예방하고 치료하기 위한 통일된 지침은 아직까지 정립되지 않은 상태이다. Ryd² 등은 악성도가 높은 암일 경우 예방적으로 세침흡인 부위를 수술시 같이 제거할 것을 제안하였고 Sachini¹⁶ 등도 주 폐 절제수술과 함께 검침부위 체벽을 함께 제거하는 것이 잇점이 있다고 발표 하였으나 이러한 방법이 현재 널리 받아들여지고 있지는 않다. Wolinsky¹⁷ 등은 방사선 치료에도 불구하고 체벽의 이식성 전이가 발생한 증례를 통하여 방사선 치료만으로 이식성 전이를 막을 수 없다고 보고 하였다. Seyfer¹⁸ 등은 검침부위 체벽 전이암에 대해 충분한 두께의 적출술 후 직배근 근피를 이용한 피판술(rectus abdominus musculocutaneous flap)을 시행하였고, 제거술 후 15개월 후까지 환자는 폐암의 다른 재발의 증거 없이 성공적인 치료결과를 보였다고 보고하였다. 백효재⁴ 등도 적출술 후 직배근 피판술을 통해 이식성 전이를 성공적으로 제거한 증례를 보고하였다.

Voravud¹² 등은 그간의 보고들을 검토하면서 검침 통로를 통해 체벽으로만 전이된 폐암에 대해 근치적 적출술 후 방사선치료를 병행하여 치료할 것을 권장하고 있다. 아직 충분히 검증되지는 못한 상태이긴하나 근치적 적출술 후 방사선 치료를 실시한 본 레들의 경험에 비추어 Voravud의 제안이 유효한 치료법으로

받아들일 수 있을 것으로 생각된다. 본 레에서도 체벽의 이식성 전이암을 제거한지 각각 15개월, 37개월이 지난 현재까지 체벽제거부위나 폐 또는 기타 장기에 이로 인한 재발의 증거는 없는 상태이다. 근치적 적출술 및 방사선 치료의 병행이 성공적인데는 검침통로를 통한 이식성 전이가 림파성이나 혈행성 전이와 같이 전신적 원격전이가 아니라 검침 통로에 국한된 국소적 전이이므로 조기 발견시 그 부위에 대한 근치적 적출로써 충분히 성공적인 치료를 이룰 수 있는 것으로 판단되지만 아직까지 축적된 증례의 수가 너무 적고 추적기간이 충분하지 않으므로 향후 보다 많은 증례의 축적을 통한 연구가 필요할 것이다.

결론적으로 검침 통로를 통한 암세포의 체벽전이는 그 발생빈도가 매우 적은 것으로 알려져 있으나 그 합병증의 심각성에 비추어 무시할 수 없다. 특히 수술적 완치의 가능성이 있는 초기 폐암(T₁₋₂, N₀, M₀)의 환자에서 이는 환자의 예후에 중대한 영향을 미치므로 보다 세심한 주의를 기울여야 하며 앞으로 보다 축적된 자료를 통한 그 예방 및 치료지침이 확정되어야 할 것으로 생각된다.

요 약

세침흡인생검을 통한 폐암의 파종성 체벽 전이는 매우 드물기는 하나 환자의 예후를 현저히 악화시킬 수 있는 매우 심각한 합병증이다. 그러나 그 보고가 매우 드문데, 본 저자들은 2예를 경험하여 이를 성공적으로 치료하였기에 문헌고찰과 함께 보고하고자 한다. 43세 여자환자는 선암 IB로 수술 후 2년후에 이식성 체벽 전이암이 발생하여 이를 중앙 적출술 및 방사선 치료를 하였다. 다른 65세 남자환자는 편평상피세포암 IB로 수술을 시행한 8개월 후 무통성 체벽 전이암이 발생하여 중앙 적출술과 방사선 치료를 병행하였다. 그 후 이들은 체벽의 이식성 전이암을 제거한지 각각 15개월과 37개월이 지난 현재까지 생존해 있다. 아직까지 세침흡인 생검 후 발생한 암의 이식성 체벽 전이에 대한 확립된 치료 지침은 없으나, 그간의 문헌

의 고찰 및 본 저자들의 경험을 비추어 암 적출술과 방사선 치료를 병행하였을 경우 성공적으로 치료될 수 있을 것으로 생각된다.

참 고 문 헌

1. Oschner A, DeBakey M. Significance of metastasis of primary carcinoma of the lungs : report of two cases with unusual site of metastasis. *J Thorac Surg* 1942;11:357-87.
2. Ryd W, Hagmar B, Eriksson O. Local tumor cell seeding by fine needle aspiration biopsy, A semi-quantitative study. *Acta Pathol Microbiol Immunol Scand [A]* 1983;91(1):17-21.
3. Eriksson O, Hagmar B, Ryd W. Effects of fine needle aspiration and other biopsy procedure on tumor dissemination in mice. *Cancer* 1984;54:73-8.
4. HC Paik, DY Lee, HK Lee, SJ Kim, KB Lee. Chest wall implantation of carcinoma after fine needle aspiration biopsy. *Yonsei Med J* 1994;35(3):349-54.
5. 박성호, 김혜영, 임정기. 폐암의 세침생검후 침생검로를 따라 발생한 전이 : 1예보고. *대한방사선의학회지* 1998;39:321-3.
6. Simner WN, Zajicek J. Implantation metastasis after percutaneous transthoracic needle aspiration biopsy. *Acta Radiol Diag* 1976;17:473-80.
7. Kline TS, Neal HS. Needle aspiration biopsy : critical appraisal : eight years and 3,267 specimens later. *JAMA* 1978;239:36-9.
8. Lalli AF, McCormark LJ, Zelch M, Reich NE, Belovich D. Aspiration biopsies of chest lesions. *Radiology* 1978;127:35-40.
9. 양석철, 김연수, 김순길, 김태화, 이경상, 윤호주, 신동호, 박성수, 이정희, 전석철, 이종달. 국소적 흉부 병변에서 세침 흡인 생검의 진단 성적 및 합

- 병증. 결핵 및 호흡기 질환 1995;vol 42:685-94.
10. Moloo Z, Finley FJ, Lefcoe MS, Turner-Smith L, Craig ID. Possible spread of carcinoma to the chest wall after a transthoracic fine needle aspiration biopsy, A case report. *Acta Cytol* 1985;29(2):167-9.
 11. Muller NL, Bergin CJ, Miller RR, Ostrow DN. Seeding of the malignant cells into the needle track after lung and pleural biopsy. *Can Assoc Radiol J* 1986;37:192-4.
 12. Voravud N, Shin DM, Dekmezian RH, Dimery I, Lee JS, Hong WK. Implantation metastasis of carcinoma after percutaneous fine needle aspiration biopsy. *Chest* 1992;102:313-5.
 13. Roussel F, Dalion J, Benozio M. The risk of tumoral seeding in needle biopsies. *Acta Cytol* 1989;33:936-9.
 14. Rosental DL. Editorial *Acta Cytologica* 1984;28:197.
 15. Zajicek J. Introduction to aspiration biopsy. In : *Aspiration biopsy cytology*. New York : S. Karger;1974.
 16. Sacchini V, Galimberti V, Marchini S, Luini A. Percutaneous transthoracic needle aspiration biopsy ; a case report of implantation metastasis *Eur J Surg Oncol* 1989;15(2):179-183.
 17. Wolinsky H, Lischner MW. Needle tract implantation of tumor after percutaneous lung biopsy. *Ann Intern med* 1969;71(2):359-362.
 18. Seyfer AE, Walsh DS, Graeber GM, Nuno IN, Eliasson AH. Chest wall implantation of lung cancer after thin-needle aspiration biopsy. *Ann Thorac Surg* 1989;48(2):284-6.