

## 상악동내 발생한 악성 섬유성 조직구종 1예

한림대학교 의과대학 이비인후과학교실, 두경부외과학교실  
김성동 · 박일석 · 이원중 · 정인교 · 노영수

= Abstract =

### A Case of Malignant Fibrous Histiocytoma in Maxillary Sinus

Sung Dong Kim, M.D., Il Seok Park, M.D., Won Jong Lee, M.D.,  
Yin Gyo Jung, M.D., Young Soo Rho, M.D.

Department of Otorhinolaryngology-Head & Neck Surgery, Hallym University College of Medicine, Seoul, Korea

Malignant fibrous histiocytoma (MFH) is a sarcoma that occurs principally in soft tissue and typically involved the skeletal muscle and deep fascia. Although it is one of the most common types of soft tissue sarcoma in late adult life, the involvement of the head and neck area is relatively rare. MFH shows variable histologic appearance, and may be classified into several subtypes (storiform-pleomorphic, myxoid, giant cell, inflammatory, angiomatoid) and the storiform-pleomorphic type is the most common type.

The authors have recently experienced a case of MFH in the right maxillary sinus, and report it with a brief review of the related literature.

**KEY WORDS** : Histiocytoma · Fibrous · Maxillary sinus.

## 서 론

섬유성 조직구종은 조직구로부터 발생하는 피부 및 심부 조직의 종양으로 사지와 후복강에 가장 많이 발생하고, 두경부영역에서는 3%이하로 드물게 발생하며 부비동, 하악골, 상악골, 측두골, 후두, 기도, 안면피부, 구강, 경부, 주타액선, 외이도, 이개 및 측두하악관절 등에 발생한 것이 보고되고 있다<sup>1)</sup>. 대부분 양성이고 1%정도가 악성으로, 양성 과 악성의 감별시 신뢰성있는 조직학적 특징이 적어 임상적인 특성을 함께 고려하여 양성 혹은 악성을 진단하게 된다. 악성 섬유성 조직구종은 O'Brien과 Stout<sup>2)</sup>에 의하여 1964년에 처음으로 보고되었고, 성인에서 발생하는 연부 조직 육종 중 그 발생빈도가 가장 많은 질병이다<sup>3)</sup>. 그러나 두경부에서는 약 3~5%로 드물고 대부분 상악동과 사골동

에서 발생한다<sup>3)</sup>. 저자들은 우측 상악동내 발생한 악성 섬유성 조직구종 1례를 경험하였기에 문헌고찰과 함께 보고하는 바이다.

## 증 례

30세 남자환자로 6개월전부터 발생한 우측 안면부 부종과 치통을 주소로 타병원에서 부비동염 및 비염 의심하여 3회에 걸쳐 수술적 치료를 하였으나, 잔존하는 병변이 있어 본원으로 전원되었다. 과거력상 2회의 비용제거술과 1회의 Caldwell-Luc 수술을 시행 받았고, 전신소견상 비폐쇄, 비루, 치통 및 안면부 동통이 있었다. 이학적 검사상 우측 중비도에 핑크빛의 연하고 쉽게 출혈하는 종물이 관찰되었고 그 외 특이소견은 없었다. 내원하여 시행한 부비동 전산화단층촬영에서 우측 상악동을 대부분 채우고 있는 비균질의 거대한 종물이 관찰되었고, 이것은 상악동의 전벽, 외측벽, 내측벽의 골부 침범을 보이면서 전벽과 외측벽 바깥쪽으로 확장하는 소견을 보였다. 또한 우측 안와하벽에 골 파괴 소견이 있었고 하직근이 잘 관찰되지 않았다(Fig. 1).

교신저자 : 노영수, 134-701 서울 강동구 길동 445  
한림대학교 의과대학 이비인후과학교실, 두경부외과학교실  
전화 : (02) 2224-2448 · 전송 : (02) 482-2279  
E-mail : ys20805@chollian.net

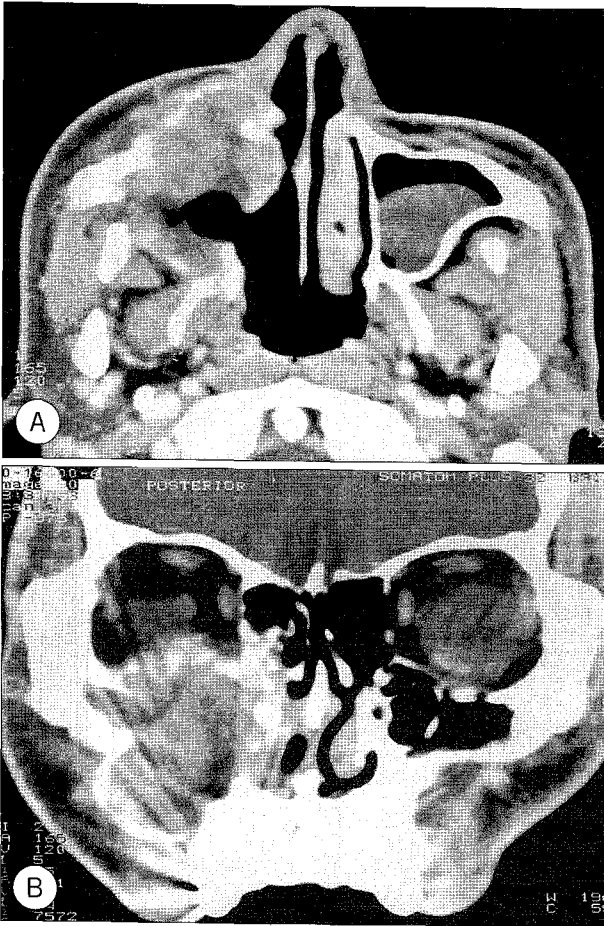


Fig. 1. Preoperative CT scan shows heterogeneous huge mass in Rt. maxillary sinus with extension into anterior, medial, lateral wall of maxillary sinus(A) and Rt. inferior orbital wall(B).

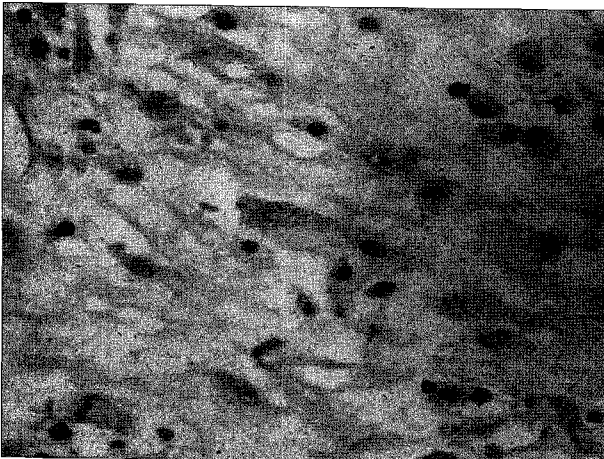


Fig. 2. The light microscope shows pleomorphic nucleus and atypical mitosis in spindle component(H & E,  $\times 400$ ).

1차로 Caldwell-Luc 수술을 통해 종물의 제거 및 생검을 시행하였다. 수술시 얻은 조직을 H & E염색후 고배율의 광학현미경으로 관찰한 결과 방추형의 세포들로 구성되어 있으며 핵의 다형태성과 비전형적인 유사분열을 관찰할 수 있었다(Fig. 2). 면역조직학적 염색(Vimentin stain)상

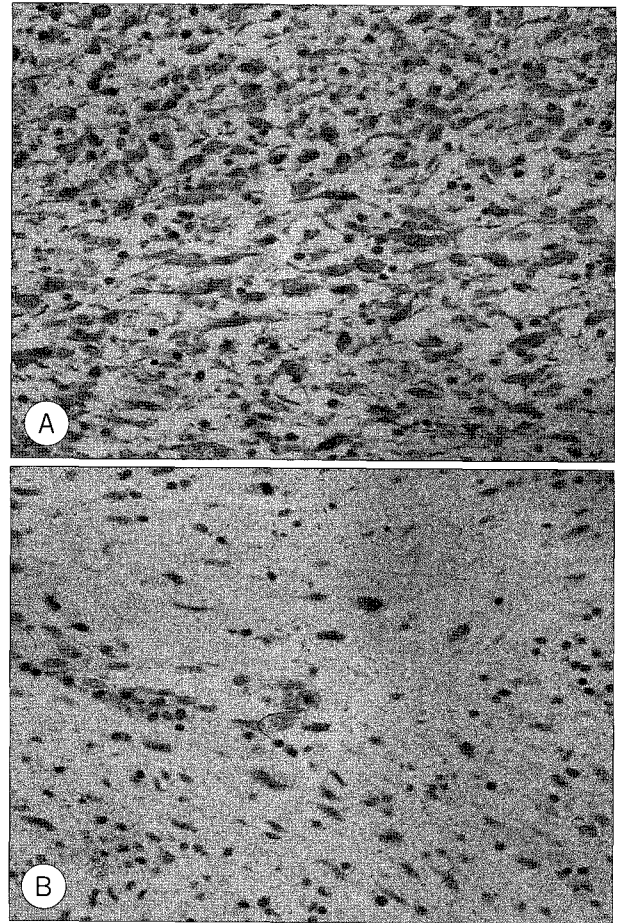


Fig. 3. Positive stainings for vimentin(A) and CD68(B) ( $\times 200$ ).

양성반응을 보였고, 이밖에 SMA(smooth muscle actin) & CD68에서도 부분적으로 양성반응을 보였다(Fig. 3). 이상의 병리조직학적 소견을 종합하여 악성섬유성조직구종(inflammatory type)으로 진단하였고 잔존암의 제거를 위하여 2차 수술을 계획하고 1차 수술후 15일째 상악골전적출술을 시행하였다. Weber-Fergusson절개(외측비절개, 안검하부절개, 입술분리)를 시행후 협골, 상악골, 경구개를 제거하였고, 상악 전적출술 시행시 안와 내측과 침부의 골막(periorbita)에서의 냉동 조직절편검사 소견 상 종양의 침윤이 있어 안와골막을 외측 일부만 남기고 제거하였으며 하직근과 내직근을 보존하면서 안와의 내, 하측의 대부분의 지방조직도 제거하였다. 술 후 조직 검사 상 이 부위 잔존암은 없는 것으로 보고 되었다. 절제 후 안와하벽의 지지를 위해 대퇴부 피부를 채취하여 외측 안와골벽과 상내측 안와의 남은 골부에 drill로 구멍을 낸후 3-0 proline을 이용하여 고정하고 노출된 결손부에 피부이식을 시행하였다. 이후 medial canthal ligament를 비골의 내측에 고정하고 비강과 부비동에 항생제를 도포한 TM gauze로 채우고 피부를 봉합한 후 수술을 마쳤다. 술 후 20일째 시행한 부비동 전산화 단층촬영상 우측 안와전벽의 좌측에 비해 밀린 소견이외

에는 종양으로 생각되는 병변은 보이지 않았다. 수술 후 21 일째부터 방사선 치료를 시작하였고(6400cGy), 11개월이 지난 현재 특별한 이상조건 없이 외래 추적관찰중이다.

## 고 찰

섬유성 조직구종은 조직구와 방추형의 섬유아세포가 다양한 비율로 구성되어 있는 피부 및 심부조직에 발생하는 종양으로, 신체의 어느 부위에서도 발생할 수 있으며 대부분은 진피 또는 천층의 피하조직에 발생하지만 연조직과 실질 장기에서도 발견된다. 특히 사지, 피부, 후복강에 호발하며 두경부에 발생하는 경우는 드물다<sup>4-6</sup>. 두경부의 심부 섬유성 조직구종은 약 3:1 정도로 남자에서 호발하며 신생아에서 90대까지 발생보고가 있으나 40대에서 가장 많이 발생한다고 한다<sup>7</sup>. 이 종양의 발생은 외상, 과도한 햇빛 노출, 방사선 조사, 만성 감염, 허혈 등과 관련이 있다<sup>8</sup>. 두경부의 심부조직에서 발생한 섬유성 조직구종의 임상증상은 침범부위에 따라 다양한 증상을 유발한다. 경부에서는 무통성 종물이 가장 흔하게 나타나고, 후두에서는 호흡곤란, 객혈, 연하곤란, 경부 이물감, 애성을 호소하며, 비강 및 부비동에서는 비폐쇄, 비출혈, 안면돌출, 안면동통, 두통, 안구돌출 등의 증상을 호소할 수 있다<sup>9</sup>. 저자들의 증례에서는 섬유성 조직구종이 상악동내에서 발생한 경우로 안면동통과 안면부 종창을 호소하였으나 그 외 특이 증상은 없었다.

이 종양은 광범위한 조직학적 양상을 보여 병리조직학적 형태의 특징적 소견에 따라 몇가지 아형으로 나눌 수 있다<sup>10</sup>. 첫째는 storiform-pleomorphic type 으로서 악성섬유 조직구종의 대부분을 차지하며 storiform-pleomorphic area 가 혼합하여 있는 세포종이다. 이는 매우 분화가 잘 되어 있으며 dermatofibrosarcoma protuberans와 비슷한 양상을 보인다. 둘째로 이 종양의 약 1/4를 차지하는 myxoid type은 세포부위가 storiform-pleomorphic type과 구별이 되지 않지만, 간질부위에 현저한 myxoid change를 가지고 있고 예후가 좋다. 셋째는 giant cell type 으로서 많은 osteoclast-type giant cell을 가지고 있으며, 넷째는 inflammatory type으로 현저한 황색종 세포와 염증세포를 가져 malignant xanthogranuloma, xanthosarcoma, inflammatory fibrous histiocytoma 등으로도 불리운다. 마지막 아형으로는 angiomatoid type으로 이는 섬유조직종과 혈관종의 혼합양상을 보이고 있으며 주로 소아나 젊은 성인에서 호발한다.

진단은 임상적 양상 및 조직생검에 의하며, 정확한 진단을 위해서는 전자현미경적 소견이나 면역 조직화학적 염색(alpha1-antitrypsin과 Vimentin)이 필요하다<sup>6</sup>. 섬유성 조직구종은 양성과 악성으로 나뉘며, 악성 섬유성 조직구종

은 섬유성 조직구종의 약 1%가 되나 현재까지 섬유성 조직구종의 양성 및 악성 경과를 예견하는 병리학적 판단기준은 확실하지 않다. 양성인 경우는 조직학적으로 조직구와 섬유아세포의 이상성 세포 집단(biphasic cell population)으로 구성되어 있으며, 연장핵(elongated nucleus)을 가진 방추상 세포의 증식과 이 세포가 수레바퀴 혹은 바람개비(storiform) 형태를 형성하면서 방사상으로 뻗어나간다. 이들 세포는 잘 분화되어 있고 핵 이형증이나 유사분열은 드물다. 그러나 악성에서는 다형성, 핵분열, 출혈, 괴사가 현저하고, 핵 이형성증과 유사분열, 주위조직 침윤조건, 빠른 성장, 원격장기 전이 등을 보인다<sup>11</sup>. 감별해야 할 질환은 다형성지방육종(pleomorphic liposarcoma), 다형성형문근육종(pleomorphic rhabdomyosarcoma), 양성섬유조직구종(benign fibrous histiocytoma), 비정형성섬유황색종(atypical fibrous xanthoma), Hodgkin 씨병 등이 있다<sup>4</sup>.

치료방법은 광범위한 국소적출술, 방사선요법, 화학요법이 있는데, 이중 광범위한 국소적출술이 가장 좋은 방법이며, 종양이 상당히 진행된 경우에는 vincristine, dactinomycin, cyclophosphamide의 복합 화학요법으로 병소의 관해를 유도할 수 있다<sup>12</sup>. 방사선 치료는 단독으로서는 효과적이지 않으며 종양의 절제가 불가능하거나 환자가 수술을 거부하는 경우, 또는 수술 후 절제연에 종양이 남아 있을 경우 시행하며<sup>13</sup>, 본 증례에서는 술 후 절제연에 종양이 포함되어 방사선 치료를 시행하였다.

예후는 Weiss와 Enzinger<sup>14</sup> 등은 200례중 44%에서 국소재발을 하고 42%에서 전이를 보였으며 전이는 보통 2년 이내에 발생하며, 2년 생존율이 60%이하라고 보고하고 있다. 전이는 대부분 폐, 림프절, 간 등에서 발견되었다고 보고하였다. 예후에 영향을 미치는 요인으로서 임상적 경과와 조직학적 소견, 연령, 성별, 종양의 크기, 발생부위, 주위조직으로의 침투여부 등을 들 수 있고, 남자, 고령, 3cm 이상의 크기, 상악골, 하악골, 후두에서 발생하는 경우에 예후가 좋지 않다고 보고하고 있다.

## 결 론

저자들은 최근 30세 남자에서 우측 상악동내 발생한 악성 섬유성 조직구종 1례를 치험하였기에 문헌고찰과 함께 보고하는 바이다.

**중심 단어** : 조직구종 · 섬유성 · 상악동.

## References

- 1) Seok YS, Choi G, Jung KY, Choi JO : Three cases of malignant

- fibrous histiocytoma in head and neck. Korean J Otolaryngol.* 1995 ; 38 : 2064-2069
- 2) O'Brien JE, Stout AP : *Malignant fibrous xanthomas. Cancer.* 1964 ; 17 : 1145-1155
  - 3) Singh B, Shaha A, Har-EI G : *Malignant fibrous histiocytoma of the head and neck. J Craniomaxillofac Surg.* 1993 ; 21 : 262-265
  - 4) Ferlito A : *Histiocytic tumors of the larynx. Cancer.* 1978 ; 42 : 611-622
  - 5) Hofmann MA, Dickersin GR : *Malignant fibrous histiocytoma : An ultra-structural study of eleven cases. Human Pathol.* 1988 ; 14 : 913-922
  - 6) Park HS, Goh EK : *Fibrous histiocytoma of the auricle : A case report. Korean J Otolaryngol.* 1981 ; 24 : 719-723
  - 7) Hutchinson JC, Friedberg SA : *Fibrous histiocytoma of the head and neck : A case report. Laryngoscope.* 1978 ; 88 : 1950-1955
  - 8) Rice DH, Batsakis JG, Headington JT, Boles R : *Fibrous histiocytoma of the nose and paranasal sinuses. Arch Otolaryngol.* 1974 ; 100 : 398-401
  - 9) Laer C, Hamans E, Neetens I, Mark E, Oosterom A, Heyning P : *Benign fibrous histiocytoma of the larynx : Presentation of a case and review of the literature. J Laryngol Otol.* 1996 ; 110 : 474-477
  - 10) Enzinger FM : *Malignant fibrous histiocytoma 20 years after Stout. Am J Surg Pathol.* 1986 ; 10 (suppl 1) : 43
  - 11) Lee GD, Lee GC, Park DS, Chon KM : *Fibrous histiocytoma of the lateral pharyngeal band : A case report. Korean J Otolaryngol.* 1987 ; 30 : 789-794
  - 12) Vincent T, Devita J, Samuel H, Steven AR : *Principles & Practice of Oncology. Cancer.* 1989 ; 47 : 1662
  - 13) Tran LM, Mark R : *Sarcomas of the head and neck : Prognostic factors and treatment strategies. Cancer.* 1992 ; 70 : 169-177
  - 14) Weiss SW, Enzinger FM : *Malignant fibrous histiocytoma : An analysis of 200 cases. Cancer.* 1978 ; 41 : 2250