

하인두에 발생한 활막육종(Synovial Sarcoma) 1예

계명대학교 의과대학 이비인후과학교실
송달원 · 김태종 · 손수길 · 신호철

= Abstract =

A Case of Synovial Sarcoma of the Hypopharynx

Dal Won Song, M.D., Tae Jong Kim M.D.,
Su Gil Sohn M.D., Ho Chul Shin M.D.

Department of Otolaryngology, College of Medicine, Keimyung University, Daegu, Korea

Synovial sarcoma is commonly found in the extremities of mesenchymal origin, but rare in the head and neck area.

Histopathology is diagnostic and it shows a biphasic pattern with two neoplastic elements ; spindle cell, sarcoma like stroma and gland like clefts lined by epithelioid cells. Synovial sarcoma is high-grade neoplasm that expresses epithelial as well as supporting features.

This paper presents a case of synovial sarcoma of hypopharynx on 25 years old male. He was treated by surgical excision and postoperative chemoradiotherapy.

There were no evidences of local recurrence & distant metastasis for 19 months postoperatively.

KEY WORDS : Synovial sarcoma · Hypopharynx.

서 론

활막육종(synovial sarcoma)은 원시미분화성 중간엽에서 기원한 악성 연조직 종양으로 주로 사지에서 발생하고, 두경부 영역에서는 아주 드문 것으로 보고되고 있다.

1936년 Knox가 이 종양을 synovial sarcoma로 명명한 이후,¹⁾ 1954년 두경부영역에서 Jernstrom이 인두에서 발생한 활막육종을 처음으로 보고하였다²⁾. 이후 현재까지 약 100여례 두경부 영역의 활막육종이 보고되고 있다³⁾.

그러나 현재 국내에서는 이비인후과 영역에서의 활막육종에 대한 보고가 없는 상태로 최근 저자들은 연하곤란과 호흡곤란을 주소로 내원한 25세 남자에서 하인두에서 발생한 활막육종을 체형하였기에 문헌 고찰과 함께 보고하

고자 한다.

증 례

25세 남자환자가 2000년 3월8일 호흡곤란과 연하곤란을 주소로 내원하였다. 환자는 내원 3주전부터 연하곤란이 있었으나 특별한 치료없이 지내왔으며, 내원 1주전부터는 연하곤란이 악화되었고 내원 3일전부터는 심한 호흡곤란, 구강내 출혈, 전신통증이 동반되었다.

활력 징후는 정상이었고 고혈압, 당뇨, 결핵 등의 과거력은 없었으며 가족력상 특이사항은 없었다. 간접 후두경 소견상 후두입구부에 기원지를 알수 없는 약 3cm 크기의 피사성의 악취가 나는 종물이 관찰되었고, 양측 진성대의 움직임은 후두입구를 채우는 종물로 인해 관찰할 수 없었다. 경부 촉진상 우측 상부경정맥군에 약 1cm 크기의 단일 림프절이 촉진되었다. 경부 전산화단층촬영상 하인두에서 기원해서 후두부위로 침범한 것으로 보이는 조영이 잘되는 3×5cm의 종물이 관찰되었다(Fig. 1, 2).

교신저자 : 송달원 700-712 대구광역시 중구 동산동 194
계명대학교 의과대학 이비인후과학교실
전화 : (053) 250-7717, 7715,
전송 : (053) 256-0325
E-mail : www.dwsong@dsmc.or.kr

환자는 내원 당일 기관절개술을 시행한 후 전신마취하에서 조직검사를 시행하였다. 술중 거대한 피사상의 부패취가 나는 혈관 형성이 풍부한 종물이 관찰되었다. 입원후 5일째 생검 부위에서 다량의 출혈이 있어 출혈부위를 전기 소작하여 지혈하였다. 입원 6일째 혈관 형성이 풍부한 종물로 생각되어 혈관조영술을 실시하여 우측 상갑상동맥의 분지인

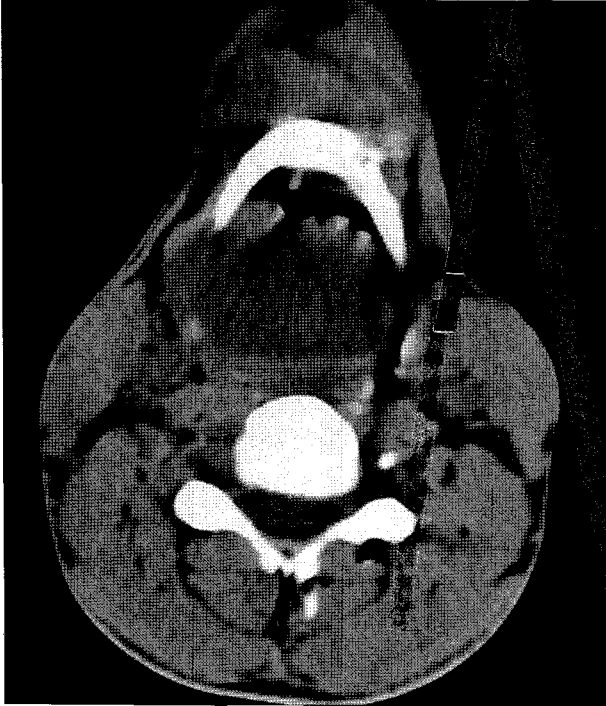


Fig. 1. Axial CT scan. Computed Tomographic finding shows 5×4cm well enhanced inhomogeneous mass with irregular margin at right hypopharynx.

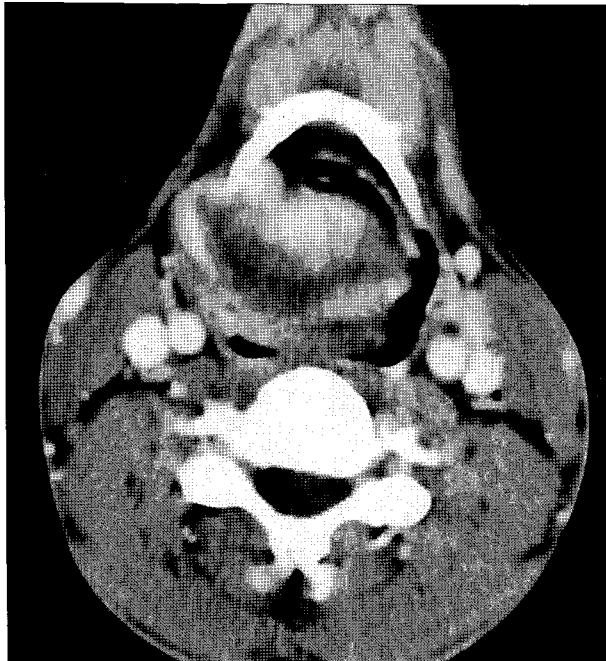

Fig. 2. Contrast enhanced axial CT scan shows well enhanced 5×3.5 cm mass at right hypopharynx.

상후두동맥이 종양의 주 공급 동맥임이 관찰되어 gelfoam 으로 동맥 색전술을 시행하였으나(Fig. 3) 나중의 조직검사 결과 활막육종의 소견을 나타내었고 전이 검사상 전이소견 없이 입원 8일째 성문상부 부분인후두적출술, 우측 기능적 경부정소술, 좌측 견갑설골상부경부정소술을 시행하였다.

수술 소견상 우측의 이상와의 외측벽에서 발생하여 이상와의 내측벽과 하인두 상부로 돌출된 3×4cm 크기의 종물이 관찰되어 충분한 경계를 두고 완전히 절제하였고 후두내로나 식도 입구부는 침범된 소견이 관찰되지 않았다.

병리조직학적 소견상 종양은 3.6×2.8×2.5cm의 크기로 경계가 비교적 명확하고 창백해 보이는 출혈성의 고형종물의 모양을 나타내었으며(Fig. 4) 광학현미경 소견상 분홍색의 원섬유와 깨끗한 세포질을 가진 방추성 세포의 증식을 나타내었으며 약 5% 미만의 세포에서 둥글고 소포상의 핵을 가진 입방형 세포가 출혈성의 선(gland)을 형성하는 소

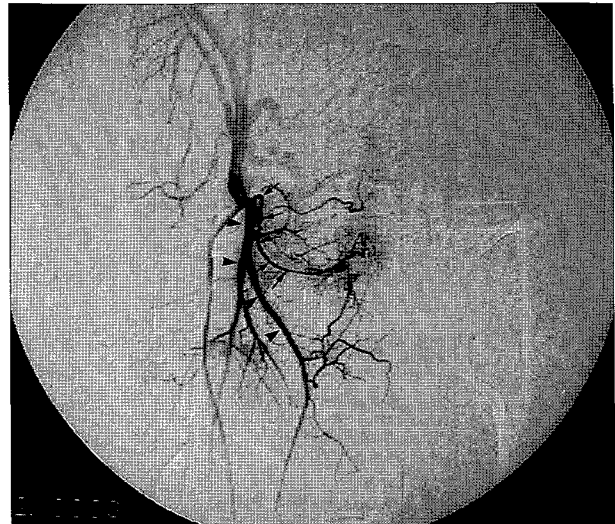


Fig. 3. Pre-embolization angiography shows staining of tumor mass fed by superior laryngeal artery (arrow). *arrow head : superior thyroid artery.

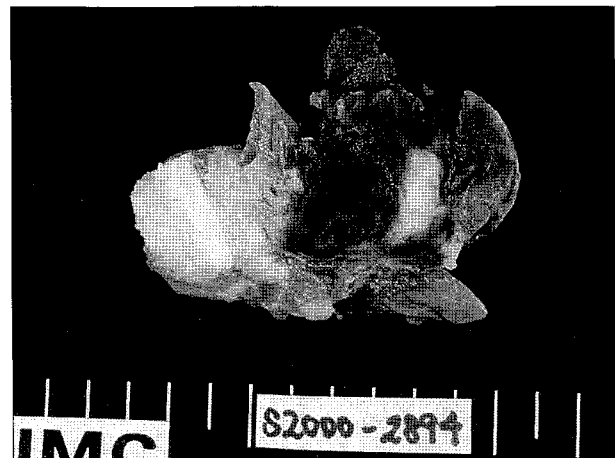

Fig. 4. Gross tumor mass shows well demarcated pale tan, hemorrhagic soft tissue (measured 3.6×2.8×2.5cm).

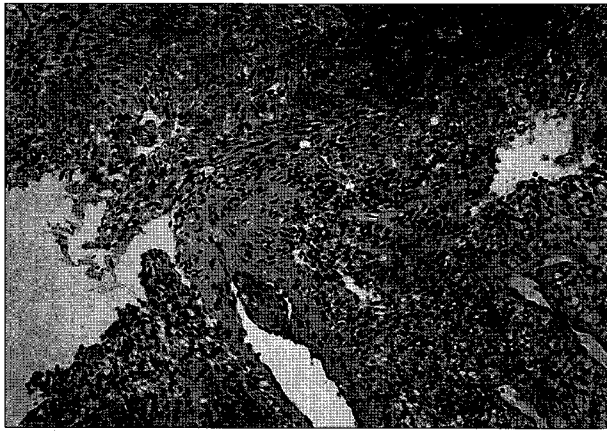


Fig. 5. The microphotograph reveals scattered nests or clusters of epithelial cells on the background of spindle cells with hemorrhagic gland (H & E \times 100).

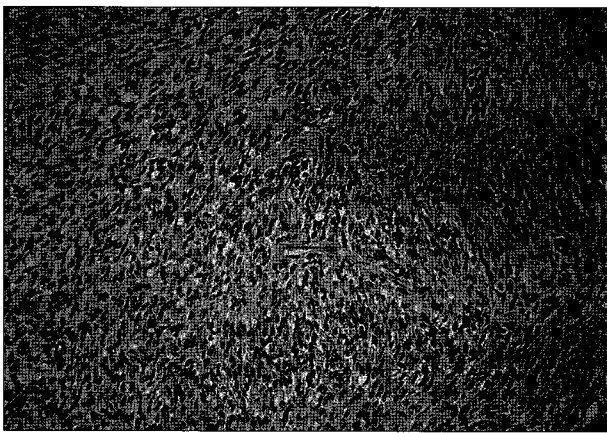


Fig. 6. This microphotograph shows diffuse proliferation spindle of cells with oval nucleus and pink fibrillary cytoplasm. Frequent mitoses are found (H & E \times 200).

견이 관찰되었다(Fig. 5, 6). 절제된 병변의 경계면에서는 종양세포가 관찰되지 않았다.

술후 1, 2개월째 각각 adriamycine, ifosfamide regimen으로 1차, 2차 항암치료를 시행하였고 이후 연고지 관제로 부산 지역의 3차병원에서 술 후 3개월부터 5개월째까지 3, 4, 5, 6차 항암치료를 VIP(VP-16, Ifosfamide, Cisplatin) regimen으로 받았다. 원발 부위에 5400cGy의 방사선 조사를 항암 요법과 동시 시행 받았는데, 이후 정기적인 외래 검진상 현재 술 후 19개월째로 병변의 재발이나 원격전이의 소견은 보이지 않았다.

고 찰

활막육종은 원시 미분화 중간엽에서 기원한 악성 연조직 종양으로 모든 연조직 종양의 약 8~10%를 차지하고 대부분은 사지에서 발생하나 이중 두경부영역에서 발생하는 것은 0.7~1.2%를 차지하는 것으로 알려져 있다²⁾⁴⁻⁷⁾. 1927년 Lawrence Weld Smith는 활막육종을 'synovioma'로

명명하고, 건막에 발생한 양성적 종양으로 분류하였는데⁸⁾, 몇 년 뒤 이 종양의 공격적 특성이 알려져 synovial cell sarcoma, synovial endothelioma, sarcomesothelioma로 명명되었으며 악성종양으로 다시 분류하였다²⁾.

현재까지의 문헌에 의하면 남녀의 비는 1.2 : 1로 남성에서 약간 많이 발생 하는 것으로 알려져 있고 호발연령은 15세에서 35세 사이의 사춘기에서 청년기에 주로 호발한다고 보고되고 있다¹⁾⁴⁾⁹⁾.

두경부영역을 침범한 활막육종은 대개 무통성 종괴이나 약 20%의 환자에 있어서 동통을 동반한다고 보고되고 있으며 종괴 자체가 주위 조직에 압박 효과를 보임으로서 연하 곤란, 호흡곤란, 애성 등의 초기 증상이 발생하는 것으로 알려져 있다⁹⁾¹⁰⁾. 이런 이유로 초기 증상이 나타나는 평균 이환 기간이 6.3개월에서 26개월로 길게 보고되고 있다¹¹⁾.

진단을 위해서 영상 검사는 컴퓨터 단층촬영과 자기공명 영상이 주로 이용되는데 조영증강을 가지는 불규칙한 변연의 연조직 음영을 보이며, 발생 부위와 종양의 침범정도, 림프절 침범, 석회화 침착, 기도의 상태 등을 아는데 도움을 얻을 수 있다.

활막(synovium)은 중배엽내의 강(cavity)의 발달로부터 생성된 변형된 결합 조직으로 이 종양은 활막에서 발생하는 것으로 생각되어졌으나 Hajdu 등¹²⁾의 단세포 변성이론에 의하면 원시 중간엽세포가 악성 변성으로 발전하는 것으로 관절면, 건, 건초, 관절근접막, 근막성 건막과 같은 조직이나 또는 그곳에서 이동해 온 다능성 중간엽세포에서 발생한 지지조직의 악성종양으로 설명하고 있다⁵⁾.

활막육종은 이상성 형태(biphasic type)와 단일성 형태(monophasic type) 2가지로 나타나는데, 이상성 형태는 상피세포와 육종성 구성 성분을 포함하고 단일성 종양의 형태는 소수의 상피세포형태를 제외하고는 육종성 성분만으로 구성되어진다⁴⁾⁵⁾¹⁰⁾¹²⁾. 병리조직학적인 소견은 섬유육종의 기질 내 소포성 성분의 집합체와 상피 세포에 의한 이중적 분화에 의해 특징지을 수 있으며⁵⁾¹¹⁾, 상피세포에 의한 선양 배치, 내막의 단열, 인위적 열공, 고형물내 배열, 유두상 증식 등을 볼 수 있다. 선과 단열은 전형적으로 Mucicarmine 양성, PAS 양성의 호산성 물질 또는 조직물(debris)을 포함하고 있다⁵⁾. 임상적으로 확진하기 어려운 경우 염색체 검사상 염색체 전위(X : 18)가 유용한 진단 도구로 이용될 수 있다고 보고하고 있다⁸⁾.

활막육종의 치료는 광범위한 외과적 수술이 최선의 방법으로 수술적 절제와 함께 술후 방사선 치료가 이용되는데 이것은 두경부영역에서 국소적 재발을 방지하는 데 도움을 준다고 보고하고 있다¹⁰⁾. Adriamycine, VIP(VP-16, Ifosfamide, Cisplatin)등의 화학요법이 보조적 치료로 이용되는데⁶⁾⁷⁾¹³⁾⁻¹⁵⁾, 원격전이의 예방을 위해 사용된다고 보고되고

있다. 그러나 Lindberg 등¹¹⁾은 술 후 방사선 치료를 받은 군에서 함암치료는 예후에 영향을 주지 않는다고 보고하였으며 예방적 경부 청소술은 경부 림프절 증대의 소견이 없으면 추천되지 않는다고 보고하고 있다¹⁰⁾.

예후를 결정하는 인자로는 종양의 크기가 4~5cm이상 시⁷⁾⁹⁻¹¹⁾, 저분화 종양일수록¹⁰⁾, 증상의 이환기간이 길수록⁹⁾, 초기치료시 침범정도가 심할때⁷⁾ 나쁜 예후를 보여준다고 보고하고 있고 종양내 석회침착이 있으면 좋은 예후를⁹⁾¹⁰⁾ 보였다고 보고되고 있다.

대부분의 원격전이는 혈액성으로 전파되고 가장 흔히 전이되는 곳은 폐로 알려져 있으며 약 20%에서는 국소 림프절을 따라 전이된다⁷⁾¹⁰⁾.

5년 생존율은 23.5~58.3%⁵⁾⁷⁾⁹⁾¹⁰⁻¹³⁾, 10년 생존율이 10~38%⁵⁾⁷⁾⁹⁾¹³⁾로 보고되고 있으나 발생 환자의 수가 적고 보고가 많지 않아, 확고한 치료 원칙이나 예후를 정확히 기술하는데는 어려움이 있을 것으로 생각된다⁹⁾¹³⁾.

저자들은 비교적 빠르게 진행되는 호흡곤란, 연하곤란 등의 증상을 동반한 젊은 남자환자에서 출혈소견이 보였고 이로 인해 혈관성 종양으로 생각되어 동맥 색전술등의 검사를 시행하였으나 술 후 조직검사상 악성종양인 활막육종으로 진단되어 적극적인 치료가 요구되었던 1례의 하인두에서 발생한 활막육종 환자를 경험하였기에 문헌 고찰과 함께 보고하고자 하였다.

중심 단어 : 활막육종 · 하인두.

References

- 1) White RD, James JR, Robert M : *Synovial sarcoma of the temporomandibular joint. J Oral Maxillofac Surg.* 1992 ; 50 : 1227-1230
- 2) Oppedal BR, Royne T, Titterud I : *Synovial sarcoma of the neck. : A report of two cases.* 1985 ; 99 : 101-104
- 3) Bruce M, Graham C, Chris R, Alan R. Martin R : *Synovial*

- sarcoma of the larynx in a child. : case report and histologic apperances. Medical and pediatric Oncology.* 1994 ; 23 : 64-68
- 4) Dei TA, Dal CP, Sciot RF, Da MM, Rinaldo AF : *Synovial sarcoma of the larynx and hypopharynx. Ann Otolaryngology & Laryngology.* 1998 ; 107 (12) : 1080-1085
- 5) Rosario CA, Jose LR, Batsakis : *Pathology consultation, synovial sarcomas of the head and neck. Ann Otol Rhinol Laryngol.* 1992 ; 101 : 367-370
- 6) Ferlito A, Caruso G : *Endolaryngeal synovial sarcoma : An update on diagnosis and treatment. J of oto-Rhino-Laryngology. & tis Related Specialties.* 1991 ; 53 (2) : 116-119
- 7) Oppedal BR, Royne T, Titterud L : *Synovial sarcomas of the neck. : A report of two cases. J of Laryngology & Otolaryngology.* 1985 ; 99 (1) : 101-104
- 8) Robert A, William M, Daniel D : *Synovial sarcoma of the head and neck. : chromosomal translocation (X ; 18) as a diagnostic aid. HEAD & NECK.* 1997 ; 19 : 549-553
- 9) Duvall E, Small S, AH Al-Muhanna, Maran AD : *Synovial sarcoma of the hypopharynx. J of Laryngology and Otolaryngology.* 1987 ; 101 : 1203-1208
- 10) Bukachevsky RP, Pincus RL, Shechtman FG, Sarti E, Chodosh P : *Synovial sarcoma of the head and neck. Head & Neck.* 1992 ; 14 : 44-48
- 11) Roth JA, Enzinger FM, Tannenbaum M : *Synovial sarcoma of the neck. : A follow-up study of 24 cases. Cancer.* 1975 ; 35 : 1243-1253
- 12) Hajdu SI, Shiu MH, Fortner JG : *Tenosynovial sarcoma. : A clinicalpathological study of 136 cases. Cancer.* 1977 ; 39 : 1201-1217
- 13) Chew KK, FRCS, Ed, Stanley RE : *Sng. View from beneath. : pathology in focus synovial sarcoma of hypopharynx. The Journal of Laryngology and otology.* 1992 ; 106 : 285-287
- 14) Michael M, Peter DQ, Jeffery C, Stewart B : *Monophasic spindle cell synovial sarcoma of the head and neck. : report of two cases and review of the literature. J Oral Maxillofac Surg.* 1994 ; 52 : 309-314
- 15) Moore DM, Berke GS : *Synovial sarcoma of the head and neck. : Arch Otolaryngol Head Neck Surg.* 1987 ; 113 : 311-313