

단순흉부사진상 폐암진단의 문제점

고려의대 진단방사선과

오 유 환

Difficulty in Diagnosing Lung Cancer on Chest Radiograph

Yu Whan Oh, M.D.

Department of Diagnostic Radiology Korea University Hospital

목 차

가) 서론

실제 폐암환자에서 진단이 지연되거나 miss된 증례들

나) 단순흉부사진상 폐암진단에 영향을 미치는 중요한 요인

병변의 특성

관찰자

촬영기술

다) 어떻게 하면 단순흉부사진상 폐암진단을 향상시킬 수 있나?

가) 서론

우리나라에서 폐암은 1998년 한해에 발생한 전체 악성종양중 위암(20.9%), 간 및 간내담관암(12.2%) 다음으로 세 번째로 높은 발생빈도 (11.9%)를 보이는 것으로 보고되어 있다(한국중앙암등록본부,

2000년 보고서), 폐암은 많은 예에서 진단시 임상적 병기가 높은 진행된 악성종양으로 발견되어 예후가 좋지 않은 종양이다(처음 진단시 임상적 병기 제 I기 13.7%, 제 II기 4.5%, 제 IIIA기 16.6, 제 IIIB기 28.8% 및 제 IV기 36.5%: 결핵 및 호흡기 질환 Vol.46, No.4, 455-465, 1999). 우리나라에서 폐암으로 인한 사망률은 전체 암으로 사망한 환자중 18.9% (9,581명)로 위암(21.8%) 다음으로 높으며, 또한 최근 10년간 암사망률을 보면 위암은 22%의 감소를 보이는데 있어서 폐암은 85%의 증가를 보여 앞으로 점차 폐암 사망률이 늘어나는 추세이다. 따라서 폐암을 조기에 진단할 수 있는 방법이 절실히 요구되는 상황이다.

현재까지 폐암을 조기에 발견할 수 있는 screening 방법으로는 단순흉부사진, sputum cytology, monoclonal antibody등이 이용되고 있지만 아직까지 폐암을 조기에 진단하는 데에는 미흡한 점이 많이 있어 폐암사망률이 줄어들지 않고 있다. 최근에는 CT를 이용한 폐암 screening이 시도되고 있는데 이는 1990년대 중반에 일본에서부터 연구가 시작되어 현재 여러 보고가 발표된 바 있다. 이들 보고에 의하면 단순흉부사진에 비해 CT를 이용하여

screening을 할 경우 폐암 발견율이 10배 정도 높아지게 되고 또한 조기에 발견되어 예후가 좋을 것으로 알려지고 있다. 따라서 앞으로 CT를 이용한 폐암 screening이 우리나라에서도 많이 시행되어질 것으로 예측된다.

이 강의에서는 현재 폐암 진단시 primary test로 임상적으로 가장 많이 사용되고 있는 단순흉부사진의 진단시의 문제점 등과 관련된 여러가지 요인들을 검토하고 가능한 한 이 검사로부터 정확한 정보를 얻어서 폐암 진단을 향상시키고자 하는데 중점을 두고자 한다.

§참고 : 외국에서 보고된 Missed Lung Cancer (MLC)의 빈도

조기에 폐암을 단순흉부사진상(CXR) 발견하지 못하는 빈도는 약 20~50% 정도로 알려져 있으며 1993년 들 1984년에 미국에서 CXR을 이용한 폐암의 screening program에 관한 두 연구 보고에 의하면 다음과 같은 빈도를 보이는 것으로 나타났다. 결론적으로 폐암을 조기에 발견하는 데에 있어서 CXR은 큰 도움이 되지 않는것으로 판정되었다. 그렇지만 진행된 폐암의 진단에는 도움이 된다.

*78예의 폐암중 51예 (65%)가 1년전 CXR에서도 발견이 됨

*50예의 폐주변부 폐암중 45예가 4개월전 CXR상 발견됨 (90%)

*36예의 폐중심부 폐암중 25예 (69%)가 이전 CXR상 발견됨

나) 단순흉부사진상 폐암진단에 영향을 미치는 중요한 요인

다음과 같이 크게 3가지 중요한 요인이 관여된다.

- A. 병변의 특성
- B. 관찰자(관독자)
- C. 촬영기술

I. 병변의 특성

병변 즉 폐암의 특성에는 다시 몇 가지 요소로 나누어서 생각할 수 있다. 즉 병변의 크기, 모양, 위치, 농도 및 대조도, 주변음영, 성장속도, 그리고 그 외에 비전형적인 소견 등이 포함된다.

1) 병변의 크기

초기에는 실험적으로 단순흉부사진상 3mm직경의 병변도 발견이 가능한 것으로 보고된 바 있다(Newell, 1951). 그렇지만 실제 임상에서도 보통 폐암의 직경이 1cm이상이어야 관찰이 가능한 경우가 대부분이다. 지금까지 보고된 여러 연구에서 CXR상 직경이 1cm인 병변의 발견률은 약 40~87%로 발표되어 왔다. 1992년 Austin등이 27예의 MLC를 대상으로 분석한 바에 의하면 단순흉부사진상 MLC의 평균크기는 1.6cm(0.6~3.4cm) 이었다고 보고하였다.

이에 비해 CT는 좀더 작은 크기의 폐암을 발견하는데 용이하다. 1996년 White등에 의하면 CT상 14예의 MLC의 평균 크기는 1.2cm(0.2~2.0cm) 이었다고 보고하였다. 실험적으로는 CT에서 3mm이하의 병변이 48%에서 발견이 가능하다고 보고된 바 있으며 임상에서도 1cm이하의 병변을 CT에서 흔히 관찰하게 된다. 최근에는 CT기술의 발달로 1cm이하의 소결절이 우연히 관찰되는 경우가 많은데 우리나라처럼 결핵 유병률이 높은 지역에서는 많은 예가 양성결절(결핵종 등)이지만 환자가 기존에 악성종양을 갖고 있는 경우에는 항상 small metastatic nodule의 가능성도 염두에 두어야 한다.

2) 병변의 농도, 대조도, 주변음영

폐암 병변의 농도가 높을수록 즉 사진상 radiopacity(하얗게 보이는 정도)가 높을수록 잘 발견된다. 대조도(contrast)란 폐병변이 주변 구조에 비해 얼마나 잘 구분되는 지를 가리키는 말로써 대조도가 좋다는 것은 폐병변이 주변 배경에 비해 눈에 쉽게 띠는 경우를 얘기한다. 다른 말로는 conspicuity라고도 하며 결국은 signal(병변) to noise의 비가 높은 것이다. 대조도에는 필름 촬영조건이 중요한 역할을 하며(뒤에 가서 필름 촬영조건에 대해서 기술함) 폐병변의 위치 또한 중요한 요소이다. 즉 폐암 병변이 종격동, 폐문, 심장, 횡격막, 늑골 등에 겹쳐서 보이는 경우에는 발

견 가능성이 감소되기 쉽다. White등에 의하면 15예의 MLC중 11예는 기관지내 혹은 종격동에 접하여 대조도가 감소되어 폐암진단을 처음에 하지 못한 것으로 보고하였다.

3) 병변의 기타 특성

병변의 모양은 경계가 명확한 병변이 불분명한 것보다 더 잘 관찰된다. 병변의 위치는 대조도에서 기술한 바와 같이 주변 구조물에 가리지 않는 병변이 더 잘 관찰된다.

요사이에는 흔히들 1년 내지 2년 간격으로 정기 검진을 하는 사람들이 많이 있기 때문에 흉부사진상 폐결절이 관찰되는 경우 이전에 촬영한 사진을 찾아서 비교하는 것이 폐암진단에 매우 도움이 된다. 즉 폐암은 시간이 지남에 따라 크기가 증가하는데 환자에 따라 차이는 있지만 대부분 1개월에서 2년 이내에 부피가 2배로 늘어나는 성장속도(doubling time, 부피로는 두 배이지만 직경으로 계산하면 1.26배임, $V=4/3\pi r^3$)를 보인다. 따라서 이전 사진과 비교하여 크기가 증가한 폐결절은 일단 폐암으로 간주하여 꼭 조직 검사를 하는 것이 바람직하다. 이전에는 2년이 경과해도 크기가 증가하지 않은 폐결절은 모두 양성병변으로 간주하였는데 흔치는 않지만 매우 천천히 자라는 폐암도 보고되어 2년이상 계속 추적 관찰하는 것이 바람직하다. 단순흉부사진으로 추적검사시 성장속도를 판정할 때 주의할 점은 처음 발견시 폐결절이 작은 경우에는 성장여부를 결정하기 어려울 수가 있다는 것을 알아야 한다. 예를 들어 처음 진단시 폐결절의 크기가 5mm인 경우에는 부피가 두배가 될 때마다 각각 6.3mm(5mm×1.26)에서 8mm(6.3mm×1.26)로 커지게 되는데 통상 사람은 시각적으로 3~5mm의 크기 변화를 인식하기 어려우므로 반드시 측정시 눈금자를 이용하도록 하고 추적 검사를 계속하여 크기 변화가 없는 지를 확실히 하여야 한다.

폐암이 단순흉부사진상 전형적인 결절 혹은 종괴 모양을 보이지 않은 경우가 가끔 있는데 예를 들면 국소적인 폐렴양상(consolidation) 혹은 ground-glass opacity, cyst, mucoid impaction, calcified nodule등 비전형적인 모습으로 보일 경우에는 다른 질환으로 오진하기 쉬워 흔히 폐암진단이 지연된다.

II. 판독자(관찰자)

관찰자가 단순흉부사진을 보고 폐결절이 양성인지 혹은 악성인지를 판단하는 것은 무의식과 의식적인 단계를 거치는 매우 복잡한 과정으로 아직까지 불완전하게 이해되고 있는 실정이다. 그렇지만 이해를 쉽게 하기 위해 간단하게 구분하면 detection(발견)과 interpretation(해석) 두 단계로 구분할 수 있다. 1978년에 kundel등은 이러한 일련의 과정을 4단계로 세분하여 폐결절을 진단하는데 있어서 각 단계에서의 실패율을 보고한 적이 있다. 여기서는 Kundel이 기술한 4단계를 중심으로 관찰자의 요인을 기술하고자 한다. 4단계는 다음과 가터다.

정위(Orientation); 탐색(Search), 30%차지 of Error; 인식(Rocognition), 실패율의 25%; 판단(Decision-making), 실패율의 45% 차지

1) 정위(Orientation)

단순흉부사진을 처음에 전체적으로 파악하는 과정으로 사진의 좌우상하, 환자의 자세, 주요 구조물, 커다란 병변 등이 매우 짧은 시간(0.2~0.3초)내에 관찰자에 인식되게 된다. 시각적으로는 fovea와 주변망막을 모두 사용하게 된다.

2) 탐색(Search)

정위 후에는 폐병변을 찾기 위해 일련의 안구동작이 시작된다. 안구동작은 사진의 한 부위서부터 고정(fixation)과 점프의 반복적인 과정에 의해 단순흉부사진을 스캐닝하여 나아간다. 여기서 고정이란 시력이 가장 좋은 fovea부위가 흉부사진상 일정부위에 0.35초 정도 머무르는 것으로 이 때 fovea가 주시되는 시야는 2° 정도이다. 참고적으로 흉부사진 1장은 일정한 거리를 두고 판독시 약 25° 정도의 시야각도 내에 위치하게 된다. 따라서 원칙적으로는 CXR 1장을 fovea가 구석구석 고정되면서 빠짐없이 보려면 약 300번의 고정이 필요하다. 그렇지만 이렇게 fovea를 이용해서 흉부사진을 빠짐없이 보는 안구동작은 일반적으로 이루어지지 않는다. 즉 같은 관찰자일지라도 흉부사진을 볼 때마다 안구동작이 어느 정도 불규칙하게 이쪽 저쪽을 고정과 점프를 통해서 스캐닝하게

되기 때문에 사진마다 안구동작이 이루어지는 궤적은 매번 다르며 보통은 80~120번 정도의 고정만으로 흉부사진 1장을 스캐닝하다(그림 2). 따라서 fovea의 고정과 다음 고정사이에 점프가 이루어지는 사진상의 부위는 망막의 fovea가 아닌 주변망막만을 이용하므로 미세한 병변은 감지하기가 어려운 한계가 있다. (그림 1). 이와 같이 사진상의 어느 부위는 fovea가 고정되고 다른 부위는 주변망막만을 이용하는 것은 탐색속도를 향상시키기 위해 정확도가 일부 희생되는 인간의 생리적인 속성으로 볼 수 있다. 즉 수백만 년 동안 인류가 생존을 위해 진화해 가는 과정에서 얻어진 본능적 속성으로 생각된다.

탐색 중에 이상 병변이 발견되거나 의심되면 fovea가 병변과 그 주위에 집중적으로 여러 번 고정되어 병변을 자세히 관찰하려고 노력한다. 주변망막은 상대적으로 시력이 떨어지기 때문에 작은 병변보다는 큰 병변을 찾거나 guide의 역할을 담당한다. 인간의 속성중 또 다른 흥미있는 점은 흉부사진상 이상병변이 관찰되면 거기에 관심이 집중되어 다른 부위의 작은 병변은 miss할 가능성이 높아지는 것으로 이러한 현상을 일명 Tunnel vision 혹은 satisfaction of Search라고도 말하며 실제 임상에서 종종 이러한 현상을 경험하게 된다.

3)인식과 판단

인식이란 병변부위에 fovea가 고정되어 자세히 관

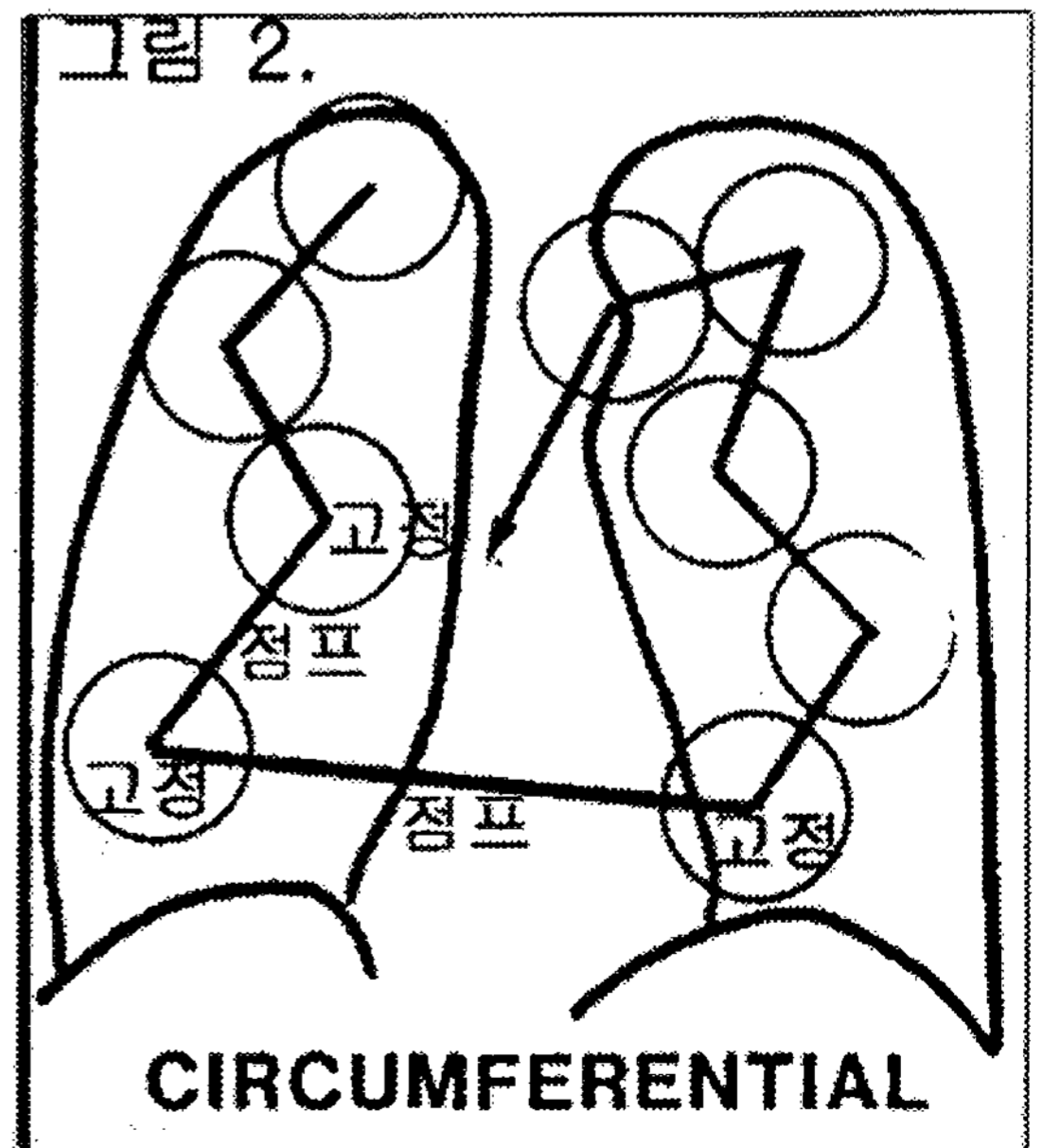
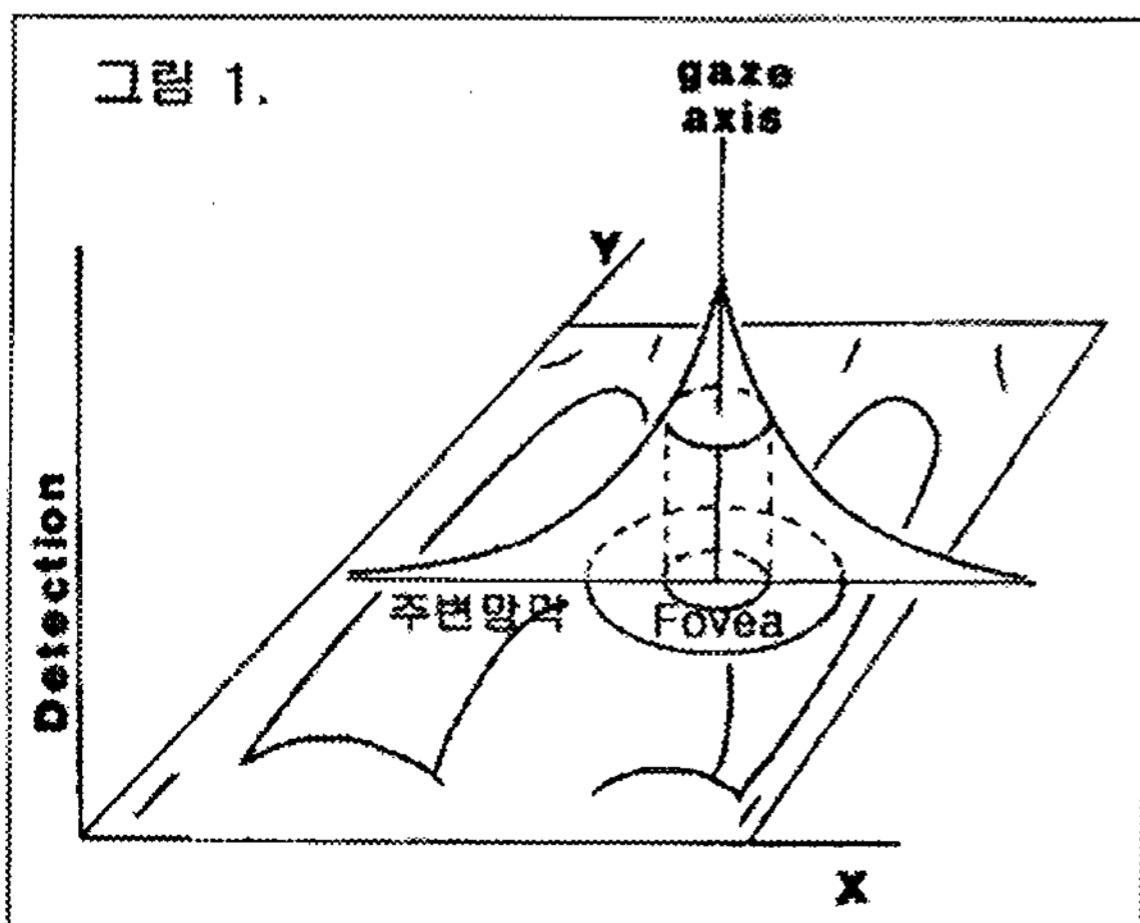
찰한 후 정상과 다르다고 받아 들여지는 단계를 말하며 폐결절을 miss하는 전체 예중 약 25%가 이 과정에 해당된다고 한다. 네 번째로 판단은 이상 음영이 인식된 후 이것이 병변(악성)이라고 마지막 결정을 내리는 단계로 전체 실패율중 45%를 차지하여 높은 빈도를 보인다.

4)관찰자와 관련된 기타 요인

a) 관찰시간

단순흉부사진을 관찰하는 시간은 어느 정도가 적절할까? 관찰시간이 증가할수록 발견율이 비례하여 높아지는가? 이에 대한 대답으로 Oestmann이 1988년 보고한 연구가 도움이 된다. 이 연구에서는 폐암환자의 CXR를 0.25초, 1초, 4초, 무제한 관찰할 경우 4가지 군으로 나누어 발견율을 비교한 바 다음과 같은 결론을 얻었다.

- ① 1cm이하 작은 병변과 4cm이하 큰 병변 각각 40예를 관찰시간에 제한을 두고 관독하도록 하였다.
- ② 0.25초 관찰시 작은 병변은 30%, 큰 병변은 70%파악하였고
- ③ 관찰자가 충분하다고 생각할 때까지 무제한 관찰시에는 각각 74%, 98%의 병변을 파악하였으며



④ 4초간 관찰시에는 무제한 관찰과 비슷한 결과를 얻었다.

이들 결과를 종합하면 4초 이하 관찰시에는 병변을 놓칠 확률이 매우 증가하고 반대로 10초 이상 관찰한다고 해도 병변파악에 큰 도움이 안됨을 알 수 있다. 오히려 오래 관찰하는 경우에는 위양성이 증가하는 경향을 보였다. 따라서 10초 내외에 병변이 거의 대부분 발견되고 그 이상 관찰해도 10초내에 놓친 작은 병변은 계속 발견이 안 되는 것을 알 수 있다. 물론 이러한 결과는 경험이 있는 방사선과 의사를 관찰자로 한 결과이기 때문에 경험이 많지 않은 의사들을 대상으로 하면 좀 더 다른 결과가 생길 수 있다고 생각된다.

b) 관찰자의 마음

임상정보가 단순흉부사진 판독에 꼭 필요한 지에 대해서는 논란이 있지만 개인적인 경험으로는 관찰자에게 도움이 된다고 본다. 환자의 정보가 이상병변의 발견율을 크게 향상시키지는 않을지라도 이상병변이 관찰될 경우 감별진단에는 많은 도움을 줄 수 있다. 따라서 단순흉부사진을 판독시 환자에 대한 기왕력, 증상, 사진을 찍은 이유 등의 정보를 얻는 것이 바람직하다.

관찰자가 사진을 볼 때 과소 판독 혹은 과대 판독을 하는 경향이 있는가? 사진을 보는 관찰자 누구나 위양성보다는 위음성(예를 들면 폐암을 놓치는 경우)이 더 심각하다는 것을 인식하고 있다. 그렇지만 실제적으로는 임상에서 가능한 한 위양성을 줄이려고 노력을 한다. 그 이유는 과대 판독으로 위양성이 많아질수록 환자나 주변 의사로부터 신뢰도를 상실하게 되고, 주변 동료의사들이 위양성을 줄이도록 간접적인 압력을 행사하며(판독이 위양성인 경우 임상 의사가 계속적인 workup 혹은 이에 대한 치료를 모르고 하여야 하므로), 또한 위양성에 의한 의료보험 삭감 등의 원인이 있기 때문이다. 전체적으로 볼 때도 과대판독에 의한 위양성의 증가는 사회적으로 경제적인 비용손실이 크므로 바람직하지 않다.

c) 판독시 필요한 환경

판독시의 환경은 실제 많은 경우에서 관심을 두지

않아 소홀히 다루지는 것이 일반적인 상황이다. 그렇지만 조금만 신경을 써도 개선할 수 있는 점이 있고 이로 인해 판독시 쾌적한 환경을 유지함으로써 관찰자에게 도움을 줄 수 있다. 먼저 판독시에는 조용한 주위환경을 유지하여야 하며 판독대는 충분히 밝아야 하고 주변의 불 예를 들면 실내등은 어둡게 하여야 필름을 관찰하기에 좋다. 판독대에서도 필름이 걸려 있는 부위만 베틀 있어야 하며 필름이 걸려있지 않은 부위는 소등되어야 필름 관찰이 훨씬 용이하다. 왜냐하면 필름이 있는 부위 이외의 곳에서 나오는 빛은 관찰자의 안구내에서 산란선의 역할을 하여 필름 판독시 안 좋은 영향을 미치기 때문이다. 판독시 필름과의 거리는 너무 가까워서 보는 것은 바람직하지 않고 적어도 팔을 뻗어서 닿을 수 있는 거리를 유지하면서 필름을 관찰하는 것이 좋다. 물론 이상 병변이나 의심스러운 곳이 발견되면 가까이서 자세히 관찰하는 것이 필요하다. 따라서 판독자의 의자는 앞뒤로 움직임이 가능하게 거리를 쉽게 조정할 수 있는 것이 바람직하다.

III. 촬영기술

아무리 관찰자가 사진을 정확하게 판독하려고 하여도 사진의 질이 떨어질 경우에는 결과적으로 판독에 안 좋은 영향을 미치게 된다. 따라서 판독자는 항상 단순 흉부사진의 촬영조건을 확인하여 개선할 점이 있는 지를 파악하여야 한다. 현재 여러 가지 기술적인 발달로 인하여 전통적인 chest radiography이외에 새로운 screen-film technology, computed radiography, digital radiography등이 단순흉부촬영을 위해 사용되고 있지만 아직까지 제일 많이 보급되어 사용되고 있는 전통적인 단순흉부사진 촬영기의 바람직한 촬영조건에 대해서만 간단히 기술하도록 하겠다.

High KvP 즉 120 KvP 이상의 X-ray tube voltage를 사용하고, grid는 10:1내지 12:1의 격자비를 갖는 것을 사용하도록 한다. 필름은 chest전용 필름을 사용하고 이 필름에 맞는 screen을 같이 쓴다. 실제로는 많은 곳에서 chest전용 필름(필름 특성상 관용도가 높음)이 아닌 일반 필름(관용도가 낮음)으로 skull, chest, abdomen등에 구분 없이 두루 사용하고 있는데 흉부는 인체의 다른 부위와 달리 폐의 공기, 심장 및

종격동의 연부조직, 그리고 늑골 등 밀도 차이가 매우 큰 조직들이 같이 있는 곳이므로 관용도가 높은 흉부 전용 필름을 사용하는 것이 바람직하다.

촬영한 사진이 우수한지를 판단하는 checkpoint는 여러 가지가 있지만 가장 간단하고 쉬운 방법 중에 하나는 노출이 지나치지 않은 상태에서(노출이 지나치면 사진이 전체적으로 너무 검게 보여 폐 구조물이 잘 안 보인다) 심장 뒤에 있는 좌측 폐의 폐혈관들이 잘 보여야 한다. 많은 예에서 심장 뒤가 하얗게 보여 폐혈관들이 구분되지 않는 경우가 있는데 이는 바람직한 사진이 아니며 이 부위에 폐병변이 있는 경우에는 놓치기 쉽다.

다) 단순흉부사진상 폐암진단을 향상시키는 방법

앞에서 기술한 바와 같이 단순흉부사진상에서는 폐암 발견과 관련된 3가지 주요한 요인이 있으므로 이들을 중심으로 개선할 점을 찾아보면 된다. 이중 폐암병변의 특성은 인위적인 개선점의 여지가 없으므로 다른 두 가지를 중심으로 보면 먼저 양질의 사진을 얻기 위해서 단순흉부촬영의 조건을 개선하는 것이 중요하다. 또한 전후면 흉부사진이외에도 좌측 측면 흉부사진을 같이 얻는 것이 바람직하다. Lateral chest radiograph는 전후면 사진보다 관찰자에게 제공하는 정보가 적지만 5~10%에서는 폐병변이 측면사진에서 더 잘 보이거나 측면사진에서만 관찰될 수 있기 때문이다.

그 다음에는 관찰자에 관한 것인데 여기에는 판독 환경 개선, 환자정보 획득, 안구 탐색방법이 체계적으로 이루어지도록 개선하고(예를 들면 폐부위만 보지 않고 체벽, 종격동, 심장뒤 등의 부위도 차례로 탐색하도록 노력함), 폐암병변의 방사선학적 소견에 대한 지식과 경험을 축적하는 것 등이 포함된다. 환자가 idiopathic pulmonary fibrosis 나 emphysema가 있는 경우에는 폐암 발생률이 평균보다 높고 또한 기존의 폐병변으로 폐암병변이 가려져 잘 안 보이는 경우가 있으므로 이들 환자의 흉부사진 판독시에는 주의가 필요하다.

우리나라에서 특히 폐암진단이 지연되는 중요한 이유중 하나는 기존에 폐결핵이 있는 환자에서 폐암이 새로 발생한 경우인데 그 이유는 새로운 병변을 폐결핵이 약화된 것으로 쉽게 오진을 하거나 기존의 폐결핵 병변에 가려져 폐암병변이 상당한 크기에 이를 때까지 발견을 하지 못하는 경우가 대부분이다. 따라서 단순흉부사진상 기존의 폐결핵 병변이 일정크기 이상으로 있는 환자에서는 기존 폐결핵 병변이 커지는지 혹은 새 병변이 결핵병소 주위에 발생하는지를 이전 필름과 비교하여 세밀히 관찰하는 노력을 하여야 폐암진단의 지연을 막을 수 있으며 의심스러운 경우에는 CT, 조직검사 등으로 확인을 하여야 한다.

참 고 문 헌

1. 도종용, 이정호, 안돈희등 한국중앙암등록 사업 연례 보고서. 2000년 3월
2. 전국의 폐암실태 조사. 결핵 및 호흡기 질환 Vol. 46, No.4, 455-65, 1999
3. Heelan RT, Flehinger BJ, Melamed MR, et al. Non-small cell lung cancer: results of the New York screening program. Radiology 1984;151:289-93
4. Muhm JR, Miller WE, Fontana RS, et al. Lung cancer detected during a screening program using four-month chest radiographs. Radiology 1983; 148:609-15
5. Newell RR, Garneau R. The threshold visibility of pulmonary shadows. Radiology 1951;56:409-15
6. Kundel HL. Peripheral vision, structured noise and film reader errors. Radiology 1975;114:269-73
7. Austin JHM, Romney BM, Goldsmith LS. Missed bronchogenic carcinoma: radiographic findings in 27 patients with a potentially resectable lesion evident in retrospect. Radiology 1992;182:115-22
8. Naidich DP, Rusinek H, McGuinness G, et al. Variables affecting pulmonary nodule detection with computed tomography: evaluation with three-dimensional computer simulation. J Thorac Imaging 1993;8:291-99

9. Gurney JW. Missed lung cancer at CT: Imaging findings in nine patients. *Radiology* 1996;199:177-22
 10. White CS, Romney BM, Mason AC, et al. Primary carcinoma of the lung overlooked at CT: analysis of findings in 14 patients. *Radiology* 1996;199:109-15
 11. Munden RF, Pugatch RD, Liptay MJ, et al. Small pulmonary lesions detected at CT: clinical importance. *Radiology* 1997;202:105-10
 12. Cummings SR, Lillington GA, Richard RJ, Managing solitary pulmonary nodules: the choice of strategy is a close call. *Am Rev Respir Dis* 1986;134:453-69
 13. Kundel HL, Nodine CF, Carmody D. Visual scanning, pattern recognition and decision-making in pulmonary nodule detection. *Invest Radiol* 1978;13:175-81
 14. Oestmann JW, Greene R, Kushner DC, et al. Lung lesions: correlation between viewing time and detection. *Radiology* 1988;166:451-3
 15. Samuel S, Kundel HL, Nodine CF, Toto LC. Mechanism of satisfaction of search: eye position recordings in the reading of chest radiographs. *Radiology* 1995;194:895-902
 16. Kundel HL, Nodine CF, Tickman D, Toto LC. Searching for lung nodules. A comparison of human performance with random and systemic scanning models. *Invest Radiol* 1987;22:417-22
 17. Yankelevitz DF, Henschke CI. Does 2-year stability imply that pulmonary nodules are benign? *AJR* 1997;168:325-8
 18. Woodring JH. Pitfalls in the radiologic diagnosis of lung cancer. *AJR* 154;1165-75
 19. Kundel HL, Follette PSL. Visual search patterns and experience with radiological images. *Radiology* 1972;103:523-8
-