

심장판막질환 환자에서 신경학적 이상을 야기한 유두상 섬유탄력종

강 준 규* · 이 철 주* · 김 재 영* · 홍 준 화* · 신 준 한** · 김 장 희***

=Abstract=

Papillary Fibroelastoma Causing Neurologic Symptoms in Patients with Valvular Heart Disease

Joon Kyu Kang, M.D.*, Cheol Joo Lee, M.D.*, Jae Young Kim, M.D.*, Joon Hwa Hong, M.D.*,
Joon Han Shin, M.D.***, Jang Hee Kim, M.D.***

A 43 years old female patient who had been diagnosed as having valvular heart disease but had not received any treatment invited and admitted due to progressive dyspnea. She was diagnosed as having aortic and mitral valve stenosis and regurgitation. Neurologic symptoms developed suddenly therefore, surgery was performed. In the operation field, there were many fungating tissue around the mitral valve annulus and left atrial wall. After operation, no neurologic symptoms were observed and pathologist revealed that fungating tissue was papillary fibroelastoma. The patient recovered and was followed in outpatients department.

(Korean Thorac Cardiovasc Surg 2001;34:948-51)

Key Words: 1. Heart Valve Disease
2. Neurologic Manifestations
3. Fibroelastoma

중 려

본 43세 여자 환자는 19세때 운동시 호흡곤란으로 타병원
경유 심장판막질환 의심 하에 6개월간 치료받은 과거력이
있던 환자로 수술 권유받았으나 거부하고 1개월마다 외래
추적 검사하면서 투약을 하였다. 내원 10년전부터는 스스로
투약과 외래 추적을 중지하고 지내던 중, 내원 1주일전부터

의 소화불량 증세와 함께 호흡곤란이 내원 당일 저녁 심해
져서 본원 응급실을 경유하여 순환기 내과에 입원하였다. 입
원 당시 환자는 호흡 곤란과 빈맥을 호소하였으며, 이학적
소견상 심음은 불규칙하고 강도 3의 확장기 심음이 좌상부
흉골연과 심첨 부위에서 청진되었다. 양 폐야에서의 호흡음
의 이상소견은 관찰되지 않았다. 내원시 시행한 단순흉부촬
영(Fig. 1)에서 심비대 소견을 보였고 심초음파검사상 좌심실

*아주대학교병원 흉부외과학교실

Department of Thoracic and Cardiovascular Surgery, Ajou University School of Medicine

**아주대학교병원 순환기내과학교실

Department of Cardiology, Ajou University School of Medicine

***아주대학교병원 해부병리학교실

Department of Pathology, Ajou University School of Medicine

논문접수일 : 2001년 3월 9일 심사통과일 : 2001년 9월 6일

책임저자 : 이철주(442-721) 경기도 수원시 팔달구 원천동 산 5번지, 아주대학교병원 흉부외과학교실. (Tel) 031-219-5210

(Fax) 031-219-5215, E-mail: cjlee@madang.ajou.ac.kr

본 논문의 저작권 및 전자매체의 지적소유권은 대한흉부외과학회에 있다.

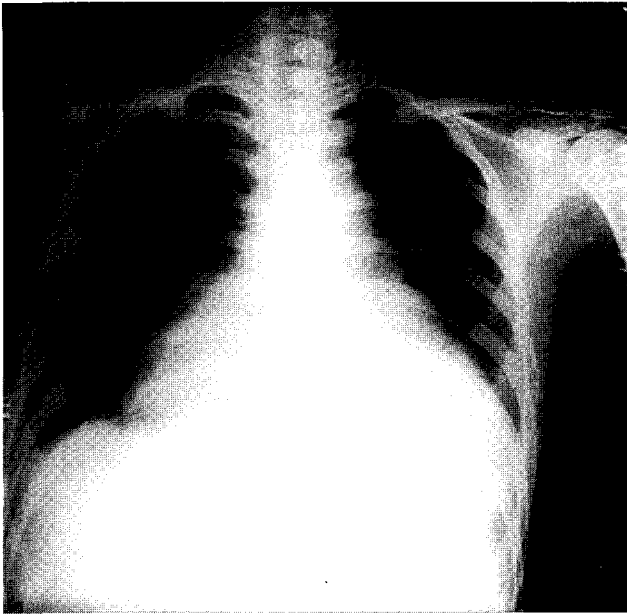

Fig. 1. Preoperative Chest X-Ray : Cardiomegaly and pulmonary edema

구출율 46%, 승모판막과 대동맥판막의 비후 및 석회화가 관찰되었고, 중증 승모판막 협착증, 중증 대동맥판막 폐쇄부전 및 중증도의 대동맥판막 협착증 소견이 보였으며, 좌심실내 심중격에 줄기가 부착된 3.5×1.8 cm 크기의 종괴와 승모판막에 부착된 1.5×1.5 cm 크기의 종괴가 관찰되었다(Fig. 2). 내원 당시 시행한 심전도상 심방세동 소견을 보였으며 심박동수는 160/min으로 관찰되었다. 내원 당시 동맥혈 검사에서 산소를 흡입하지 않은 상태에서 pH 7.443, PaO₂ 121.4 mmHg, PaCO₂ 10.0 mmHg, BE 6.9, O₂ saturation 98.7%이었다. 환자는 울혈성 심부전(NYHA class IV), 승모판막 협착증, 대동맥 판막 협착증 및 폐쇄부전, 감염성 심내막염 의심하에 심혈관계 집중치료실로 입원하였다. 입원 후 digitalization, 항응고제 치료(heparin), 이노제, 항생제 치료를 시작하면서 주의 깊은 생명징후 관찰을 시행하였다. 내원 3일째 심박동수 120/min으로 감소되고 생명징후 안정화되어 일반병실로 이실하였다. 환자에게 수술 권유하였으나 환자 거부하고 대증적 치료 및 내과적, 보존적 치료하던 중 내원 16일째 다시 호흡곤란증세 심해지고 장기간에 걸친 식사 부족으로 인한 전신 쇠약 증세 심해져서 심혈관계 중환자실로 이실하였다. 이실 후 비강으로 산소 5L 흡입하면서 시행한 동맥혈 검사 상 pH 7.49, PaO₂ 135.4 mmHg, PaCO₂ 16.0 mmHg, BE -7.7, O₂ saturation 99%이었으며 호흡수는 30/min으로 관찰되었다. 오전 10:45부터 11:15까지 4차례의 심실 빈맥을 보여 디곡신 독성, 일시적 심허혈, 전해질 불균형 의심 하에 혈액검사 시행하면서 경흉 초음파 시행하였으나 입원당시와 큰 차이는 보이지 않았다.

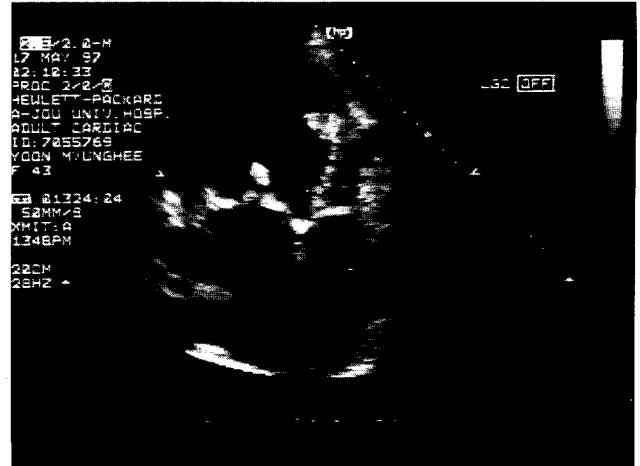


Fig. 2. Preoperative Echocardiogram
: multiple fungating mass on ventricular septum and LV wall

환자의 혈액검사에서 마그네슘 수치와 포타슘 수치의 감소 소견을 보여 이를 교정한 후 심박동의 이상은 발견되지 않았으나 흉부단순 촬영상 우폐하엽의 음영소견이 관찰되어 폐색전증 의심하에 Lung Perfusion Scan 시행하였다. 그 결과 같은 부위의 폐관류 감소 소견 보였다. 항응고제 치료등 보존적 치료중 내원 13일째에 Brocka형 실어증 및 우측의 상지 및 하지에서 grade III로 감소되는 운동신경마비 현상이 관찰되었다. 항응고제로 사용중인 헤파린의 용량을 증가시키고 난 후 신경학적 이상은 호전되었다. 이후 내원 14일 보호자 및 환자동의 하에 수술 시행하였다. 수술은 흉골절개술로 접근하여 상해대동맥과 상대정맥 및 하대정맥에 도관을 삽관하여 심폐바이패스를 시행하였다. 체온은 32도까지 내리면서 심정지액과 체온하강으로 심정지를 유도하였다. 대동맥 기시부의 절제로 대동맥 판막을 노출시켜본 결과 대동맥판막은 섬유화로 비후되어 있었으며 판막첨에는 다량의 작은 종괴들이 관찰되었다. 승모판막과 삼첨판막도 비후되어 있었으며 승모판막에도 작은 종괴 관찰되었다. 좌심실 유출로와 심실중격, 그리고 승모판막류 근처의 종괴들을 모두 제거한 후에 인공판막 치환술을 결정하고 승모판막과 삼첨판막에는 Sorin 31 mm 인공판막을 사용하였고 대동맥 판막은 Sorin 21 mm 인공판막을 사용하여 인공판막 치환술을 시행하였다. 시행후 심폐바이패스로부터의 이탈동안 별문제 없이 생명징후 안정하게 유지하였으며 술후 중환자실로 옮겨졌다. 수술직후 환자는 심박동수 80/min, 혈압 130/70 mmHg, 심전도에서 동율동 소견보였다. 환자는 술후 도부타민을 8 ug/kg/min으로 사용하면서 디곡신, 이노제치료, 항응고제 치료(쿠마딘)를 병행하였다. 수술직후 의식은 명료하였고 신경학적 이상소견은 관찰되지 않았다. 술후 1일째에 인공호흡기 이탈하였으며 이후 술후 7일째에 강심제 제거한 상태에서 일반병실로 이실

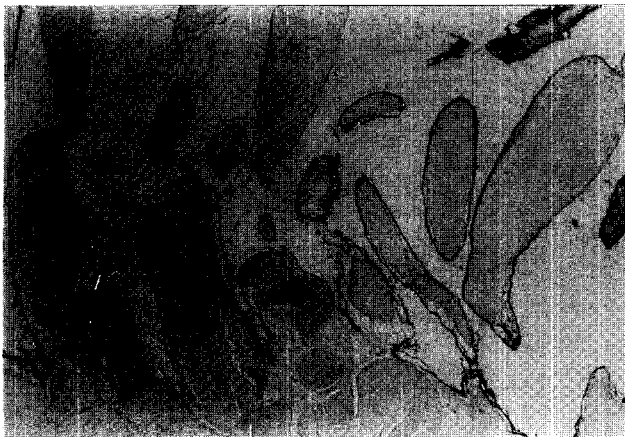

Fig. 3. Pathology(H/E stain) : multiple vascular papillary fronds lined by a single layer of endothelium

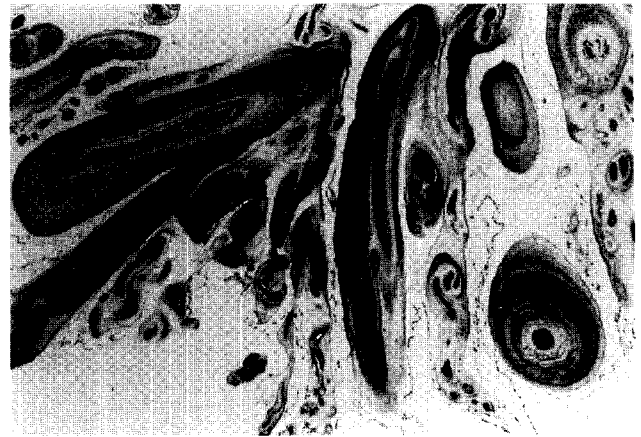

Fig. 4. Pathology(Elastin Stain) : multiple fronds composed of acellular collagen with irregular clumping of fragmented elastin fibrils along the surface

하였다. 술후 시행한 경흉 초음파에서 인공판막의 기능은 잘 유지됨이 관찰되었다. 병리검사(Fig. 3, Fig. 4)상 판막주위의 종괴들은 유두상 섬유 탄력증임 밝혀졌다. 환자 일반병실 이실 후 장기간에 걸친 운동부족으로 인한 근육 수축현상과 식사불량으로 인한 전신 쇠약감 및 저단백증, 전해질 불균형 등을 보였다. 수술로 인한 합병증의 가능성을 배제한 후 술 후 17일째 내과적 치료 위해 내과로 전과되었다. 전과후 정기적인 혈액검사와 재활치료를 통한 전신 보존적 치료후 술 후 61일만에 양호한 상태로 퇴원하였으며 현재 외래 추적중이다.

고 찰

유두상 섬유 탄력증은 81.5%에서 심방실간 판막에서 주로 발생하며 이 경우 심방측면에 더 호발하는 것으로 보고되고 있다¹⁾. 판막이외의 부위로는 chordae tendinae, 심내막, 심실벽에 발생하는 것으로 보고되고 있다²⁾. 최근의 연구에서 이 종양은 심내막의 마찰부위에서 호발함이 보고 되고 있는데³⁾ 동반되는 심질환에는 퇴행성 대동맥판막질환 및 승모판막질환, 이전 심실 중격 결손의 수술부위, 비후성 심근증등의 있을 수 있다. 종양은 비록 판막에서 발생이 흔하나 종양 때문에 심판막의 기능이상을 초래하는 경우는 드문 것으로 알려져 있다³⁾. 발생한 종괴의 83%는 1cm미만으로 비교적 작은 크기의 종양이 대부분을 차지하고 있음이 보고되고 있다¹⁾. 임상양상은 대부분은 심종양이 그렇듯이 다른 심장질환의 임상양상과 비슷하게 나타난다. 먼저 나타날 수 있는 증상은 운동과 관계없이 나타나는 흉통이다^{2,4)}. 이 경우 대동맥 박리증에서와 같은 양상으로 나타나는 경우가 많은데 등으로 방사되기도 한다. 흉통이 나타나는 기전은 종양자체가 ball

valve역할을 하여 관상동맥 기시부의 폐쇄를 유발하거나 종양으로 인하여 생긴 색전에 의한 관상동맥 폐쇄 때문인 것으로 생각되고 있다¹⁾. 또한 종양이 색전의 중심이 되거나 종양의 일부가 떨어져 나아가 뇌혈관의 폐색을 일으켜 뇌경색을 유발하기도 한다. 이 경우 일시적 뇌허혈성 양상을 띄어 갑작스런 시력의 손실 등을 유발할 수도 있으나 완전 뇌괴사로 발전하기도 한다. 그러나 특별히 뇌혈관질환이나 신경과적 질환으로 인한 신경학적 이상과 구별되는 특이한 증상적 특징은 없으나 심초음파에서 심판막의 종양이 관찰되는 경우에 생긴 신경학적 이상은 반드시 종양과 관련된 색전을 의심해야한다¹⁾. 판막질환이나 관상동맥 질환환자에게 있어 증상 없이 우연히 발견되기도 한다. 종양이 우심에서 기시하였을 경우 반복되는 호흡곤란과 고열을 동반한 폐경색이 발생되기도 한다. 그밖에 반복되는 비뇨기계 감염등 비특이적 증상이 나타나기도 한다¹⁾.

유두상 섬유탄력증의 진단에는 심초음파가 도움이 된다. 흉부초음파는 종양의 존재자체는 진단할 수 있으나 다른 종양과의 감별진단에는 도움이 되지 않으며 경식도 초음파를 통해 종양의 존재뿐만 아니라 종양과 주변조직과의 관계, 정확한 위치, 하부조직의 유착등을 진단할 수 있다. 또한 술중 경식도초음파의 시행을 통하여 완전절제의 확인, 다른 판막의 기능이상여부, 판막의 폐쇄부전의 존재 등을 알 수도 있다^{1,5,6)}. 심초음파상의 유두상 섬유탄력증을 시사하는 소견으로는 심내막에 줄기로 이어진 운동성이 좋은 종양으로 나타나며 종양중심부의 반향투명성(echoluency)을 들 수 있다. 최근의 연구에서 심초음파 소견과 병리학적 진단의 일치율이 매우 높음(17명중 15명)을 나타낸다^{1,7)}. MRI의 시행이 고려되나 얻어지는 정보자체가 적어 그 사용이 제한되고 있다. 그

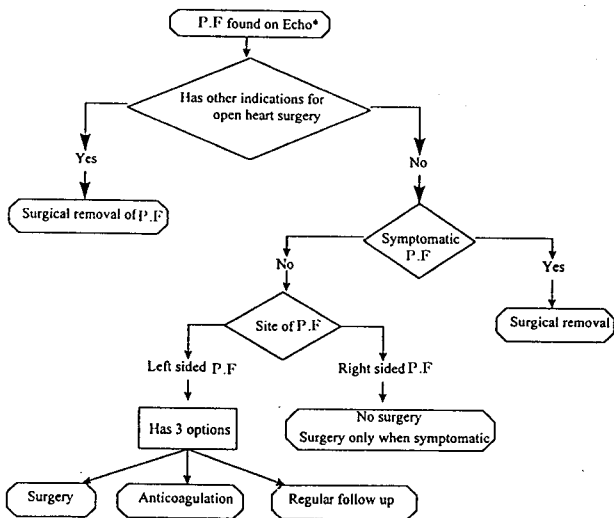


Fig. 5. Suggestion for Treatment of Papillary Fibroelastoma (P.F, Papillary Fibroelastoma)

밖에 혈액검사에서 비특이적으로 ESR치의 증가를 나타내기도 한다⁴⁾.

유두상 섬유탄력종의 치료에 대하여는 논자마다 약간의 견해차이를 보이고 있다. Allen, Goldin 등은 증상의 유무와 관계없이 진단 즉시 수술을 시행하여야 한다고 주장하며 Henny, Joel 등은 표(Fig. 5)와 같은 치료원칙을 제시하였다³⁾. 이들에 의하면 우심에서 기시한 종양일 경우 진단이 된다 하여도 증상의 발현이 드물기 때문에 수술의 적응증이 되지 않는다고 하였다. 이들의 다른 연구에 의하면 증상이 발현된 환자는 모두 좌심에서 종양이 기시한 환자였다고 한다 (p=0.01). 판막이 아닌 다른 부위에서 기시하는 경우 임상양상이 더욱 심하기 때문에 진단자체가 수술의 적응증이 된다³⁾. 모든 진단된 환자는 수술여부에 관계없이 항응고제 치료를 원칙으로 한다. 수술의 적응증이 되는 환자는 점액종의 경우 광범위 절제술을 시행함과 달리 종양의 단순절제만

으로 충분하며 판막의 침습 여부와 파괴정도에 따라 판막 성형술 및 대치술이 가능하다.

유두상 섬유탄력종은 주로 심장판막에서 생기는 양성종양이며 임상양상으로는 색전증으로 인한 증상과 관상동맥 기시부 폐쇄에 의한 흉통 등이 있을 수 있으며 진단은 심초음파로 가능하다. 치료는 진단 후 항응고제 치료를 시작하며 적응증이 되는 경우 수술을 하여야 한다.

참고 문헌

1. Kyle WK, Maurice ES, George MG. *Papillary Fibroelastoma: Echocardiographic Characteristics for Diagnosis and Pathologic Correlation.* J Am Coll Cardiol 1997;30:784-90.
2. A Al-Mohammad, H Pambakian, C Young. *Fibroelastoma: case report and review of the literature.* Heart 1998; 79:301-2.
3. Henry C. Yee, Joel EN, Angela D, Mario V. *Echocardiographic Features of Papillary Fibroelastoma and Their Consequences and Management.* Am J Cardiol 1997; 80:811-4.
4. Burke A, Virmani R. *Tumors of the heart and great vessels.* In: *Atlas of Tumor Pathology Third series.* Washington DC: Armed Forces Institute of Pathology 1996; 47-54.
5. Shahian DM, Labib SB, Chang G. *Cardiac papillary fibroelastoma.* Ann Thorac Surg 1995;59:538-41.
6. Edward FH, Hale D, Cohen A, Thompson L, Pezzella AT, Virmani R. *Primary Cardiac Valve tumors.* Ann Thorac Surg 1991;52:1127-31.
7. Gopal A, Li MG, King DL, et al. *Aortic valve papillary fibroelastoma. A diagnosis by transthoracic echocardiography.* Chest 1994;105:1885-7.
8. Richard J, Castello R, Dressler FA. *Diagnosis of papillary fibroelastoma fo the mitral valve complicated by non-Q-wave infarction with apical thrombus: transesophageal and transthoracic echocardiographic study.* Am Heart J 1993;126:710-2.

=국문초록=

본 43세 여환은 심장판막질환으로 진단 받은 후 별다른 치료 없이 지내던 중 내원 전 심해진 호흡곤란으로 입원 치료중 신경학적 이상이 발생되어 중박판막협착 및 폐쇄부전증, 뇌동맥 색전증의 진단 하에 수술 시행하였다. 수술시 좌심실 배부와 승모판막륜 주변에 유두상의 조직들이 다수 발견되었다. 술후 신경학적 이상은 더 이상 보이지 않았고 병리조직학적 검사상 류마치스성 판막소엽에 동반된 유두상 섬유탄력종이 진단되었다. 환자는 수술 후에 잘 회복하였으며, 현재 외래에서 추적 관찰중이다.

중심 단어: 심장판막질환, 신경학적 이상, 유두상 섬유탄력종