

## 도축장출하 돼지의 위병변

박재학 · 이학모 · 김창환 · 박종환  
서울대학교 수의과대학 실험동물의학교실

### Gastric Lesions of Slaughtered Pigs

Jae-Hak Park, Hak-Mo Lee, Chang-Hwan Kim, and Jong-Hwan Park

Department of Laboratory Animal Medicine, College of Veterinary Medicine, Seoul National University

**Abstract:** We examined the stomachs of slaughtered pigs to evaluate the gastric lesions. Gastric ulcer accompanying parakeratosis and hyperkeratosis were most frequently observed in the mucosa layer of pars oesophagea. Diffuse congestion and focal necrosis was also frequently seen on the fundus. Pierce wounds by toothpick were seen from 3 stomachs.

**Key words:** pigs, gastric lesions

국내의 돼지에서 위의 질환에 대한 실태는 정확히 파악되어 있지 않다. 돼지 위의 병변 중 가장 심각한 위궤양의 원인으로서는 세균성 및 진균성 병원체가 많이 보고되어 있다. 그 이외에도 동(copper)중독, stress, 위산과다분비증 등이 원인으로 거론되고 있으며 식이성 요인으로는 농후사료, cornstarch, 불포화지방산의 과다투여에 의해서 유발된다고 한다.<sup>1</sup> 위에서 분리되는 병원성 세균으로는 *Campylobacter*, *Arcobacter*, *Gastrospirillum* 등이 있다. 1990년 Queiroz와 Mendes 등은 돼지의 위점막에서 증식하는 tightly spiral bacteria를 최초로 보고하였다.<sup>2</sup> 이들 균체는 전자현미경으로 관찰하였을 때, 형태학적으로 사람의 위점막에 감염되어 만성위염을 야기하는 *H. heilmannii*와 유사하였고,<sup>3</sup> 16S rRNA gene sequence가 *H. heilmannii*와 99.5% 유사하여 이 균을 *Gastrospirillum suis*라고 하였다.<sup>4</sup> 현재까지 돼지에서 이러한 tightly spiral bacteria의 감염은 브라질에서 10.8%,<sup>5</sup> 이탈리아에서 9.4%정도,<sup>6</sup> 국내에는 8%의 돼지 위에서 감염되어 있는 것으로 보고되어 있다.<sup>7</sup> 본 연구에서는 국내 비육돈의 위에서 육안적으로 관찰되는 병변을 조사하고자 시도하였다.

돼지의 자연발생위염에 대한 역학조사를 하기 위하여 1997년 봄부터 겨울까지 4회에 걸쳐 경기도의 도축장에서 930마리의 돼지 위를 육안적으로 관찰하였다. 조직병리학적 검사를 하기 위하여 위조직을 10% 중성 포르말린에 24시간 이상 고정된 후에 alcohol-xylene으로 처리 한 후 파라핀 포매하였고, 2 µm의 슬라이드 절편을 만들어 HE 염색을 하여 광학현미경으로 관찰하였다.

육안적으로 pars esophagus에서 고도의 각화 항진을 수반한 궤양 병소가 가장 많이 관찰되었다(Fig A, B, C, D). 총 930

마리를 검사한 바 221마리가 pars esophagus에서 각화항진을 보였고 그중 22마리로부터 궤양병소가 관찰되어 이에 대한 대책이 요구되었다. 위저부에서 gastric fold의 비후와 고도의 미만성 또는 국소성 충혈이 118마리로부터 관찰되어 12.7%의 비율을 보였다(Fig E). 이러한 충혈이 도살에 따른 충격에 의하여 발생한 것인지 또는 다른 병원체와 연관된 것인지는 불명하였다. Gastric fold에서 정상보다 fold가 증가하거나 또는 위축된에도 각각 1.2%, 0.5%의 비율로 관찰되었다. 위저부에서는 산재성으로 소장괴사소도 2.2% 관찰되었다. 분문부에서 점막으로부터 소형의 결절성 증식이 관찰된 예는 3례였다(Fig. G). 유문부에서는 소상의 충혈소가 8례 관찰되었다(Fig. F). 이외에도 요지에 의한 자상이 3례에서 관찰되었다(Fig. H). 육안적으로 병변을 나타낸 비율은 Table 1 같다.

조직학적 검사 결과 par esophagus의 궤양부에서는 점막층에 parakeratosis와 hyperkeratosis가 관찰되었다. 궤양부에서는 결합조직층까지 괴사가 진전 되었고 저부에는 결합조직층에 의한 반흔이 형성되었다. 분문부는 거의 전례에서 경도부터 고도의 림프구, 형질세포, 호산구의 침윤이 관찰되었다.

돼지에서 식도부와 분문부의 만성위염에 대한 보고는 가끔 있으나 그 원인에 대해서는 아직 밝혀져 있지 않다.<sup>8</sup> 돼지에서 tightly spiral bacteria의 감염과 위점막에 발생하는 병변과의 관계를 알기위해 실시한 연구에서 tightly spiral bacteria는 총 50례의 위조직중 4(8.0%)례의 유문부에서 감염되어 있는 것이 확인되었다.<sup>7</sup> 이러한 tightly spiral bacteria의 감염은 유문부의 만성위염과 유의적인 관련성이 있었는데( $p < 0.05$ ), Mendes 등도 돼지위에 감염되어 있는 spiral bacteria의 일종인 *G. suis*의 감염과 유문부의 만성위염사이에 유의적인 관련성( $p = 0.013$ )

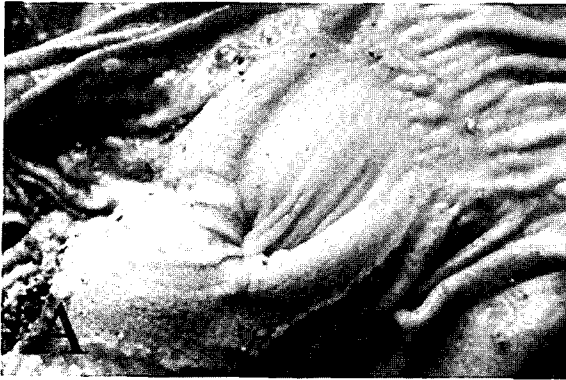

Fig. A. Normal appearance of par esophagus.

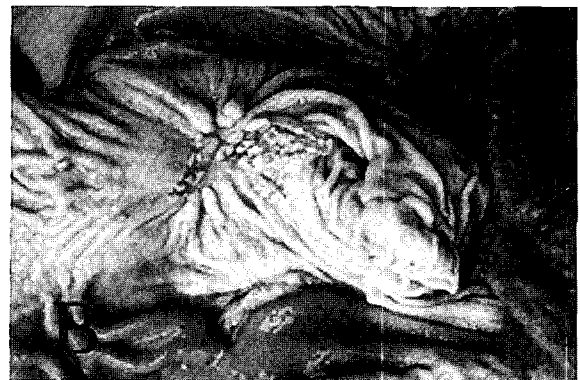

Fig. B. Keratinization of par esophagus.

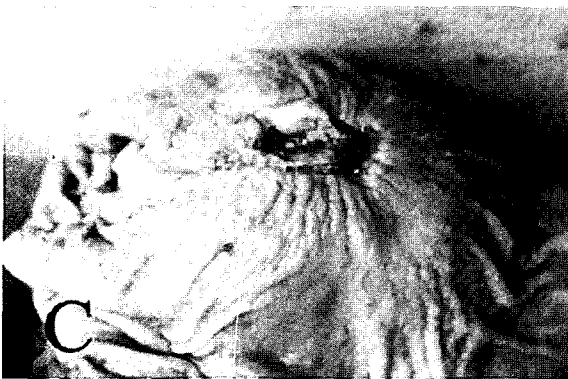

Fig. C. Ulcer accompanying keratinization

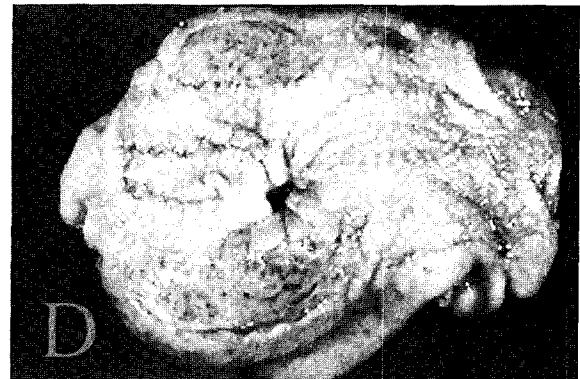

Fig. D. Scar tissue was formed in the ulcerated lesions.

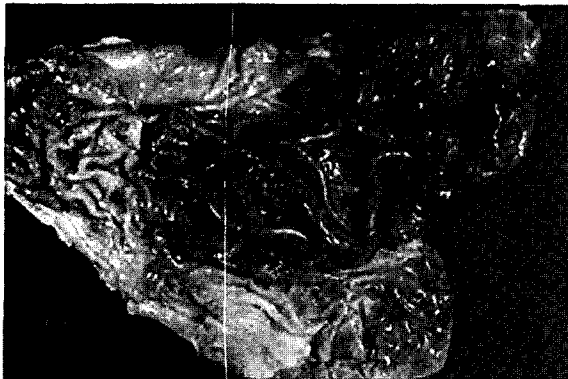


Fig. E. Congestion of fundus.

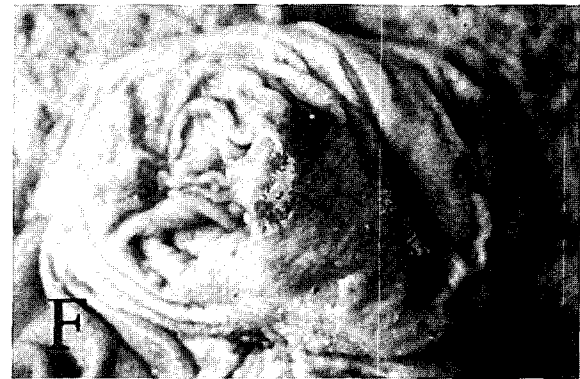

Fig. F. Congestion of pylorus.

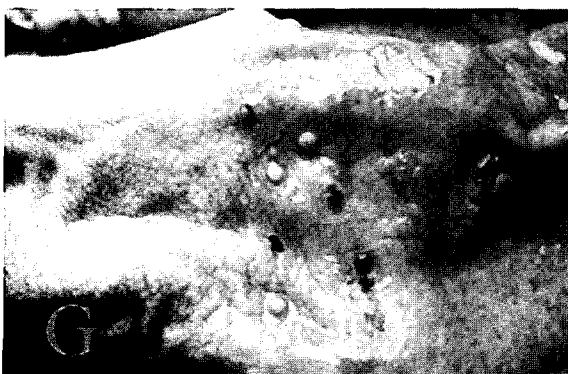


Fig. G. Polypoid nodule in pylorus.

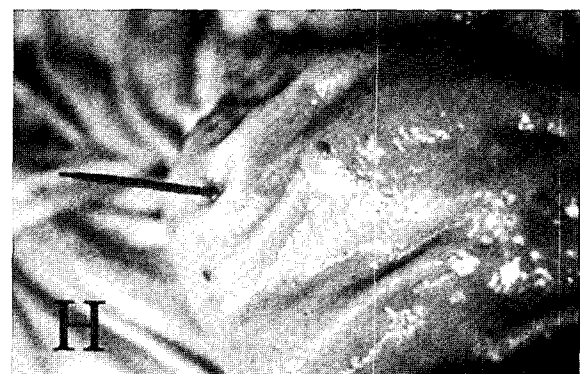

Fig. H. Pierce wound by a toothpick.

**Table 1.** The frequency of stomach lesions of slaughtered pigs

Date	April		June		July		November		Total	
Congestion	8*	10**	44	23.2	6	1.8	60	18.2	118	12.7
Hemorrhage	9	11.3	4	2.1	8	2.4			21	2.3
Hyperplasia of mucosa	5	6.3	1	0.5	3	0.9	2	0.6	11	1.2
Atrophy of mucosa					5	1.5			5	0.5
Edema	4	5	3	1.6	3	0.9			10	1.1
Ulcer of par esophagus			11	5.8	5	1.5	6	1.8	22	2.4
Keratinization of par esophagus			74	38.9	72	21.8	75	22.7	221	23.8
Ulcer of fundus	4	5	5	2.6	7	2.1	4	5	20	2.2
Polyp			1	0.5			2	0.6	3	0.3
No. of stomachs	80		190		330		330		930	

\*: Numbers of examined stomachs

\*\* : Percentage

이 있다고 하였다.<sup>5</sup> Tightly spiral bacteria가 감염된 조직에서 관찰된 림프구와 형질세포 위주의 염증반응은 *H. pylori*에 감염된 사람에서 나타나는 병변과 유사하다. 위저부에서는 tightly spiral bacteria의 감염이 관찰되지 않았는데, Mendes 등의 실험에서는 유문부(10.8%)보다는 적지만 위저부(5.0%)에서도 이러한 tightly spiral bacteria의 감염이 성립하였다.<sup>5</sup> Park<sup>7</sup> 등이 보고한 연구에서는 tightly spiral bacteria가 감염된 4례 모두에서 유문부의 고유점막층에 림프여포가 형성되었는데, 감염되지 않은 개체에서는 46례중 20례(43.5%)만이 림프여포가 관찰되었다. 한편, Tightly spiral bacteria가 감염된 위조직(7/13, 53.8%)과 감염되지 않은 것(22/107, 20.6%) 사이에는 림프여포의 발생에 유의적인 차이(p=0.014)가 있었다.<sup>5</sup> 본 연구에서 관찰된 육안 소견은 그 원인이 다양한 것으로 생각되며 대책의 마련이 필요할 것으로 사료된다.

**참고문헌**

1. Leman AD, Straw BE, et al. Disease of swine. In: Miscellaneous conditions, ed. D'allaire S, 7th ed., pp.721-785. Iowa state university press, Iowa, USA, 1992.
2. Queiroz DMM, Rocha GA, et al. A spiral microorganism in the stomach of pigs. *Vet Microbiol* **24**: 199-204, 1990.
3. Mendes EN, Queiroz DMM, et al. Ultrastructure of a spiral micro-organism from pig gastric mucosa ("Gastrospirillum suis"). *J Med Microbiol* **33**: 61-66, 1990.
4. Queiroz DMM, Dewhirst FE, et al. Reservoir hosts for human "Gastrospirillum" infection. In: VIIIth International Workshop on Gastro-duodenal Pathology and Helicobacter pylori, July, (European Helicobacter pylori Study Group, Gut), **103**: 1995.
5. Mendes EN, Queiroz DMM, et al. Histopathological study of porcine gastric mucosa with and without a spiral bacterium("Gastrospirillum suis"). *J Med Microbiol*, **35**: 345-348, 1991.
6. Grasso GM, Ripabelli G, et al. Prevalence of Helicobacter-like organisms in porcine gastric mucosa: a study of swine slaughtered in Italy. *Comp Immunol Microbiol Infect Dis*, **19**(3): 213-7, 1996.
7. Park JH, Lee BJ, et al. Association of tightly spiraled bacterial infection and gastritis in pigs. *J Vet Med Sci*. **62**(7): 725-9, 2000.
8. Jubb KVF, Kennedy PC, et al. The lower alimentary system. In: Pathology of domestic animals, 3rd edn, London, Academic Press, **2**: 42-49, 1985.

Correspondence to author: Jae-Hak Park

경기도 수원시 권선구 서둔동 103 서울대학교 수의과대학 실험동물의학

Tel: 031-290-2705, Fax: 031-290-2705, E-mail: pjhak@plaza.snu.ac.kr