

급성 거미막하 출혈의 진단: FLAIR MR영상과 조영전 CT와의 비교

최원진¹ · 최대섭¹ · 김정혜¹ · 김 순¹ · 이현경¹ · 오연희¹ · 김승현¹ · 이성우¹ · 김욱년² · 이규춘³

목적 : 급성 거미막하 출혈의 진단에 있어 CT와 비교하여 fluid-attenuated inversion-recovery (FLAIR) MR영상의 유용성을 평가하고자 하였다.

대상 및 방법 : 증상 발생 3일 이내에 비조영 CT와 FLAIR MR영상을 모두 얻었던 28명의 급성 지주막하 출혈 환자를 대상으로 하였다. 거미막하 공간을 피질구, 실비우스열구, 기저조, 후두와의 4부위로 나누어 각 부위 별로 CT와 FLAIR영상에서 출혈이 보이는 정도를 0(출혈 없음), 1(출혈 의심), 2(뚜렷한 출혈)의 점수로 구분하여 평가하였다. 또한 이들 28명 환자와 대조군 35명의 FLAIR영상을 비교하여 거미막하 공간의 고신호 강도를 기준으로 출혈의 유무를 판정할 경우, FLAIR영상의 민감도, 특이도 및 진단적 정확도를 평가하였다.

결과 : FLAIR영상에서 급성 거미막하 출혈은 모든 환자에서 뇌척수액이나 뇌실질보다 고신호 강도를 보여 100%의 발견율을 보였다. CT와 비교하여 피질구(1.11 ± 0.80 vs 0.70 ± 0.83 ; $p < 0.05$)와 후두와(1.41 ± 0.74 vs 0.78 ± 0.80 ; $p < 0.05$)에서 FLAIR영상이 CT보다 통계적으로 유의하게 우수하였다. FLAIR영상에서 거미막하 공간의 고신호 강도를 기준으로 거미막하 출혈 유무를 평가한 결과에서 100%의 민감도, 특이도 및 진단적 정확도를 보였다.

결론 : 급성 거미막하 출혈의 진단에 FLAIR MR영상은 매우 유용하며, 특히 출혈의 양이 소량인 경우와 후두와의 출혈을 진단하는데 CT보다 우수하다.

서 론

높은 공간 해상력과 연조직 대조도로 하여 MR은 대부분의 뇌신경계 질환의 진단에 있어 CT보다 우수하다. 그러나 급성 거미막하 출혈을 포함한 급성 두개내 출혈의 진단에는 CT가 MR보다 우수한 것으로 알려져 있으며 (1, 2) CT가 일차적인 진단 수단으로 사용되고 있다.

최근 개발되어 활발하게 사용되고 있는 fluid-attenuated inversion recovery (FLAIR) MR영상기법은 뇌척수액의 신호강도를 없애거나 매우 약화시킴으로써 기존의 T2강조영상보다 뇌척수액에 인접한 병변의 진단에 유용한 것으로 보고되고 있으며 (3-5), T1 및 T2강조영상을 포함한 기존의 MR영상기

법으로는 진단이 어려웠던 급성 거미막하 출혈의 진단에도 유용한 것으로 보고되고 있다 (6-9). 그러나 기존의 연구들이 제한된 수의 환자를 대상으로 하였고, 대상 환자들도 급성기, 아급성기 및 만성기를 모두 포함한 경우가 많았다. 이에 저자들은 CT와 FLAIR MR을 동시에 시행한 다수의 급성 거미막하 출혈 환자를 대상으로 CT와 비교하여 FLAIR MR영상의 유용성을 평가하고자 하였다.

대상 및 방법

1999년 7월부터 2001년 4월까지 거미막하 출혈로 진단된 환자 중 3일 이내의 급성기에 CT와 FLAIR MR영상을 모두 얻었던 28명을 대상으로 하였다. 남자가 9명, 여자가 19명이었

대한자기공명의과학회지 5:149-154(2001)

¹동국대학교 의과대학 방사선과학교실

²동국대학교 의과대학 신경과학교실

³동국대학교 의과대학 신경외과학교실

접수 : 2001년 7월 20일, 채택 : 2001년 12월 8일

통신저자 : 최대섭, (780-350) 경상북도 경주시 석장동 1090-1 동국대학교 경주병원 방사선과

Tel. 82-54-774-2519 Fax. 82-54-774-3588 E-mail: pcom@dongguk.ac.kr

최원진 외

으며, 연령분포는 24세에서 71세까지 평균 51.6세였다. 급성 거미막하 출혈의 진단은 조영전 CT에서 보이는 거미막하 공간의 고밀도의 병변을 기준으로 하였고, 그 중 21명의 환자에서는 수술소견과 요추천자로 확인하였다. 27명의 환자에서는 CT를 먼저 시행하였고, 나머지 1명은 급성 뇌증으로 MR을 먼저 시행한 후 FLAIR영상에서 거미막하 출혈이 의심되어 CT를 얻었던 경우였다. 출혈의 원인은 자발성 출혈이 24예, 나머지는 외상에 의한 출혈이었다. 자발성 출혈을 보인 환자 중 21명에서는 MR혈관조영술이나 고식적 뇌혈관조영술로 뇌동맥류를 확인할 수 있었으며, 1명의 환자는 뇌종양에 의한 출혈이었고, 나머지 2명에서는 동맥류가 발견되지 않았거나 원인을 밝히기 위한 더 이상의 검사가 시행되지 않았다. 출혈 후 MR영상을 얻기까지의 시간은 1시간에서부터 3일까지 평균 15시간이었고 그 중 17명의 환자에서는 6시간 이내의 초급성기에 MR영상을 얻었다. CT와 MR검사 사이의 시간 간격은 30분에서부터 3일까지

평균 10시간이었고, 그 중 1일 이내가 24명이었다.

MR은 1.5T 초전도형 기기(Magnetom Vision Plus, Siemens, Erlangen, Germany)를 사용하였고, 절편두께 5 mm, 절편간격 1 mm로 축상면으로 스캔하였다. TR 9000 msec, TE 110 msec, TI 2500 msec, matrix number 150-200×256로하여 급속 FLAIR영상을 얻었으며, 영상획득에 사용된 시간은 평균 2분 이었다. CT는 HiSpeed Advantage (GE Medical Systems, Milwaukee, Wisconsin, U.S.A.)를 사용하여 조영제를 주입하지 않은 상태에서 7-10 mm 절편 두께, 6-10 mm 간격으로 축상면으로 스캔하였다.

CT와 FLAIR MR영상을 후향적으로 분석하였다. 지주막하 공간을 피질구(cortical sulci), 실비우스열구(sylvian fissure), 안상조(suprasellar cistern)와 중뇌주위조(perimesencephalic cistern)를 포함하는 기저조(basal cistern), 후두와(posterior fossa)의 4부위로 나누어 평가하

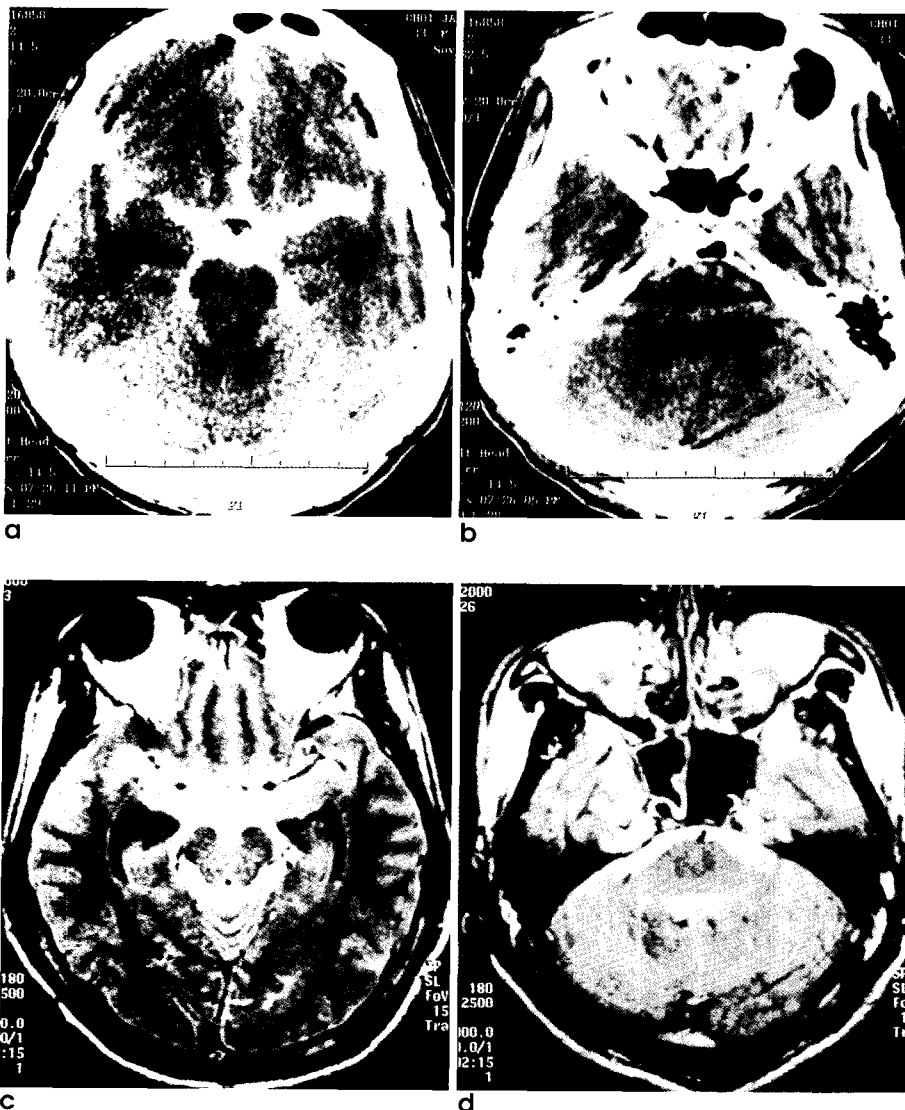


Fig. 1. A 33-year-old man with acute subarachnoid hemorrhage (SAH) caused by aneurysm rupture in the left middle cerebral artery. Unenhanced CT scans and FLAIR images were obtained 1 and 3 hours after ictus, respectively.
a. CT scan at the basal cistern level shows high density SAH in the suprasellar cistern, perimesencephalic cistern, anterior interhemispheric fissure, and bilateral sylvian valliculae.
b. On CT scan at the posterior fossa level, it is difficult to detect high density SAH.
c. FLAIR image shows high signal SAH in basal cisterns as seen on CT.
d. FLAIR MR image reveals high signal SAH obviously in the prepontine and cerebellopontine angle cisterns bilaterally.

었다. 육안적으로 뇌실질과 비교하여 현저히 높은 신호강도 또는 감쇠(attenuation)를 보이는 경우 2점, 뇌실질과 같거나 약간 높은 신호강도 또는 감쇠를 보이는 경우 1점, 뇌실질보다 낮은 신호강도 또는 감쇠를 보여 출혈의 존재를 알 수 없는 경우 0점으로 점수화 하였다. 두 명의 방사선과 의사가 합의하여 판정하였고, 먼저 CT영상을 분석한 후 CT소견을 모르는 상태에서 무작위로 제시된 FLAIR MR영상을 분석하였다.

Wilcoxon's signed-rank test를 사용하여 CT와 FLAIR MR영상간에 통계적으로 유의한 차이가 있는지를 검정하였다.

다음으로 거미막하 공간에 뇌실질보다 높은 신호강도를 보이는 병변이 있을 때를 기준으로 출혈의 존재 유무를 평가할 때 FLAIR영상이 급성 거미막하 출혈의 진단에 있어 어느 정도의 민감도, 특이도 및 진단적 정확도를 보이는지를 평가하였다. 환자군과 같은 시기에 MR을 시행하고 급성 거미막하 출혈이 없었던 환자 중 나이와 성별을 고려하여 35명을 대조군으로 선정하였다. 대조군으로 선정된 환자는 남자가 11명, 여자가 24명이었으며, 연령분포는 23세에서 75세까지 평균 51.2세였다. 대조군은 두통이나 현훈 등의 증상으로 MR을 시행한 환자들이었으며, 소수의 열공경색(lacunar infarction)을 제외하고 대부분 정상 MR영상소견을 보였다. 임상 소견을 모르는 상태에서 무작위로 제시된 환자군과 대조군의 FLAIR영상에서 출혈의 존재유무를 판정하였다. 두 명의 방사선과 의사가 각각 독립적으로 판정하였으며, 판정에 불일치가 있었던 예에서는 나중에 합의하여 판정하였다.

결 과

FLAIR영상에서 급성 거미막하 출혈은 모든 환자에서 뇌실질에 비해 고신호 강도를 보여 100%의 발견율을 보였다. CT와 FLAIR MR영상에서 급성 거미막하 출혈이 보이는 정도를 비교한 결과에서 각 부위별 점수의 합계를 비교하였을 때 20예

(71.4%)는 FLAIR영상이 CT보다 높은 점수를 보였고, 6예(21.4%)는 같은 점수를 보였으며, 나머지 2예(7.1%)에서는 CT가 FLAIR영상보다 높은 점수를 보였고 통계적으로 유의하게 FLAIR영상이 CT보다 높았다 (Table 1). 각 부위별로 나누어 보았을 때 평균점수는 모든 부위에서 FLAIR MR영상이 CT보다 높았으며, 특히 피질구와 후두와에서는 통계적으로 유의하게 높았다. 기저조와 실비우스열구에서는 통계적으로 차이가 없었다 (Table 1). 후두와의 경우 CT에서는 기저부의 두개골에 의한 경화 인공물(beam-hardening artifact) 때문에 출혈여부를 평가하는데 어려움이 있었다.

FLAIR MR영상에서 거미막하 공간의 고신호 강도를 기준으로 거미막하 출혈의 존재 유무를 평가한 결과에서 두 명의 평가자 모두가 정확하게 평가하여 100%의 민감도, 특이도와 진단적 정확도를 보였다.

고 찰

출혈의 CT밀도는 혈종의 전자밀도라는 단일한 요인에 의하여 결정되며, 대부분의 급성기 출혈의 경우 위치에 상관없이 고

Table 1. Mean Scores(± standard deviation) of FLAIR MR Image and CT in Detection of Acute SAH.

	CT	FLAIR	P value
Posterior fossa	0.78±0.80	1.41±0.74	p<0.05
Basal cistern	1.41±0.69	1.59±0.63	NS
Sylvian fissure	1.48±0.64	1.59±0.57	NS
Cortical sulci	0.70±0.83	1.11±0.80	p<0.05
Overall	4.37±1.93	5.70±1.89	p<0.05

Note. - FLAIR = Fluid-attenuated inversion recovery, NS = Not significant. Statistical analysis by Wilcoxon's signed rank test.

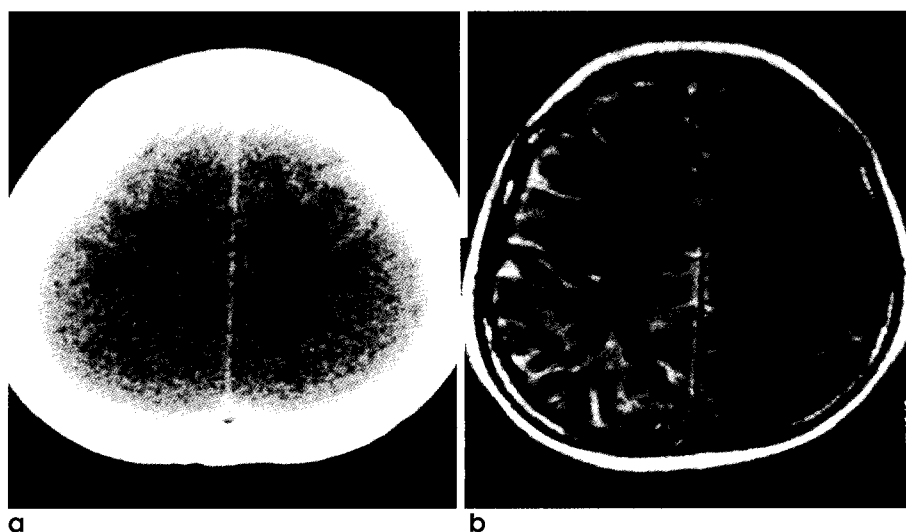


Fig. 2. A 42-year-old woman with acute subarachnoid hemorrhage (SAH) caused by aneurysm rupture in the posterior communicating artery level of right internal carotid artery. Unenhanced CT scan and FLAIR MR image were obtained 2 and 4 hours after ictus, respectively. a. On CT scan, high density SAH is not definite in the cortical sulci of both cerebral hemispheres. b. On FLAIR MR image, high signal SAH in the cortical sulci of right cerebral hemisphere is clearly demonstrated.

최원진 외

밀도를 보여 비교적 쉽게 진단할 수 있다. 반면 MR신호강도는 매우 다양한 내적 및 외적 요인에 의하여 결정된다. 따라서 각 인자에 관한 지식이 없으면 진단하는 데 어려움이 있을 수 있다. 거미막하 출혈을 제외한 대부분의 두개내 출혈의 경우 정도의 차이는 있으나 시간 경과에 따라 MR신호강도에 있어 일정한 변화를 보인다. 출혈의 MR신호강도를 결정하는 가장 중요한 요인 중의 하나는 혈종내 헤모글로빈의 화학적 상태에 따른 상자성 효과(paramagnetic effect)이다 (10, 11). 신선 혈액과 6시간 이내의 초급성기 출혈의 경우 혈종내의 헤모글로빈은 옥시헤모글로빈의 상태이며, 옥시헤모글로빈의 경우 상자성 효과를 갖고 있지 않기 때문에, 혈종의 MR신호강도는 일반적인 뇌병소의 신호강도인 T1에서 저신호 또는 동등신호, T2에서 고신호 강도를 보여 진단에 어려움이 있다. 그러나 이 후의 급성기 출혈의 경우 혈종내 헤모글로빈의 화학적 상태가 데옥시헤모글로빈으로 변화하게 되고, 데옥시헤모글로빈의 경우 T2이완시간을 감소시키는 강한 상자성 물질이기 때문에 T2강조영상에서 혈종은 저신호 강도를 보이게 되어 MR영상에서 급성기 혈종을 진단할 수 있게 된다. 그러나 거미막하 출혈의 경우 다른 두개내 출혈과는 달리 높은 산소분압을 가진 뇌척수액과 섞이기 때문에 데옥시헤모글로빈의 생성이 지연되게 되어 급성 거미막하 출혈의 진단에 MR은 민감하지 못한 것으로 알려져 있다 (1,2,12).

역전회복(inversion recovery)기법을 이용한 FLAIR MR영상은 뇌척수액의 신호강도를 없애거나 매우 약화시킴으로써 기존의 T2강조영상보다 피질경색, 다발성 경화증, 해마 경화증과 같은 뇌척수액 주변의 뇌실질을 침범하는 질환의 진단에 유용한 것으로 보고되고 있으며(3-5), 화농성 뇌막염이나 뇌막전이와 같은 거미막하 공간을 침범하는 병변의 진단에도 유용한 것으로 보고되고 있다. 또한 기존의 MR기법으로는 진단이 어려웠던 급성 거미막하 출혈의 진단에도 유용한 것으로 보고되고 있다 (6-9).

급성 거미막하 출혈이 있었던 환자에서 뇌회백질, 정상 뇌척수액, 그리고 급성 거미막하 출혈의 평균 T1 및 T2이완시간을 측정한 Ogawa 등의 보고 (13)에 의하면 급성 거미막하 출혈의 T1이완시간은 정상 뇌척수액보다는 매우 짧고, 뇌회백질보다는 길며, T2이완시간은 뇌회백질보다 길다고 하였으며, Noguchi 등은 (8) 이를 바탕으로 이론적인 방정식을 통하여 FLAIR영상에서 정상 뇌척수액은 신호강도가 억제되는 반면 출혈의 신호강도는 억제되지 않아, 급성 거미막하 출혈이 정상 뇌척수액보다 고신호강도를 보이고, 출혈의 T2이완시간은 뇌회백질보다 길기 때문에 긴 에코시간을 사용할 때 급성 거미막하 출혈이 뇌회백질보다 높은 신호강도를 보여, FLAIR MR영상을 이용하면 급성 거미막하 출혈을 민감하게 진단할 수 있음을 증명하였다.

Chakeres와 Bryan (14)은 시험관 연구결과(in vitro study)에 기초하여 혈액의 농도가 낮은 거미막하 출혈의 진단에 있어 MR영상이 CT보다 특히 우수하다고 하였으며, FLAIR영상과 CT를 비교한 Noguchi 등의 연구 (7)에서도

FLAIR영상에서 적절한 TE를 선택할 경우 소량의 거미막하 출혈을 발견하는데 CT보다 민감하다고 하였다. 저자들의 연구에서도 상대적으로 저농도의 혈액이 위치한 피질구 부위 출혈의 진단에 FLAIR영상이 CT보다 유의하게 우수한 결과를 보여 이러한 사실을 뒷받침하는 결과를 보였다. 또한 본 연구의 분석에는 포함되지 않았으나 대상 환자 중 14예에서 FLAIR영상에서 뇌실내에 가라앉아 있는 고신호 강도를 보이는 뇌실내 출혈을 볼 수 있었으나 그 중 8예에서만 CT에서 고밀도의 뇌실내 출혈을 확인할 수 있었고, 이와 같은 결과는 급성 거미막하 출혈뿐만 아니라 저농도의 급성 뇌실내 출혈의 진단에 있어서도 FLAIR MR영상이 CT보다 우수할 것으로 생각된다.

Noguchi 등의 연구 (8)에 의하면 CT에서는 기저부 두개골에 의한 경화인공물 때문에 후두와에 위치한 급성 거미막하 출혈의 진단에 어려움이 있을 수 있고, 따라서 이 부위의 급성 거미막하 출혈의 진단에 FLAIR영상이 CT에 비하여 특히 우수하다고 하였으며, 저자들의 경우에도 그러하였다.

저자들의 연구결과에서 피질구와 후두와에서는 통계적으로 유의하게 FLAIR영상이 CT보다 우수하였으나 기저조와 실비우스열구에서는 통계적인 유의성은 보이지 않았다. 이는 Noguchi 등 (8)과 민 등 (9)의 연구결과와도 일치한다. 저자들의 연구와 다른 연구자들의 연구에 포함된 환자들의 대부분이 뇌동맥류의 파열에 의한 거미막하 출혈 환자들이었으며, 뇌동맥류는 대부분 윌리스환 주변에 위치하기 때문에 출혈의 농도가 피질구에 비하여 기저조나 실비우스열구에 고농도로 과량 분포하게 됨으로써 뇌척수액으로부터의 산소공급이 피질구의 혈액보다 원활하게 되지 못하여 상자성 물질인 데옥시헤모글로빈의 생성이 상대적으로 빨리 진행하게 되고, 이에 의한 T2이완시간의 단축에 의하여 FLAIR영상에서의 신호강도가 상쇄되는 것에 기인한 결과라 하겠다. 저자들의 연구에서도 기저조와 실비우스열구에 소량의 출혈이 있었던 환자에서는 FLAIR영상이 CT보다 우수하였으나 다량의 출혈이 있었던 환자에서는 CT가 더 우수하였다.

거미막하 출혈이외에 FLAIR MR영상에서 거미막하 공간에 고신호 강도를 보일 수 있는 것으로 뇌척수액의 유동인공물(flow artifact), 화농성 뇌막염, 뇌막전이 등이 있다 (8). 뇌척수액의 유동인공물의 경우 기저조에 고신호강도로 보여 지주막하 출혈로 오인될 수 있으나, 특징적인 위치와 다른 부위의 소견을 참조하면 쉽게 감별이 가능할 것으로 생각되며, 저자들의 연구에서도 별 어려움 없이 감별이 가능하였다. 화농성 뇌막염이나 뇌막전이 등도 임상소견과 FLAIR이외의 다른 기법의 MR영상 소견을 참조하면 감별이 가능할 것으로 생각된다.

결론적으로 FLAIR MR영상은 급성 거미막하 출혈의 진단에 유용한 검사법이며, 특히 출혈의 양이 소량인 경우와 후두와의 출혈을 진단하는데 CT보다 우수하다.

참 고 문 헌

1. Bradley Jr WG, Schmidt PG. Effect of methemoglobin formation on the MR appearance of subarachnoid hemorrhage. *Radiology* 1985;156:99-103
2. Yoon HC, Lufkin RB, Vinuela F, et al. MR of acute subarachnoid hemorrhage. *AJNR Am J Neuroradiol* 1988;9:404-405
3. De Coene B, Hajnal JV, Gatehouse P, et al. MR of the brain using fluid-attenuated inversion recovery (FLAIR) pulse sequences. *AJNR Am J Neuroradiol* 1992;13:1555-1564
4. Adams JG, Melhem ER. Clinical usefulness of T2-weighted fluid-attenuated inversion recovery MR imaging of the CNS. *AJR Am J Roengenol* 1999;172:529-536
5. 이상현, 장기현, 박홍석 등. 뇌질환의 진단에 있어서 FLAIR MR sequence의 임상적 유용성. *대한방사선의학회지* 1997;37:1-7
6. Noguchi K, Ogawa T, Inugami A, Toyoshima H, Okudera T, Uemura K. MR of acute subarachnoid hemorrhage: a preliminary report of fluid-attenuated inversion-recovery pulse sequences. *AJNR Am J Neuroradiol* 1994;15:1940-1943
7. Noguchi K, Seto H, Kamisaki Y, Tomizawa G, Toyoshima S, Watanabe N. Comparison of fluid-attenuated inversion-recovery MR imaging with CT in a simulated model of acute subarachnoid hemorrhage. *AJNR Am J Neuroradiol* 2000;21:923-927
8. Noguchi K, Ogawa T, Inugami A, et al. Acute subarachnoid hemorrhage: MR imaging with fluid-attenuated inversion recovery pulse sequences. *Radiology* 1995;196:773-777
9. 민수현, 김수연, 이기재, 심재찬, 오태경, 김호균. 거미막하 출혈의 FLAIR MR영상소견: CT와 T1강조 MR영상과의 비교. *대한방사선의학회지* 2000;42:425-430
10. Bradley WG. Hemorrhage and brain iron. In Stark DD, Bradley WG. *Magnetic resonance imaging*. 2nd ed. St Louis : Mosby-Year Book, 1992:721-769
11. Bradley Jr WG. MR appearance of hemorrhage in the brain. *Radiology* 1993;189:15-26
12. Grossman RI, Kemp SS, IP CY, et al. Importance of oxygenation in the appearance of acute subarachnoid hemorrhage on high-field magnetic resonance imaging. *Acta Radiol Suppl* 1986;369:56-58
13. Ogawa T, Inugami A, Shimosegawa E, et al. Subarachnoid hemorrhage: evaluation with MR imaging. *Radiology* 1993;186:345-351
14. Chakeres DW, Bryan RN. Acute subarachnoid hemorrhage: in vitro comparison of magnetic resonance and computed tomography. *AJNR Am J Neuroradiol* 1986;7:223-228

Detection of Acute Subarachnoid Hemorrhage: Comparison of FLAIR MR Imaging with Unenhanced CT

Won Jin Choi¹, Dae Seob Choi¹, Joung Hae Kim¹, Soon Kim¹, Hyeon Kyeong Lee¹,
Yeon Hee Oh¹, Seung Hyeon Kim¹, Sung Woo Lee¹, Wook Nyeon Kim², Kyu Chun Lee²

¹Department of Radiology, College of Medicine, Dongguk University

²Department of Neurology, College of Medicine, Dongguk University

³Department of Neurosurgery, College of Medicine, Dongguk University

Purpose : Our aim was to evaluate the usefulness of fluid-attenuated inversion recovery (FLAIR) MR imaging for detection of acute subarachnoid hemorrhage (SAH) compared with unenhanced CT.

Materials and methods : We compared FLAIR MR images with unenhanced CT scans in 28 patients with acute SAH. Findings of SAH on CT and MR images were graded as 0 (absence), 1 (suspicious), 2 (definite) in the cerebral sulci, sylvian fissure, basal cistern, and cisterns of the posterior fossa. We also compared FLAIR MR images of 28 patients with those of 35 normal subjects, and then the sensitivity, specificity, and diagnostic accuracy of FLAIR MR image for detection of acute SAH were calculated.

Results : FLAIR MR image was superior to CT in detecting SAH in the posterior fossa (1.41 ± 0.74 vs 0.78 ± 0.80 ; $p < 0.05$) and cortical sulci (1.11 ± 0.80 vs 0.70 ± 0.83 ; $p < 0.05$). There was no significant difference between FLAIR MR image and CT in detecting SAH in the basal cistern and sylvian fissure. The sensitivity, specificity, and diagnostic accuracy of FLAIR MR image for detection of SAH were 100% in all.

Conclusion : FLAIR MR image is useful in detecting acute SAH, especially in patients with small amount of SAH or SAH in the posterior fossa.

Index words : Brain, MR

MR, subarachnoid hemorrhage (SAH)

Magnetic resonance (MR), pulse sequences

Address reprint requests to : Dae Seob Choi, M.D., Department of Radiology, Dongguk University Kyongju Hospital
#1090-1, Sukjang-dong, Kyongju, Kyongbuk 780-350, Korea
Tel. 82-54-774-2519 Fax. 82-54-774-3588 E-mail: pcom@dongguk.ac.kr