

## 애완 이구아나의 피하에 발생한 건락괴사성 종류

조경오<sup>1</sup> · 박남용 · 강성귀 · 김용환\* · 김계엽\*\*\* · 이근우\*\*\*\*

전남대학교 수의과대학, \*광주광역시 보건환경연구원,  
\*\*은누리동물병원, \*\*\*동신대학교, \*\*\*\*경북대학교 수의과대학

### Subcutaneous Caseous Necrotic Mass in a Pet Iguana (*Iguana iguana*)

Kyoung-Oh Cho<sup>1</sup>, Nam-Yong Park, Sung-Kwi Kang, Yong-Hwan Kim, Gye-Yeop Kim and Kun-Woo Lee

College of Veterinary Medicine, Chonnam National University  
\*Institute of Health and Environmental, Gwangju Metropolitan City  
\*\*Onnury Animal Clinic, \*\*\*Dongshin University  
\*\*\*\*College of Veterinary Medicine, Kyungbuk National University

**Abstract** : A subcutaneous mass found in a nine-year-old male Iguana (*Iguana iguana*) was pathologically and microbiologically examined. Grossly, this mass, measuring 2 cm×1.5 cm×1 cm in size, contained white to yellow caseous-crumbly material which was surrounded by the thin connective tissue. Histopathologically, a mass consisted of central caseous necrotic debris in which heterophils and macrophages were scattered, and peripheral fibrous connective tissue in which scattered heterophils, macrophages and lymphoid cell aggregates were present. This mass composed of central necrotic core and peripheral connective tissue did not have any detectable microorganisms including acid-fast bacteria and fungi. Histopathologically, severe atrophy of seminiferous tubules in both testicles was observed. In addition, periphery of ductus deferens was thickened by fibrous connective tissue. This is the first report of subcutaneous caseous necrotic mass of an Iguana in Korea. In addition, the bilateral severe atrophy of seminiferous tubules may be due to fibrosis of ductus deferens.

**Key words** : atrophy, caseous necrosis, iguana, skin, testicles

## 서 론

피부는 내부의 여러 장기들을 덮고 보호하는 생체의 가장 큰 장기이다<sup>23</sup>. 피부의 생체에 대한 보호기능은 물리적 혹은 화학적 손상에 대한 보호, 체온 조절, 분비기능 등이 있다<sup>23</sup>. 이러한 보호기능에 불균형이 발생하게 되면 감염원에 쉽게 생체가 노출되어 병변이 발생하게 된다<sup>23</sup>. 파충류의 피부에도 염증성 병변이 간혹 관찰되는데, 진드기의 피부감염에 의한 피부 방어기능의 저하에 의한 것들도 있다<sup>2,4,7,8,21</sup>. 피부에 진드기의 감염등을 포함한 피부 보호기능의 균형을 파괴할 수 있는 자극이 가해 지면 피부에 염증성 병변이 발생하여 이로 인한 피하의 결합조직에 농포를 형성할 수 있다고 한다<sup>1,2,4,7,8</sup>. 실제로 파충류에서는 피하조직에 농포의 발생이 보고되었는데, 이러한 원인으로는 세균 및 곰팡이 감염이 보고되고 있다<sup>4,7-9</sup>. 이러한 농포에 관련된 세균으로는 *Aeromonas*, *Pseudomonas*, *Proteus*, *Eschericia* 종들을 포함한 여러 가지 세균이 보고되었다<sup>1,13,18,19</sup>. 또한 곰팡이 감염으로는 카멜레온에서 *Dermatophyte*의 감염 등도 보고되고 있다<sup>4,7,8</sup>. 피하에 또한 육아종성 종류를 형성하여 인수공통병으로서 중요하게 다루고 있는 결핵균의 감염도 보고되고 있다<sup>5,6,10-12,16</sup>. 파충류에서의 이러한 병변들은 피부의 어느 부위에서도 발생할 수

있지만, 피부의 농포는 도마뱀 종류의 파충류에서는 특히 항문 주위 및 귀의 피부에 잘 발생한다고 보고되어있다<sup>4,22</sup>.

본 저자들은 애완동물로 사육되고 있는 이구아나의 피부에 발생한 건락괴사성 종류와 양측성 고환위축을 병리학적 으로 관찰하였기에 그 결과와 추정 원인에 대해서 기술하였다.

## 재료 및 방법

### 공시동물

공시동물은 애완동물 판매점에서 사육 중인 9살 숫컷 이구아나로서 2000년 1월경부터 왼쪽 비강 주위에 종류가 관찰되었다. 치료는 판매점 주인에 의해서 암피실린의 근육내 주사와 가나마이신의 병변부 도포를 병변이 관찰된 후 약 3개월간에 걸쳐서 시행하였으나 종류의 크기가 점진적으로 커졌다. 판매점 주인은 피부에 발생한 종양으로 생각하여서 광주광역시 보건환경연구원 가축위생부에 의뢰한 후 안락사 시켜서 본 연구에 공시되었다.

### 육안적 및 조직학적 검사

외관검사를 실시한 후 일반적인 부검 술식에 따라 각종 실질 장기를 채취하여 10% 중성 포르말린 용액에 고정시킨 다음 파라핀 처리후 4µm 두께의 조직 절편을 만들고 Hematoxylin & Eosin 염색하여 광학현미경으로 검경하였다

<sup>1</sup>Corresponding author.

E-mail : chokoosuvet@hanmail.net

. 광학현미경으로 검사 후 선택된 조직절편은 조직내 원충의 유무를 검사하기 위해서 Periodic acid Schiff reaction (PAS)과 세균의 감염을 확인하기 위해서 MacCallum-Goodpasture Gram 염색을 실시하였다. 또한 항산성균 감염 유무를 확인하기 위하여 Ziehl-Neelsen 염색을 수행하였다.

**세균검사**

피하의 종류에서 멸균된 면봉으로 swabbing하여 5% 면양 혈액배지에 접종한 후 배양하였다.

**결 과**

**육안적 및 조직학적 소견**

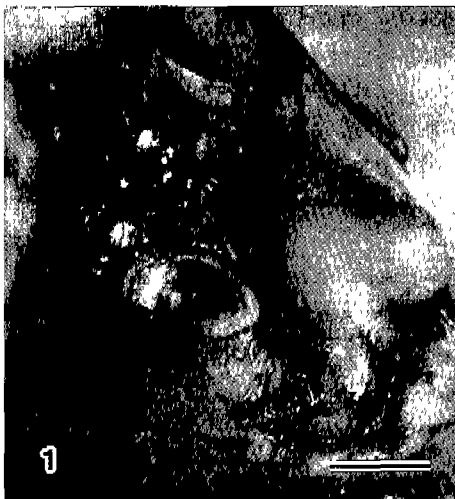외관의 육안 검사에서 왼쪽 안면부에 관찰된 2 cm × 1.5 cm × 1 cm 크기의 종류(Fig 1)는 피하조직에 매몰되어 있었다. 진피를 포함하여 종류조직을 적출한 후 절단면을 관찰한 결과 진피와의 연결은 관찰되지 않았다. 절단면상에서 종류의 내부는 회황색의 치즈양 물질로 구성되어 있었으며, 얇은 피막에 의해서 한계명료하게 둘러싸여 있었다. 내부장기를 비롯한 기타 장기에서는 피부에서 관찰된 종류가 관찰되지 않았다.

육안적으로 정상 주위는 심하게 섬유화가 되어있었으며, 허부의 고환은 양측성으로 위축되어 있었다.


간은 육안적으로 약간 창백하였으며, 전엽에 걸쳐서 중등도로 종대된 소견을 보였다. 기타의 장기에서는 육안적으로 중요한 변화는 관찰되지 않았다.

병리조직학적으로 종류의 내부는 주로 괴사 물질로 가득 채워져 있었으며, 중등도의 위호산구를 비롯하여 탐식세포의 침윤도 관찰되었다(Fig 2). 피막은 얇은 섬유성 결합조직에 의해 구성되었으며, 이 결합조직에 경도의 위호산구 및 탐식세포의 침윤이 있었다. 피막에서 모세혈관의 신생은 두드러지지 않았다. 형질구를 포함한 주로 소형 림프구가 피막에

서 산발적으로 관찰되었는데, 피막의 외측에서는 응집소를 형성하고 있기도 하였다(Fig 3). 종류의 피막과 진피 사이의 결합조직에는 소형의 림프구 및 위호산구가 경도로 침윤되어 있었으며, 특히 혈관주위에서 집락소를 형성하고 있었다. 종류 바로 윗부분의 진피에서는 약간의 각질화가 관찰되었다. 그람 염색의 결과 종류의 내부 및 피막에서는 어떠한 세균도 관찰되지 않았으나, 오직 진피의 각질화된 부위에서만 그람 음성 혹은 양성의 구균괴가 관찰되었다. 원충의 감염 여부를 검사하기 위한 PAS 염색에서는 양성반응을 보이는 어떠한 원충도 진피, 상피하 조직 그리고 종류의 피막과 내



**Fig 1.** Pet Iguana, skin. A subcutaneous mass is seen in the skin (Bar = 1 cm).



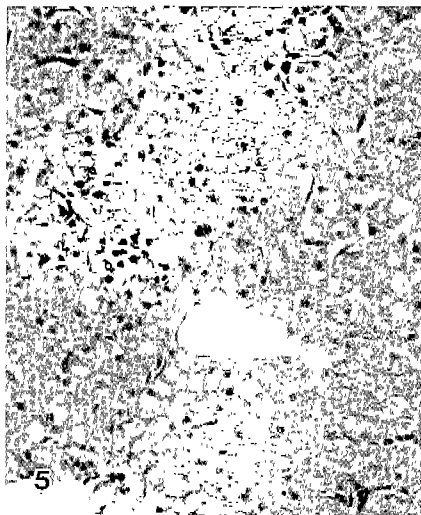
**Fig 2.** Pet Iguana, skin. The subcutaneous mass consists of central caseous necrotic core and peripheral connective tissue (H&E, × 140).



**Fig 3.** Pet Iguana, skin. Lymphoid cell aggregate and scattered heterophils, macrophages and lymphocytes are seen in the fibrous connective tissue surrounding necrotic mass (H&E, × 240).



**Fig 4.** Pet Iguana, testis. Severe atrophy of seminiferous tubules is noticed (H&E, × 240).



**Fig 5.** Pet Iguana, liver. Diffuse moderate hepatocellular swelling is observed (H&E, × 240).

부의 피사조직에서 관찰되지 않았다. 또한 항산성균을 검사하기 위한 Ziehl-Neelsen 염색에서도 항산성균은 전혀 관찰할 수 없었다.

정소는 양쪽 모두 병리조직학적으로 미만성의 심한 정세관 위축이 특징이었다. 정세관 내에서는 성숙한 정자는 관찰되지 않았으며, 정세관은 단지 몇층의 정모세포층과 세르톨리세포로만 구성되어 있었다(Fig 4). 특히 정세관 내부관강에 면한 정소세포는 심하게 변성 내지는 피사된 소견을 보였으며, 이들의 세포질에서는 호산성의 작은 과립들이 관찰되었다(Fig 4). 고환에 연결된 정삭에서는 조직학적으로 심한 섬유조직의 증식이 관찰되었다.

병리조직학적으로 간은 미만성으로 종창된 소견을 보였다

. 세포질은 호산성의 작은 과립성 물질들로 단편화 되어 있었으며 종창된 소견을 보였다(Fig 5). 핵은 세포질에 비해서 정상적인 형태를 보여주고 있었다. 산발적으로 피사된 간세포 부위에 탐식세포의 침윤을 특징으로 하는 피사소가 관찰되었다. 특히 간 피사소에서는 그람염색, PAS 염색 그리고 Ziehl-Neelsen 염색에 의해서 어떠한 양성의 세균도 관찰할 수 없었다.

기타의 장기에서는 유의성 있는 조직학적 변화는 관찰되지 않았다.

**세균검사**

종류의 내부에서 세균의 분리를 시도하였으나, 어떤 유의성 있는 세균도 분리되지 않았다.

**고 찰**

장기간의 항생제의 치료에도 불구하고 치료되지 않아 임상적으로 종양으로 의심된 이구아나 피하의 종류는 병리조직학적으로 건락피사였다. 건락피사는 응고피사의 일종으로 죽은 세포가 치즈와 같은 물질로 대체되었을 때 발생한다<sup>3</sup>. 동물에서 건락화는 결핵균 같은 독특한 만성 세균감염에 의해서 발생할 수 있다<sup>3</sup>. 어류같은 수생동물 및 파충류를 포함한 육상동물에서도 결핵균에 의한 건락피사를 중심으로하는 육아종이 종종 발생한다고 한다<sup>4</sup>. 파충류같은 육상동물에서 건락피사를 유발하는 결핵균으로는 *Mycobacterium (M.) fortuitum*, *M. xenopi*, *M. thamnopheos*, *M. runyoni*, *M. borstalense*, 그리고 *M. chelonae*가 있다고 보고되었다<sup>4,5,10-12,17,20</sup>. 본 실험에 사용한 피하조직의 종류에서는 항산성균은 전혀 관찰되지 않았지만, 항생제의 장기투여에 의한 종류내 세균의 감소로 조직학적으로 관찰할 수 없을 정도의 세균만 남아 있을 가능성은 배제할 수 없을 것 같다. 하지만, 결핵균에 의한 건락피사시 특징적으로 발생하는 육아피세포 및 거대세포같은 육아종성 변화가 전혀 관찰되지 않아서 결핵균율이 본 증례의 원인에서는 배제할 수 있을 것 같다.

파충류에서 농포의 발생은 세균 혹은 곰팡이의 감염에 의해 피부의 어느 부위에서도 발생할 수 있다고 한다<sup>4</sup>. 피부의 농포는 또한 도마뱀 종류의 파충류에서는 특히 항문 주위 및 귀의 피부에 잘 발생한다고 보고되어있다<sup>4,22</sup>. 농포를 유발하는 원인균으로는 *Aeromonas*, *Pseudomonas*, *Proteus*, *Eschericia* 종들이 있으며, 그외 *Enterobacteriaceae*, *Neisseria catarrhalis*, *Pasteurella*, *Listeria*, 그리고 *Streptomyces* 종들도 관련되어 있다고 한다<sup>1,4,13,18</sup>. 본 증례에서도 이러한 원인균을 피사조직에서 분리하려고 시도하였지만, 어느 세균도 분리하지 못하였으며, 조직학적으로 어느 세균도 관찰할 수 없었다. 이러한 원인으로는 상술한 바대로 항생제의 장기간 투여에 의한 조직내의 세균들이 제거되었을 가능성도 배제할 수 없다. 또한 파충류에서 농포는 진드기 감염을 포함한 피부에 손상을 일으키는 어떠한 것들도 농포의 발생원인이 된다고 한다<sup>1,2,4</sup>. 실제로 본 증례에서도 피

사조직이 있던 부위의 상부 피부에서는 심한 각질화가 발생하였으며, 이 부위의 조직절편에서 그람 양성 및 음성균들이 관찰되었다. 하지만, 괴사조직위의 상피조직의 각질화가 괴사조직 주위의 염증에 의해서 생긴 이차적인 반응성 병변인지 아니면, 피부의 종류를 유발할 수 있는 일차적인 원인인지는 알 수 없다.

괴사된 세포에 단백질 변성과 효소성 소화 중 어느 것이 우세하는가에 따라서 괴사의 유형이 달라진다<sup>3</sup>. 건락괴사는 응고괴사의 일종으로서 특히 지질이나 세포반응의 만성화에 의해서 병변부가 액화되거나 흡수용해되는 것이 차단되어서 발생한다<sup>3</sup>. 파충류에서는 세균이나 곰팡이의 감염에 의한 액화괴사의 일종인 농포의 발생이 자주 발생한다<sup>4,7,8</sup>. 하지만, 기존의 보고에 의해서도 액화괴사된 농포의 내용물이 치즈양으로 보고된 점으로 미루어 보아 본 증례를 포함해 파충류에서의 농포의 특성은 액화괴사에 의한 것이라기 보다는 건락괴사였다고 사료된다.

고환의 위축은 혈액공급 결핍, 고환염 탈기, 잠복고환, 너하수체 기능 저하증, 정액 배출로의 폐쇄등에 의해 발생한다<sup>15</sup>. 본 증례에서 양측 고환 모두 심한 정세관의 위축이 관찰되었으며, 정삭의 심한 섬유화에 기인한 내부의 고환동맥 및 정맥 그리고 정액 배출로의 관강의 직경이 줄어들었다. 따라서 본 증례에서 관찰된 고환의 위축은 정삭의 섬유화에 기인한 혈액공급과 정액배출로의 장애에 의한 것으로 생각된다<sup>15</sup>.

본 증례의 간은 조직학적으로 미만성의 심한 세포종창이 관찰되었다. 간에 세포종창을 유발하는 원인으로는 약물 중독에서 허혈성 손상까지 다양하다<sup>14</sup>. 본 증례에서 관찰된 간세포의 미만성 세포종창의 원인은 확실히 규명되지는 않았지만, 피부의 종류를 치료하기 위한 항생제의 투여가 의심된다. 특히, 설폰아미드, 페닐부타손, 히드라라진, 알로퓨리놀, 퀴니딘 등의 약물은 간에 육아종을 또한 유발할 수 있기 때문에 본 증례에서 관찰된 간세포의 종창 및 육아종의 형성은 항생제 투여에 의한 것으로 추측할 수 있다.

피부에 발생한 건락성 괴사, 양측성 정세관의 위축 그리고 간세포의 미만성 세포종창에 대한 연관성은 문헌 조사를 실시하였으나, 아직까지 뚜렷한 연관성에 대한 보고는 없었다. 따라서 앞으로 이러한 병변들이 발생한 증례가 있으면, 여기에 대한 연구가 필요하다고 생각한다.

## 결 론

9살 숫컷 이구아나(*Iguana iguana*)의 피부에 발생한 종류는 육안적으로 그리고 조직학적으로 건락괴사 병변이었다. 건락괴사 부위에서 세균의 분리를 시도하였으나 어떠한 세균도 분리할 수 없었으며, 조직절편을 이용한 특수염색에 의해서도 항산성균을 포함한 어떠한 세균이나 그리고 곰팡이성 감염인자들을 관찰할 수 없었다. 따라서 본 종류의 조직학적 소견과 특수염색의 결과 결핵균은 원인에서 배제할 수 있었다. 또한, 병변내에서 어떠한 원인체가 검출되지 않는 것

은 장기간 항생제의 치료에 기인한 원인균의 제거에 의한 것으로 사료된다.

본 증례의 고환에서 양측성으로 미만성의 심한 정세관의 위축이 관찰되었다. 양측 고환을 지지하고 정관배출로 및 혈관이 흐르는 정삭에 심한 섬유화가 관찰되었다. 따라서 양측성의 정세관의 위축은 정삭의 섬유화에 의한 고환에 대한 혈액의 흐름 및 정관배출로의 배출 장애에 기인한 것으로 추정된다.

간은 육안적으로 창백하고 종창된 소견을 보였으며 조직학적으로 간세포는 미만성의 세포종창 소견을 나타냈다. 또한 산발적으로 괴사된 병변내에 탐식세포가 주로 침윤된 육아병변도 관찰되었다.

## 참 고 문 헌

1. Boam GW, Samger VL, Vaughan DP. Subcutaneous abscesses in iguanid lizards. *J Am Vet Med Assoc* 1970; 157:617-619.
2. Boam GW, Samger VL, Vaughan DP. The pathogenicity for mice of two species of salmonella isolated from the green iguana (*Iguana iguana*). *J Am Vet Med Assoc* 1970; 157:689-690.
3. Cheville NF. Lethal Injury and Cell Death. In: *Introduction to Veterinary Pathology*, 2nd ed. Ames: Iowa State University Press. 1999: 5-27.
4. Frank W. Infectious Diseases. In: *Handbook of zoo medicine*, New York: van Nostrand Reinhold Company. 1982: 368-372.
5. Frye FL, Dutra FR. Mycotic granulomata involving the forefeet of a turtle. *Vet Med Small Anim Clin* 1974; 69:1554-1556.
6. Gibbs EL, Gibbs TJ, van Dyck PC. Health and disease. *Lab Anim care* 1966; 16:142-160.
7. Goldberg SR, Holshuh HJ. Ectoparasite-induced lesions in mite pockets of the Yarrow's spiny lizard, *Sceloporus jarrovi* (Phrynosomatidae). *J Wildl Dis* 1992; 28:537-541.
8. Goldberg SR, Bursley CR. Integumental lesions caused by ectoparasites in a wild population of the side-blotched lizard (*Uta stansburiana*). *J Wildl Dis* 1991; 27:68-73.
9. Grunberg WE, Kutzer E, Otte E. Abszeß ähnliche Nekrosen bei Schlangen aus Zoologischen Garten. *BMTW* 1963; 76:90-95.
10. Ippen R. Die spontane Tuberkulose bei Kaltblutern. *VISZ* 1962; IV:183-192.
11. Ippen R. Vergleichende pathologische Untersuchungen über die spontane und experimentelle Tuberkulose der Kalbbluter. *Abl Dt Akad Wiss* 1964; 1:1-90.
12. Ippen R. Die Tuberkulose der in Zoologischen Garten gehaltenen Tierer. *VISZ* 1964; VI:75-79.
13. Jackson CG, Fulton M. A turtle colony epizootic apparently of microbial origin. *J Wildl Dis* 1970; 6:466-468.
14. Kelly WR. The Liver and Biliary System. In: *Pathology of Domestic Animals*, 4th ed. New York: Academic Press. 1993: 319-406.
15. Ladds PW. The male genital system. In: *Pathology of domestic animals*, 4th ed. New York: Academic Press. 1993: 471-529.
16. Leonard JL, Shields RP. Acid-fast granuloma in a turtle's eye. *J Am Vet Med Assoc* 1970; 157:6120613.

17. Marcus LC. Infectious diseases of reptiles. J Am Vet Med Assoc 1971; 159:1626-1631.
18. Mayer H, Frank W. Bakteriologische Untersuchungen bei Reptilien und Amphibien. Zbl Bakt I Abt Orig 1974; A 229:470-481.
19. Pare JA, Sigler L, Hunter DB, Summerbell RC, Smith DA, Machin KL. Cutaneous mycoses in chameleons caused by the chryso sporium anamorph of Nannizziopsis vriesii (Apinis) Currah. J Zoo WildL Med 1997; 28:443-453.
20. Schwabacher H. A strain of Mycobacterium isolated from skin lesions of a cold-blooded animal, *Xenopus laevis*, and its relation to atypical acid-fast bacilli occurring in man. J Hyg 1959; 57:57-67.
21. Taborski A. Ein Beitrag zu den Erkrankungen der Haut und Unterhaut bei Reptilien und Amphibien. VISZ 1972; XIV:261-263.
22. Zwart P. Maladies des reptiles. Zoo Anvers 1974; 39:152-158
23. Yager JA, Scott DW. The Skin and Appendages. In: Pathology of Domestic Animals, 4th ed. New York: Academic Press. 1993: 531-738.