

맥반석 식이가 십자매와 백문조 간장 및 신장의 기능과 형태학적 변화에 미치는 영향

차재영¹ · 조영수¹ · 홍숙희² · 임정부³ · 김대진*

¹동아대학교 생명자원과학부 · 식품과학부
²의과대학, ³천연물응용연구소

Effect of Quartz Porphyry on the Functional and Morphological Changes of Liver and Kidney in Common Finch and White Java Sparrow

Jae-Young Cha¹, Young-Su Cho¹, Sook-Hee Hong², Chung-Bu Lim³ and Dae-Jin Kim*

¹Faculty of Natural Resources and Life Science, ²College of Medicine, and Faculty of Food and Nutrition, Dong-A University, Pusan 604-714, Korea and ³Institute of Natural Product Application, Pusan 609-730, Korea

Abstract

Effect of Quartz porphyry(QP) on functional and morphological changes of the liver and kidney was studied in male common finch and white java sparrow fed with the basal diet(Control group) or experimental diet containing 3.0% QP(QP group) for 14 days. There was not significantly different morphological change of the liver upon light microscopic examination in common finch and white java sparrow between control group and QP group. Morphological change of renal tissue upon light microscopic examination in common finch and white java sparrow was not also significantly different between control group and QP group. The concentrations of serum creatinine, blood urea nitrogen, and uric acid as renal functional parameters of common finch and white java sparrow were not significantly different in the both groups. The activity of glutamic oxaloacetic transaminase(GOT) as hepatic functional parameter in common finch was significantly higher in the QP group than in the control group ($p < 0.05$), whereas the activity of glutamic pyruvic transaminase(GPT) as hepatic functional parameter in common finch was not significantly different in the both groups. The activities of GOT and GPT in white java sparrow were not significantly different in the both groups. The morphologic findings and functional parameters of the liver and kidney observed in common finch and white java sparrow fed with 3.0% QP diet showed evidence of slightly liver damage accompanied with increased release of enzyme and fatty change of the hepatocytes in common finch, suggested that the tissues in some animals can be damaged by feeding a diet supplemented with 3.0% QP.

Key words – Quartz porphyry, common finch, white java sparrow, morphological change.

*To whom all correspondence should be addressed
Tel : 051-200-7532, E-mail djkim@mail.donga.ac.kr.

서 론

현재까지 규산염 광물질로서 크게 주목받고 있는 것으로는 bentonite, zeolite, kaolin 등 40여 종류가 있으며[15], 이 물질들이 동물생육에 있어서 필수 미량 광물질로서의 역할이 밝혀지면서 영양학적인 면에서도 그 중요성이 증가하고 있다[1,6,9,10]. 지금까지 규산염 광물질의 영양학적인 면에서의 연구에서는 식이 중에 1.0%~4.5% 수준까지 다양하게 첨가하고 있다. 이들을 식이중에 첨가할 경우 산란률을 증가, 산육능력 증가, 장내의 가스 배출 촉진효과, 분중의 수분량 감소, 식이 효율의 개선 등 유익한 작용이 있는 것으로 알려져 있다[12,14,17-19]. 또한 이들 규산염 광물질은 정수제, 탈취제, 이온교환제, 토양개량제, 사료첨가제 등으로도 많이 사용되고 있다[8,10,11].

맥반석(Quartz prophyry)은 석영암반에 속하는 암석으로 알카리 장석과 석영을 주성분으로 하고, 화학조성은 SiO_2 및 Al_2O_3 가 대부분을 차지하고 있다. 맥반석은 오래 전부터 피부병에 약효가 있는 약석으로 신비의 돌이라 구전되어 올 뿐 아니라, 현재에도 정수제, 미용제, 식품보존제 등으로 이용되고 있다. 이는 대부분 맥반석이 가지고 있는 다공성의 성질로 미네랄의 용출, 물리적 또는 화학적 활성 및 흡착작용에 기인하는 것으로 추정하고 있다[7]. 최근들어 맥반석을 이용하려는 연구가 활발하게 시도되고 있는데, 특히 영양학적인 면에서 많이 시도되고 있다[3,4,16].

최근 경제성장에 힘입어 관상조류를 사육하는 가정이 늘어나고 있지만 항생제 남용에 의한 각종 미생물의 감염에 대한 저항력 감소, 다두 사육에 따른 분중 암모니아에 의한 실내 공기의 오염 등 많은 문제점이 제기되고 있어 이에 적절한 전문사료가 요구되고 있는 실정에 있다. 본 연구자들은 가정에서 관상조류로 널리 사육되고 있는 십자매와 백문조를 이용하여 사료첨가제로서 맥반석의 이용 가능성에 대하여 검토한 바 있다[3,4]. 동물은 외부로부터 섭취하는 각종 독성화합물을 해독시키는 작용을 하는 간 조직과 체내의 노폐물 배설에 있어서 중요한 조절작용을 하는 신장 조직이 존재한다. 따라서, 본 실험에서는 맥반석을 급여한 후 십자매와 백문조의 간장 및 신장 조직의 기능과 형태학적 변화를 검토하기 위하여 이들 조직을 연구대상으로 하였다.

재료 및 방법

실험재료

실험동물인 관상조류 십자매(10~12 g 전후)와 백문조(12~14 g 전후)는 1999년 10월 울산조류연구소에서 50일령 수컷 20마리를 각각 구입하여 기본 식이인 조로 1주일간 적응시킨 후 본 실험에 사용하였다. 맥반석은 천연물이용 연구소에서 구입하였다.

식이조성 및 동물사육

본 실험에 사용된 식이 조성은 전보[4]에서와 같다. 기본 식이로 적응실험이 끝난 십자매와 백문조를 각각 10마리씩 2군으로 나누고, 2마리씩 사육 케이지에 넣은 후 온도($22 \pm 2^\circ\text{C}$), 습도($50 \pm 5\%$), 명암주기(명주기: 07:00~19:00)가 자동 설정된 사육실에서 식이와 음료수를 14일간 자유급여(*ad libitum*) 시켰다. 사육 기간중 식이 섭취량은 매일 측정하고, 체중은 실험 최종 전일에 측정하였다.

분석시료의 조제

실험 최종일 12시간 절식시킨 후 단두로 혈액을 채취하여 탈혈사 시켰으며, 간장 및 신장조직은 복부를 개복 한 다음 즉시 떼어내어 생리식염수로 씻고 여과지로 습기를 제거시킨 후 병리 조직검사를 위한 시료를 조제하였다. 채취한 혈액은 3,000 rpm에서 15분간 원심분리하여 혈청을 얻었으며, 간장 및 신장의 기능 지표로 사용되는 임상생화학적 분석에 사용하였다.

혈청 생화학적 분석

혈청의 신장 기능 지표인 creatinine, blood urea nitrogen, uric acid 농도는 혈액자동분석기(Hitachi 747)를 이용하여 분석하였다. 혈청의 간기능 지표 효소인 GOT 및 GPT 활성은 혈액자동분석기인 Sysmex NE-8000, (TOM medical, Japan)을 이용하여 통상적인 임상병리 실험에 준하여 실시하였다.

조직병리학적 검사를 위한 표본의 제작

각 실험군으로부터 얻은 간장 및 신장 조직으로부터 일부를 절제하여 10% 중성 포르말린 용액에 24시간 고정한 후 5 mm 두께로 조직을 잘라 통상적인 조직 표본 제작과

정을 거쳐 파라핀에 포매 하였다. 4 μm 두께로 박절한 조직을 슬라이드에 부착시키고 통상적인 hematoxylin-eosin 염색을 하여 광학현미경으로 관찰하였다[13].

통계처리

실험으로부터 얻어진 결과치는 통계 처리하여 평균치와 표준편차를 계산하였으며, 각 실험 군간의 유의성은 Student's t-test로 검정하였다.

결과 및 고찰

신장 기능지표 uric acid, blood urea nitrogen 및 creatinine 농도

알카리성의 규산염 광물질인 맥반석은 동물 성장에 필수적인 여러 미량원소를 함유하고 있어 성장 촉진, 산란율 증가, 배설물 중의 암모니아 감소 및 연변억제 작용 등이 알려져 있다[16]. 본 실험에 사용된 맥반석의 화학 조성에서 SiO₂가 67.4%를 차지하고, 다음으로 Al₂O₃가 16.2%로 높은 함량을 나타내었는데, 다른 규산염 광물질과 마찬가지로 규소와 알루미늄이 맥반석의 주성분으로 나타났다[4]. 이러한 두 원소를 주성분으로 하는 맥반석을 섭취한 십자매와 백문조의 혈액 임상생화학적인 면에서는 큰 영향을 미치지 않는 것으로 나타났다[3,4]. 본 실험에서는 맥반석 섭취 후 십자매와 백문조의 신장과 간 조직의 기능과 변화에 어느 정도 영향을 미치는지를 검토하였다.

신장은 항상성 유지, 노폐물 배설, 산-염기 평형 및 내분비 기능을 조절하는 조직으로 알려져 있는 신장 기능의 지표인 혈중 uric acid, blood urea nitrogen 및 creatinine 농도를 측정된 결과는 Table 1과 같다. 십자매의 혈중 평균 creatinine 농도는 대조군 0.48 mg/dℓ과 맥반석 첨가군 0.41 mg/dℓ 사이에 유의한 차이는 없었다. 백문조에서는 대조군 0.42 mg/dℓ과 맥반석 첨가군 0.43 mg/dℓ 사이에 역시 유의한 차이는 없었다. 십자매의 혈중 평균 uric acid 농도는 대조군 11.80 mg/dℓ과 맥반석 첨가군 11.14 mg/dℓ 사이에 유의한 차이가 없었으며, 백문조에서도 대조군 9.48 mg/dℓ과 맥반석 첨가군 12.91 mg/dℓ 사이에 유의한 차이가 없었으나 맥반석 첨가군에서 다소 높게 나타났다. 맥반석을 0.3~0.9% 수준까지 농도별로 식이 중에 첨가한 식이를 육계에 투여하여 혈중 암모니아 농도를 측정된 결과 맥반석 첨

Table 1. The concentrations of renal functional parameters of serum in common finch and white java sparrow (mg/dℓ)

| | Control | Quartz porphyry |
|---------------------|------------|-----------------|
| Common finch | | |
| Creatinine | 0.48±0.01 | 0.41±0.01 |
| Uric acid | 11.80±0.97 | 11.14±1.45 |
| Blood urea nitrogen | 5.10±0.66 | 6.41±0.71 |
| White java sparrow | | |
| Creatinine | 0.42±0.01 | 0.43±0.01 |
| Uric acid | 9.48±0.98 | 12.91±1.71 |
| Blood urea nitrogen | 11.77±1.31 | 10.54±0.92 |

Values are means±SE of ten common finch and white java sparrow per group.

가 농도에 의한 영향은 전혀 없는 것으로 나타났는데, 이는 맥반석에 함유된 규산염의 양이온 작용으로 장내 pH를 변화시켜 장내세균의 생육환경을 변화시키는 정장작용에 기인하는 것으로 설명하고 있다[11,16]. 십자매의 blood urea nitrogen 평균 농도는 대조군 5.10 mg/dℓ과 맥반석 첨가군 6.41 mg/dℓ 사이에 유의한 차이는 없었다. 백문조의 blood urea nitrogen 평균 농도는 대조군 11.77 mg/dℓ과 맥반석 첨가군 10.54 mg/dℓ 사이에 유의한 차이는 없었으나, 십자매보다 약 2배 정도의 높은 농도를 보여 종간의 차이를 나타내었다. 따라서, 신장 기능 지표인 uric acid, blood urea nitrogen 및 creatinine 농도가 맥반석 첨가 식이와 대조군 식이에 의해 큰 차이를 보이지 않아 식이중의 맥반석 3.0% 첨가는 십자매와 백문조의 신장 기능에는 큰 영향을 미치지 않는 것으로 사료된다.

간장 기능지표 효소활성

간 기능의 지표로 널리 사용되고 있는 GOT와 GPT는 간염, 간경변 등 주로 간질환을 가진 환자에서 증가하고, 각종 독성화학 물질의 섭취에 의해 간에서 해독되는 과정에서 증가하여 혈중으로 분비가 증가하는 것으로 알려져 있다[2,5]. 십자매와 백문조의 혈청 GOT 및 GPT 활성을 측정된 결과는 Table 2와 같다. 십자매와 백문조의 혈중 GTP 활성은 각각 실험군간에 유의한 차이는 인정되지 않았으나, 십자매의 혈중 GOT 활성은 대조군에 비해서 맥반석 첨가군에서 유의하게 증가하였고, 백문조에서는 실험군

Table 2. The activities of hepatic functional parameters of serum in common finch and white java sparrow (U/L)

| | Control | Quartz porphyry |
|-----------------------------------|----------------|-----------------|
| Common finch | | |
| Glutamic oxaloacetic transaminase | 573.03 ± 13.20 | 758.55 ± 44.62* |
| Glutamic pyruvic transaminase | 38.54 ± 6.10 | 47.50 ± 2.79 |
| White java sparrow | | |
| Glutamic oxaloacetic transaminase | 595.98 ± 20.72 | 654.37 ± 13.73 |
| Glutamic pyruvic transaminase | 52.76 ± 4.49 | 55.06 ± 3.54 |

Values are means ± SE of ten common finch and white java sparrow per each group.
**p* < 0.05.

간에 유의한 차이는 없었다. 이러한 결과는 간 조직의 검사소견(Fig. 1 A 및 C)에서 경도의 백혈구 염색세포의 침윤과 지방변성 소견에 의한 손상된 간세포로부터 분비된 간기능 지표효소가 혈중으로 나와 GOT가 증가한 것으로 보인다. 따라서, 3.0% 수준의 맥반석 식이는 십자매의 간 기능에 약간의 손상을 주는 것으로 나타나, 차후 간 손상을 주지 않을 정도의 적정 첨가 농도와 맥반석 첨가로 인한 간 손상 정도와 경과 진행을 관찰하기 위한 좀더 장기적인 동물실험이 요구된다.

조직병리학적 소견

십자매와 백문조의 간장 및 신장 조직의 형태학적 변화를 광학현미경으로 관찰한 결과는 Fig. 1 및 Fig. 2와 같다. 십자매의 대조군 간조직에서 간소엽의 구조는 잘 유지되어 있었고, 경도의 백혈구 침윤으로 균집을 이루어 간소엽내에 산재해 있었다(Fig. 1 B). 간세포 배열은 일렬로 규칙적이나(Fig. 1 D), 일부 간세포의 세포질에는 비교적 작은 크기의 지방적이 존재하여 경한 지방 변성 소견을 보였다(Fig. 1 F). 맥반석 첨가 실험군의 간 조직에서 간소엽의 구조는 잘 유지되어 있었고, 경도의 백혈구 침윤으로 균집을 이룬 백혈구는 간소엽내에 산재해 있었다(Fig. 1 A). 일부 간세포의 세포질에는 비교적 큰 크기의 지방적이 존재하여 지방변성 소견을 보이거나(Fig. 1 C), 아주 미세한 지방적도 있었다(Fig. 1 E). 십자매의 대조군과 맥반석 첨가 실험군의

신장 조직에서는 경한 백혈구 침윤이 있는 것 외에는 특이한 이상 소견은 관찰되지 않았다(Fig. 1 G 및 H). 이는 신장의 기능적 지표인 혈중 uric acid, blood urea nitrogen 및 creatinine 농도 측정에서도 두 실험군간에 차이가 없는 것으로 보아 신장 조직의 형태학적으로도 이상 소견이 없는 것을 의미한다.

백문조의 대조군 간 조직에서 간소엽의 구조는 잘 유지되어 있었고 간세포 배열도 규칙적이며(Fig. 2 B), 아주 경도의 백혈구 침윤이 있는 것 외에는 특이 소견이 없었다(Fig. 2 D). 맥반석 첨가 실험군의 백문조 간 조직에서 간소엽의 구조는 잘 유지되고 있었으며 침윤한 백혈구가 균집을 이루어 간소엽 내에 산재해 있었고(Fig. 2 A), 간세포는 규칙적으로 배열하고 있었으며 지방변성은 없었다(Fig. 2 C). 백문조의 대조군과 맥반석 첨가 실험군의 신장 조직에서는 특이 소견이 관찰되지 않았다(Fig. 2 E 및 F). 이는 십자매에서 보여주는 결과와 비슷한 것으로 신장의 기능 지표인 혈중 uric acid, blood urea nitrogen 및 creatinine 농도 측정에서도 이들을 지지해준다.

이상의 실험 결과에서 관상조류인 십자매와 백문조의 식이에 맥반석 3.0% 첨가 수준까지는 혈청내 생화학 지수와 신장 조직의 형태학적 변화에는 큰 영향을 미치지 않는 것으로 나타났으나, 십자매의 간 조직에는 약간의 손상이 나타났다. 본 연구 결과를 기초로하여 경제성장과 더불어 앞으로 증가할 것으로 기대되는 관상조류의 사육에 요구되는 식이 조성분과 분변 중의 암모니아 냄새를 경감시켜 실내 공기오염을 정화하는데 맥반석이 보다 효과적으로 사용될 것으로 사료된다.

요 약

규산염 광물질인 맥반석을 3.0% 수준으로 식이 중에 첨가하여 십자매와 백문조에 각각 2주간 섭취시킨 후 신장과 간 조직의 기능과 형태학적 변화에 미치는 영향을 조사하였다. 십자매의 간 조직의 형태학적 변화를 광학현미경으로 관찰한 결과, 대조군에서 간 소엽내 약간의 백혈구 침윤과 경한 지방변성 소견을 보이고 있었다. 한편, 맥반석 첨가군에서는 세포내 백혈구의 침윤은 경미하고 지방변성을 보이고 있었다. 십자매의 신장 조직은 대조군과 실험군에서 특이한 이상 소견을 발견하지 못하였다. 백문조의 간

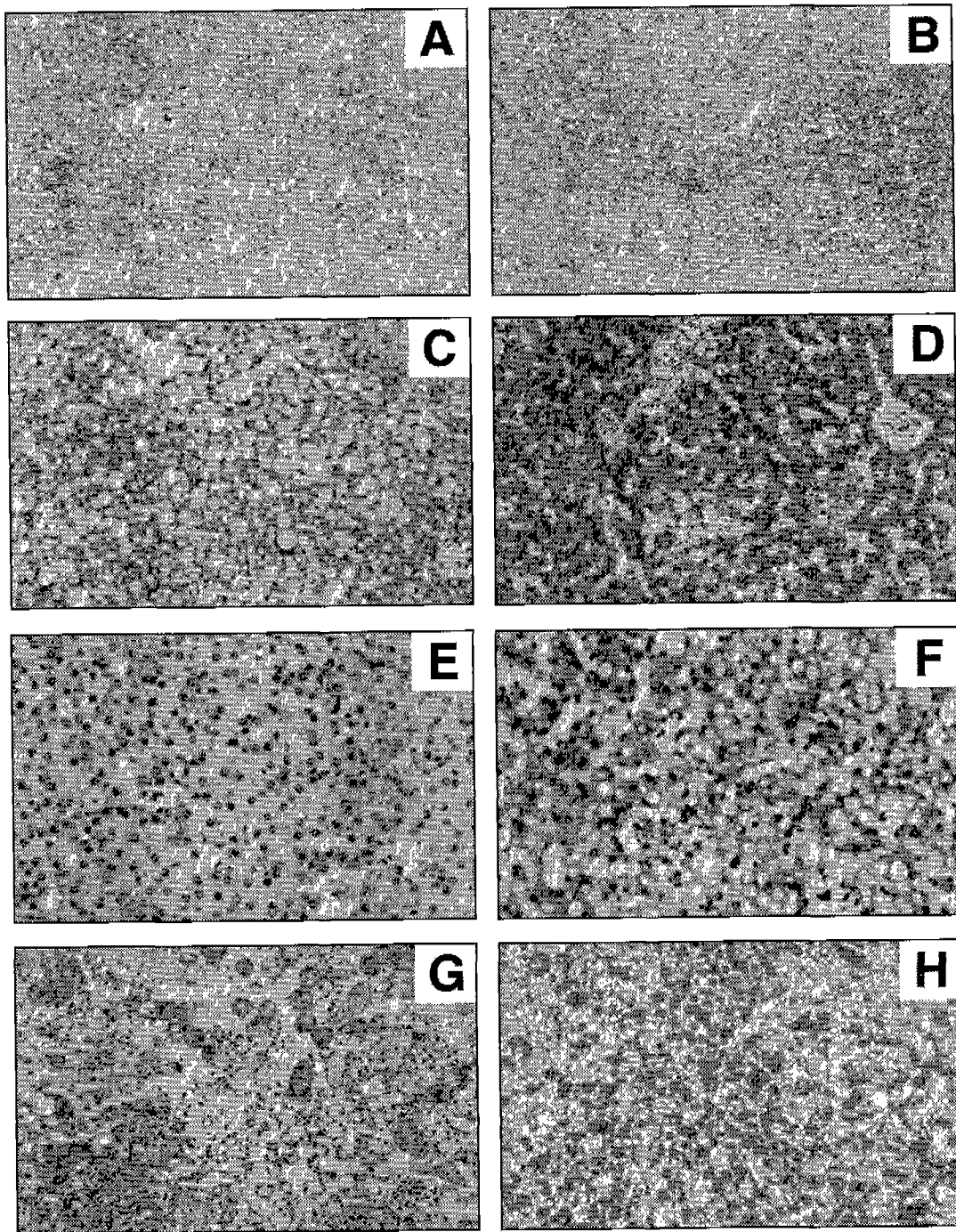


Fig. 1. Light microscopic finding of the liver and kidney in common finch (Hematoxylin-eosin stain). The liver of common finch fed with experimental diet containing 3.0% QP shows well preserved hepatic lobules with clusters of infiltrating leukocytes (A, $\times 40$), large fat vacuoles filling the hepatocytic cytoplasm (C, $\times 100$), and fine fat vacuoles in the hepatocytic cytoplasm (E, $\times 200$). The kidney shows no specific abnormal change except for some leukocytic infiltration (G, $\times 100$). The liver of common finch fed with basal diet shows well preserved hepatic lobules with clusters of infiltrating leukocytes (B, $\times 40$), single cord of hepatocytes (D, $\times 100$), and small fat vacuoles filling the hepatocytic cytoplasm (F, $\times 200$). The kidney shows no specific abnormal change except for some leukocytic infiltration (H, $\times 100$).

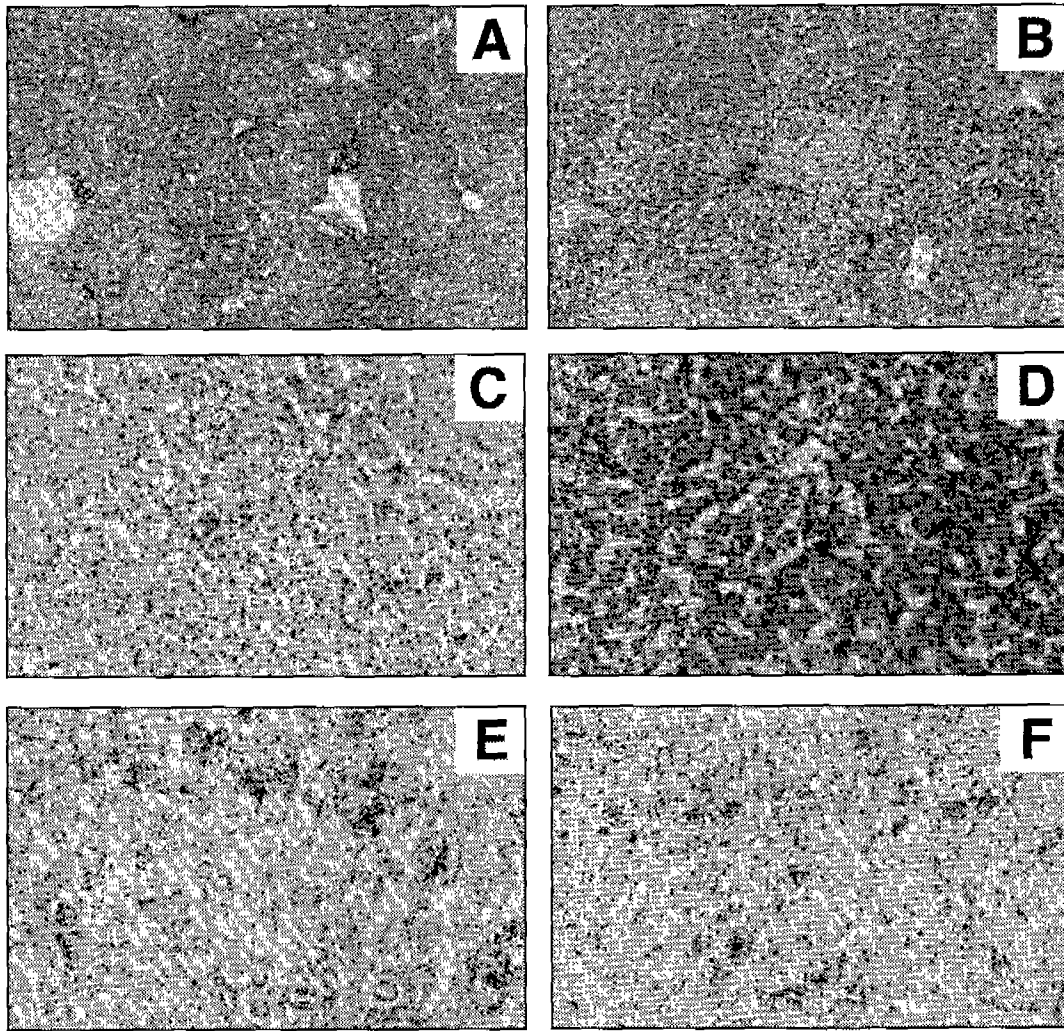


Fig. 2. Light microscopic finding of the liver and kidney in white java sparrow (Hematoxylin-eosin stain). The liver of common finch fed with experimental diet containing 3.0% QP shows well preserved hepatic lobules with clusters of infiltrating leukocytes (A, $\times 40$) and well ordered hepatocytic cord arrangement (C, $\times 100$). The kidney shows no specific abnormal change (E, $\times 100$). The liver of common finch fed with basal diet shows well preserved hepatic lobules (B, $\times 40$) and mild leukocytes infiltration (D, $\times 100$). The kidney shows no specific abnormal change (F, $\times 100$).

조직의 형태학적 변화를 관찰한 결과, 대조군과 실험군에서 간 소엽내 아주 경미한 백혈구의 침윤 외에는 정상적인 소견을 보였다. 백문조의 신장 조직에서도 대조군과 실험군에 특이한 이상 소견을 발견하지 못하였다. 신장 기능 지표인 혈중 creatinine, uric acid, blood urea nitrogen 농도는 십자매와 백문조의 각 실험군 사이에 차이가 없었다. 십자매와 백문조의 혈중 GTP 활성은 각각 실험군간에 유의한 차이는 인정되지 않았으나, 십자매의 혈중 GOT 활성은 대조군에 비해서 맥반석 첨가군에서 유의하게 증가하였고, 백문조에

서는 실험군간에 유의한 차이는 없었다. 이상의 실험 결과에서 관상조류인 십자매와 백문조의 식이에 맥반석 3.0% 첨가 수준까지는 혈청 생화학 지표와 신장 조직의 형태학적 변화에는 큰 영향을 미치지 않았지만, 간 조직의 형태학적 변화에는 약간의 영향을 미친 것으로 나타났다.

참 고 문 헌

1. Almquist, H. J., H. L. Christensen and J. Manrer. 1967.

- The effect of bentonites on nutrient retention by turkeys. *Feedstuffs* **39**, 54-56.
2. Beeson, P. B., W. McDermott and J. B. Wyngaarden. 1979. *Text book of medicine*. Saunders Co., Philadelphia, p. 77-100.
 3. Cha, J. Y., Y. S. Cho, C. B. Lim, S. S. Hong and D. J. Kim. 2000. Effect of quartz porphyry supplemented diet on clinical chemical parameters of serum in white java sparrow. *Korean J. Life Sci.* **11**, 70-75.
 4. Cha, J. Y., S. H. Yoon, Y. S. Cho, C. B. Lim and D. J. Kim. 2000. Effect of quartz porphyry supplemented diet on clinical chemical parameters in common finch. *Korean J. Life Sci.* **10**, 247-253.
 5. Corinne, H. R. and S. W. Emma. 1984. *Basic nutrition and diet therapy*. 5th ed., Macmillan Co., New York, p. 272-224.
 6. Hollister, A. G. and E. W. Kienholz. 1980. Sodium bentonite in diets for growth ducks. *Poultry Sci.* **59**, 2160-2162.
 7. Jin, K. D., S. W. Lee and S. K. Lee. 1986. Study on the utility of quartz porphyry. *Resources Problem Institute of Yeungnam Univ.* **5**, 55-68.
 8. Lee, S. H., S. H. Seo, J. S. Um and I. K. Paik. 1996. Effects of supplementing of aluminosilicate Maximineral 72 on the performance of broiler chickens. *Korean J. Poult. Sci.* **23**, 121-128.
 9. Lee, T. W. 1975. A study on the feed values between the bentonite and zeolite in the feeding of broiler chicken. *Korean J. Ani. Sci.* **17**, 625-628.
 10. Min, B. S., Y. I. Kim. and S. J. Oho. 1988. Effects of zeolite levels on the performance of broilers. *Korean J. Poult. Sci.* **15**, 31-38.
 11. Mumpton, F. A. and P. H. Fishman. 1977. The application of natural zeolites in animal science and aquaculture. *J. Animal Sci.* **45**, 1188-1203.
 12. Moon, Y. Y. and I. K. Paik. 1989. The effects of supplementation of zeolite on the economical efficiency of broiler production. *Korean J. Poult. Sci.* **16**, 149-156.
 13. Oh, G. Y. 1987. *Histopathological Technics and Staining Method*, p.159.
 14. Pigott, G. M. 1982. The potential of MAXIMINERAL (72) as a source of nutrients for animals. Mineral Mining Export; USA.
 15. Scheideler, S. E. 1990. Aluminosilicates in poultry rations. *Feed Management* **41**, 22-26.
 16. Son, C. H. and C. I. Park. 1997. Effects of dietary quartz porphyry supplementation on moisture content of excreta, intestinal ammonia contents and blood composition of growing broilers. *Korean J. Poult. Sci.* **24**, 179-184.
 17. Watkins, L. and L. L. Southern. 1991. Effect of dietary zeolite A and graded levels of calcium on growth, plasma, and tibia characteristics of chicks. *Poultry Sci.* **70**, 2295-2303.
 18. Yang, C. B., J. D. Kim, J. H. Lee, W. T. Cho and I. K. Han. 2000. Effect of dietary Cheju scoria and zeolite on the performance of swine. *J. Anim. Sci. Technol. (Kor.)* **42**, 477-488.
 19. Yang, C. B., J. D. Kim, W. T. Cho and I. K. Han. 2000. Effect of dietary Cheju scoria meal on the performance of swine. *J. Anim. Sci. Technol. (Kor.)* **42**, 467-476.

(Received February 5, 2001; Accepted March 2, 2001)