

전기화상 환자에서 전완부피판을 이용한 수부의 재건

한일병원 성형외과교실, 드림 성형외과*

김기선 · 송홍식* · 나민화 · 이태섭 · 이동은

— Abstract —

Reconstruction of Hand Defects with Forearm Flaps in Electrical Burn Patients

Ki Seon Kim, M.D., Hong Shick Song*, M.D., Min Wha Na, M.D.,
Tae Seop Lee, M.D., and Dong Eun Lee, M.D.

*Department of Plastic and Reconstructive Surgery, Hanil General Hospital,
Dream Aesthetic Clinic**

The hand is a frequently affected area in high voltage electrical burn injury as an input or output sites. Therefore, early debridement and synchronous flap coverage are generally accepted as a primary treatment of several electrical burns complicated by exposure of tendons, neurovascular structures, and bones. So, in order to establish convenient, promising methods for the reconstruction of hand defects in electrical burn patients, we performed various reverse forearm flaps. From March 1997 to February 2000, we reconstructed 12 cases of hand defects in high voltage electrical burn wounds with reverse forearm flaps. Reverse radial fasciocutaneous flap were 3 cases, reverse ulnar fasciocutaneous flap were 3 cases, reverse ulnar fasciocutaneous flap and STSG were 4 cases, reverse ulnar fascial flap and STSG were 2 cases. We successfully reconstructed hand defects in all 12 cases, and obtained following conclusions. 1. Various reverse forearm flaps provide well vascularized, profitable tissues and they require short operative time with relatively easy procedures. 2. Reverse fascial flap and STSG, reverse fasciocutaneous flap and STSG provide thin flaps with good aesthetics and minor donor site morbidity.

Key Words : Forearm flap, Hand defect, Reconstruction, Electrical burn

I. 서 론

고압전기화상에서 수부는 유입부 또는 사출부로서 흔히 손상 받는 부위이며, 다른 화상과 달리 화상범

위는 비교적 넓지 않으나 심부 3도 또는 4도 화상으로 나타나 수부의 기능에 장애를 초래하기 쉽고 절단술이 필요한 경우가 흔하다. 수부의 재건을 위해 사용할 수 있는 피판중에는 국소피판술, 원위피판술, 유리피판술, 역행성 피판술 등이 있는데, 유리

피판술은 술기상 어려움과 시간이 많이 걸리는 단점이 있고 원위피판술은 여러 번 수술을 해야하는 단점이 있으며, 역행성 전완부피판술은 혈행이 풍부하며 비교적 넓은 부위의 연부조직 결손을 재건할 수 있고 수부와 인접되어 있어 시간이 적게 걸리고 비교적 술기가 간단하며, 한 번의 수술로 입원기간이 단축되고 공여부의 장애가 적으며 얇은 피판을 얻을 수 있어 미용 적으로 좋으며 수술후 환자가 편한 자세를 유지할 수 있는 등 여러 가지 장점이 있어 저자들은 우선적으로 역행성 피판술을 시행하였다.

또한 저자들은 쉽게 노출되는 수부의 특성상 미용적인 면과 공여부의 장애를 고려하여

6례에서 공여부를 일차 봉합이 가능하도록 하여, 통상적인 피판이 결손부위에 비해 너무 두꺼운 경우 피판중 피부의 폭을 좁게 하여 일부를 덮고 그 대신 근막을 옆으로 펴서 근막위에 피부이식술을 시행하여 결손부위를 재건하였으며, 더욱 얇은 피판술이 필요할 때는 근막판만으로 결손부위를 덮고 그 위에 식피술을 시행하였다.

본 성형외과에서는 1997년 3월부터 2000년 2월까지, 고압전기화상에 의한 수부 연부조직 결손 환자 12례에서 모두 좋은 결과를 얻었기에 문헌고찰과 함께 보고하는 바이다.

II. 증 례

1997년 3월부터 2000년 2월까지 본 한일병원 성형외과에서 전완부 피판술로 재건한 12례의 수부 고압전기화상 환자를 대상으로 하였다. 환자는 모두 고압전선을 다루거나, 고압전기에 관련된 근로자들로 22,900 V의 고압전기에 수상하였으며, 28세에서 53세 사이의 남자 환자들로서 평균 연령은 39세이었다. 수상정도는 피부 및 피하 연부조직 괴사와 함께 건, 신경 등이 노출된 심부화상이었으며 평균 추적조사 기간은 14개월이었다. 재건방법은, 요골동맥이나 척골동맥 손상이 없고 전기화상부위가 수부의 일부만 포함하는 국소적인 경우, 전완부피판술을 이용한 재건술을 시행하였으며, 그 중에는 역행성요골동맥피판술이 3례, 역행성척골동맥피판술이 3례, 역행성척골동맥근막피판 및 식피술이 4례, 역행성척골동맥근막판 및 식피술이 2례 있었다. 모두 12례의 재건 결과 이식한 피판은 모두 잘 생착하였으며, 공

여부 피부이식의 부분적 괴사가 1례에서 있었으나, 경미하여 자연 치유된 것 이외에 모두 만족할 만한 결과를 얻었다.

증례 1

45세 남자로 3주전에 발생한 22,900 V의 고압전기화상 환자였다. 수근부에 5×6 cm의 연부조직 결손이 있었으며 굴건이 노출되어 있었다. 통상적인 피판이 결손부위에 비해 너무 두꺼워서 공여부가 일차 봉합이 가능하도록 피부의 폭을 좁게 하여 5×3 cm 크기의 역행성척골동맥근막피판을 들어 결손부중 일부를 피판으로 덮고 그 대신 근막을 옆으로 펴서 근막위에 피부이식술을 시행하였다. 술후 특별한 합병증 없었고 피판의 두께가 두껍지 않아 미용적으로 만족스러웠으며 물리치료후 기능적으로도 일상 생활에 장애가 없었다(Fig. 1).

증례 2

40세 남자 환자로 22,900 V의 고압전기화상 환자였다. 수근부에 5×4 cm의 연부조직 결손이 있었으며 건이 노출되어 있었다. 역행성 척골동맥 근막판 및 식피술을 시행하였고 공여부는 일차 봉합하였다. 이식된 근막판은 풍부한 혈류가 공급되어 잘 생착하였으며 근막위에 이식한 피부도 상태가 매우 좋았다(Fig. 2).

증례 3

27세 남자 환자로 22,900 V의 고압전기화상으로 인해 수배부에 8×5 cm의 연부조직 결손이 있었으며 수배부 신전건이 노출되어 있었다. 역행성 요골동맥 피판으로 연부조직 결손을 재건하였으며, 이때 염증이 있는 건은 절제하지 않았다. 피판이 잘 생존하여 수부의 운동에 있어서도 정상적인 운동범위를 보였다(Fig. 3).

III. 고 찰

산업사회의 발달로 전기의 사용량이 많아짐으로서 전기로 인한 손상도 증가하는 추세에 있다. 고압전기화상에서 수부는 유입부 또는 사출부로서 흔히 손상 받는 부위이며, 3도 또는 4도 화상으로 나타나서 흔히 건, 신경, 혈관 등이 노출되어 결손부가 적절히

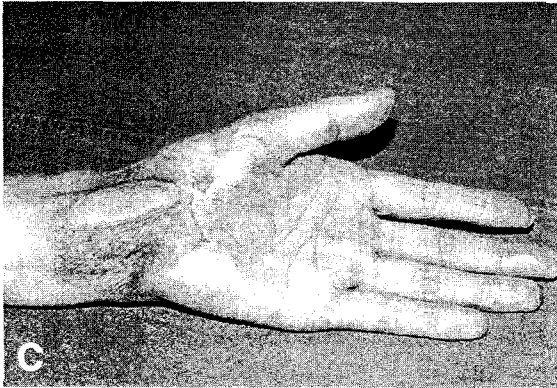
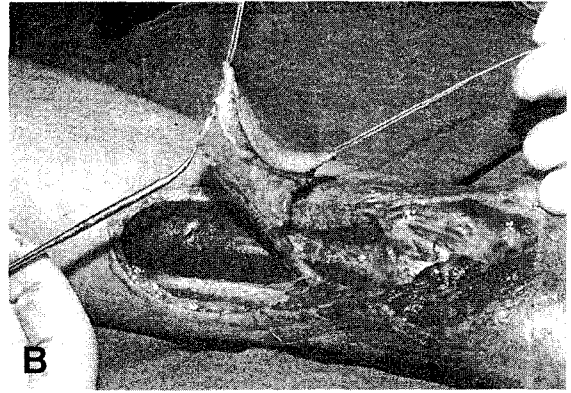
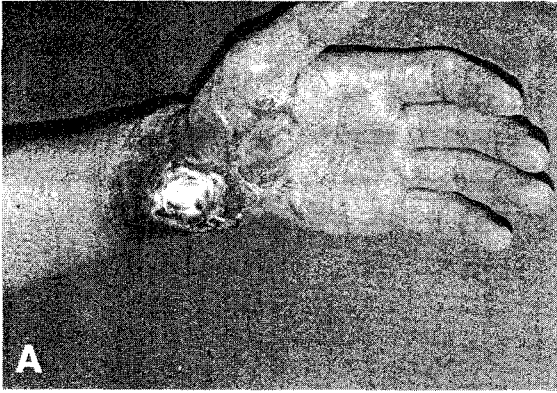


Fig. 1. A. Preoperative view. Soft tissue defect with exposure of tendon. B. Intraoperative view. The defect was covered with ulnar fasciocutaneous flap, and then STSG was done above fascia. The doner site was repaired primarily. C. The skin quality above fascia was excellent.

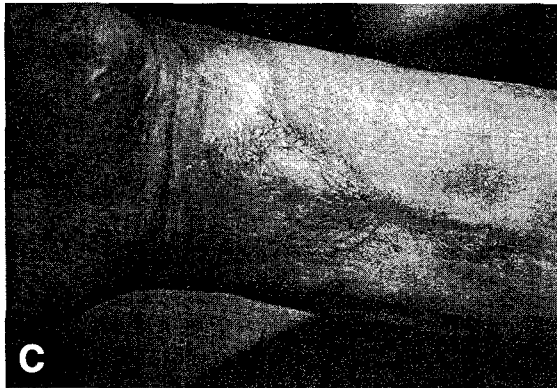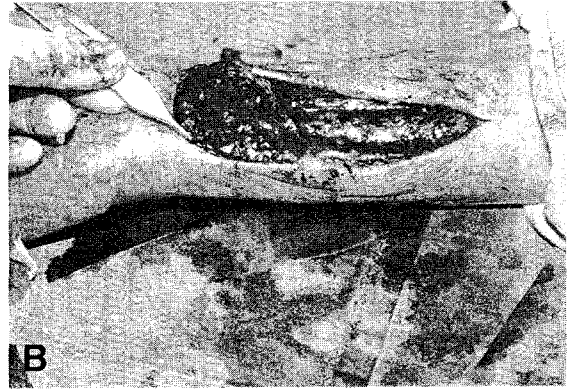
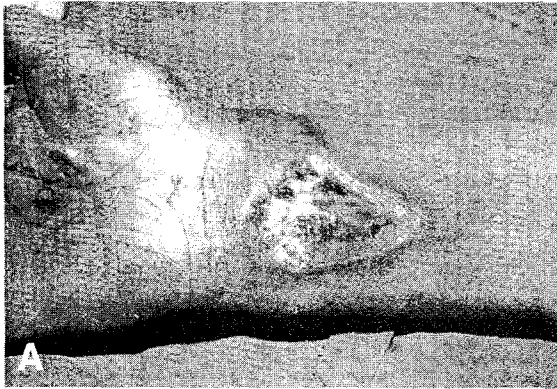


Fig. 2. A. Soft tissue defect with exposure of tendons resulting from high tension electrical injury. B. The defect was covered with reverse ulnar fascial flap, and STSG was done above fascia. The doner site was repaired primarily. C. The skin quality above fascia was excellent.

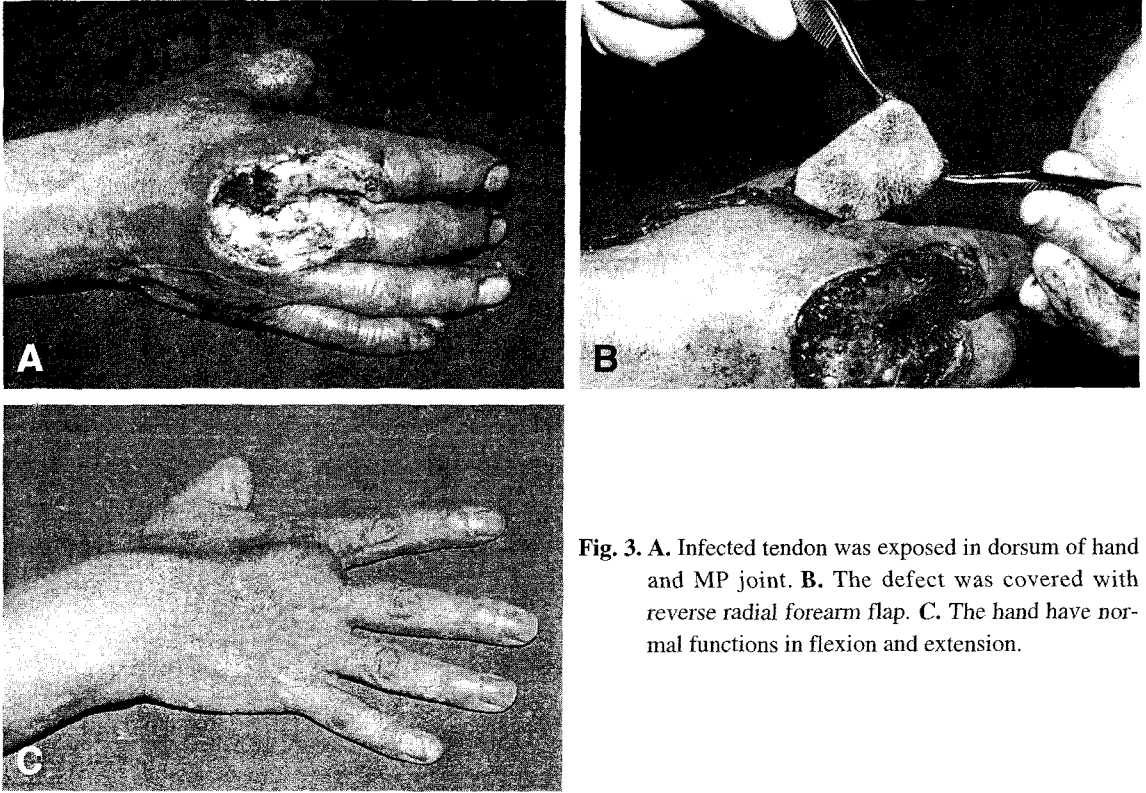


Fig. 3. A. Infected tendon was exposed in dorsum of hand and MP joint. B. The defect was covered with reverse radial forearm flap. C. The hand have normal functions in flexion and extension.

재건되지 않는다면 수부기능의 장애는 필연적이다.

수부의 재건을 위해 사용할 수 있는 피판중에는 국소피판술, 원위피판술, 유리피판술, 역행성 피판술 등이 있는데, 유리피판술은 술기상 어려움과 시간이 많이 걸리는 단점이 있고 과거 수부에 흔히 이용되었던 국소 피판술, 원위 피판술은 고압전기화상 시에는 쉽게 적용하기 어려울 때가 많다. 원위 피판술은 2단계 수술 및 피판이 두꺼워 미용적 문제를 보이며, 환자가 감수해야할 불편함 이외에도, 고압 전기화상의 창상에서 흔히 발생하는 심한 염증으로 인하여 실패할 가능성이 매우 높다. 국소 피판술은 환부의 크기가 작은 경우에는 가능하겠지만 환부의 크기가 커지면 일반적으로 사용하기가 곤란하다. 그 이유는 우선 수부 내에는 사용할 수 있는 국소 조직이 제한되어 있을 뿐 아니라, 고압전기화상의 심부 창상에 인접한 부위는 혈액순환이 매우 불안정한 상태여서 이런 부위를 국소 피판술에 포함시켜 전이시킬 경우에 조직의 괴사가 발생하기 때문이다.

1978년 Yang 등¹⁾에 의하여 유리 피판으로 처음 고안된 전완피판은 피판이 비교적 얇으며 수술적 박

리가 용이하고 수부에 인접되어 있고 감각신경을 포함한 채로 전위가 가능하며 비교적 혈류량이 풍부하고 얇은 피부판과 더불어 근막 또는 골편을 포함시킬 수 있기에 악안면부의 구강내 재건에서부터 수부의 재건에 이르기까지 그 용도가 광범위하다. 2-4 따라서 전기화상부위가 수근부에 국한하거나 수부의 일부만 포함할 경우 전완부 역행성 피판술을 먼저 고려하였다. 혈관경으로 두 동맥중 어떤 것을 사용할 것인가에 대하여는 창상의 위치 및 방향을 고려하여 피판의 전이 후 혈관경의 꼬임이 덜할 피판을 선택하여 사용하였다. 그리고 통상의 역행성전완부 피판술의 단점인 공여부의 식피술로 인한 반흔을 줄이기 위한 여러 저자들의 노력이 있었으며^{5,7)}, 저자들이 시행한 역행성척골동맥근막피판 및 식피술의 4례와, 역행성척골동맥근막판 및 식피술의 2례는 통상의 전완부피판술과 비슷하지만, 피판의 공여부를 일차 봉합하며, 주 혈관경에서 나오는 천공지를 포함하는 근막판을 최대한 활용하여 피판의 면적을 넓히고 두께를 줄여 이용할 수 있었다.

고압전기화상에 의한 조직손상을 과거 여러 저자

들이 진행성 손상설⁸⁾ 또는 비진행성 손상설⁹⁾로 설명하였지만 조기 재건을 시행하지는 것에 공통점이 있으며 전자는 창상의 피복 시기를 수일에서 1주일까지, 후자는 수상 즉시 까지도 권하고 있다. 저자들의 견해로는 광범위한 수부 고압전기화상에서 창상의 피복 시기를 정하는데 있어서, 너무 앞당겨 시행하는 것은 여러 가지 문제점이 있다고 사료된다. 그 이유는 수부 심부 고압전기화상의 창상은 누구도 그 경계를 확신할 수 없으므로 조기 절제를 잘못하여 너무 과다하게 시행하여 심한 후유증을 남길 수 있고 또는 손상 받아 피사가 진행될 부위를 전부 제거하지 못하면 발현하는 피사조직으로 인해 피판의 생착에 장애를 초래하거나 피판술후 주위로 피사가 진행되어 전이된 피판으로 피복하지 못하는 오류가 발생할 가능성이 높다. 그러므로 저자들은 수부 고압전기화상의 치료에서 수상후 2주에서 4주 사이에 재건하는 것이 적절하며, 조기 재건의 개념도 단순히 치료 시기만으로 정하는 것 보다는 심부 구조물이 노출되어 손상 받는 시기 이전에 재건하는 것이 타당할 것이라고 생각한다. 조직피사의 진행이 거의 없는 어느 정도 국한된 심부 창상은 가능한 혈액 순환이 안정된 후 역행성피판술로 쉽게 피복 하는 것이 좋을 것이며, 수상후 초기 진행을 보아 수부 절단을 하지 않아도 될 정도의 환자들은 유리피판술로의 재건술을 시행하되, 노출되는 건 및 신경, 혈관 그리고 주변 조직의 상태를 고려하여 후에 수부 기능이 최대한 복원되게 하는 것이 중요할 것이다.

저자들은 12례의 고압 전기화상으로 인한 수부결손 환자에 있어서 각종 역행성 전완부 피판을 이용하여 심부 구조물을 피복 치유하여 만족할 만한 결과를 얻었으며 다음과 같은 결론을 얻을 수 있었다.

1. 각종 역행성전완부피판술은 혈행이 풍부하고 건의 활주운동이 가능하고 내구성이 좋으며, 상대적으로 수술이 쉬워 시간이 적게 걸린다.
2. 역행성근막피판 및 식피술, 역행성근막판 및 식피술은 공여부 장애를 줄일 수 있었고 미용 적으로도 좋았다.

REFERENCES

- 1) Yang G, Chen B, Gao Y : *Forearm free skin flap transplantation. Nat Med J China* 61:139, 1981.
- 2) Soutar DS, Scheker LR, Tanner NSB, McGregor LA : *The radial forearm flap: a versatile method for intra-oral reconstruction. Br J Plast Surg* 36:1, 1983.
- 3) Soutar DS, Tanner NSB : *The radial forearm flap in the management of soft tissue injuries of the hand. Br J Plast Surg* 39:176, 1984.
- 4) Soutar DS, McGregor IA : *The radial forearm flap in intraoral reconstruction: The experience of 60 consecutive case. Plast Reconstr Surg* 78:1, 1986.
- 5) Ismail TI : *The free fascial forearm flap. Microsurgery* 10:155, 1989.
- 6) Wolff KD, Ervens J, Hoffmeister B : *Improvement of the radial forearm donor site by prefabrication of fascial-split-thickness skin grafts. Plast Reconstr Surg* 98:358, 1996.
- 7) Samis AJ, Davidson JS : *Skin-stretching device for intraoperative primary closure of radial forearm flap donor site. Plast Reconstr Surg* 105:698, 2000.
- 8) Robson MC, Murphy RC, Hegggers JP : *A new explanation for the progressive tissue loss in electrical injuries. Plast Reconstr Surg* 73:431, 1984.
- 9) Zelt RG, Daniel RK, Ballard PA, Brisette Y, Heroux P : *High voltage electrical injury; chronic wound evaluation. Plast Reconstr Surg* 82:1027, 1988.