大 韓 微 細 手 術 學 會 誌
Vol. 10, No. 1, May, 2001

전기화상 환자에서 견관절 절단부 재건을 위한 상지 근피부 유리피판술의 증례 보고

한일병원 성형외과학교실

이준협 · 이태섭 · 나민화 · 이동은

— Abstract —

The Total Arm Musculocutaneous Free Flap for Reconstruction of Extended Forequarter Amputation in Electrical Burn Patient

Jun Hyup Lee, M.D., Tae Seop Lee, M.D., Min Wha Na, M.D., Dong Eun Lee, M.D.

Department of Plastic and Reconstructive Surgery, Hanil General Hospital

The pedicled fillet flap concept has been successfully applied in both the upper and lower extremities for the treatment of difficult wounds. However, in case of complete extremity amputation in eletrical burn patient, the transfer of pedicled flaps from the amputated part is not possible. In such instances, we have designed total arm musculocutaneous free-fillet flaps from the amputated limb to provide wound coverage, when replantation of the amputated part was contraindicated. now we present such a case. This technique allows immediate wound coverage without the morbidity of an additional donor site. The flap provides the ideal combination of large surface area, muscle bulk, and long vascular pedicle. It can be dissected rapidly to minimize ischemic time and could therefore be applicable to traumatic forequarter amputations.

Key Words : Electrical burn, Free fillet flap, Forequarter amputation

I. 서 론

1978년 Alpert 등[1]에 의해 spare-parts 수술의 개념이 도입된 이후, free-fillet flap 수술법이 사지 절단환자에게 있어 성공적으로 시행된 것이 보고된 바 있다[2-5].

종양, 사고 등에 의해 상지 절단술을 피할 수 없는 경우에, 이로 인한 결손 부위의 재건을 함에 있어 인접부위의 국소 피판술을 이용할 수도 있겠지만, 여러가지 이유로 부적절한 경우가 많다. 특히 전기화상 환자와 같이 유입부, 사출부가 있어, 공여부의 손실을 최소화 해야 할 필요가 있는 경우에 있어서는, 버려질 절단부를 공여부로 하는 미세혈관 수술을 시

행한다면 유용하게 개방창을 피복할수 있을 뿐 아니라, 경우에 따라서는 절주(stump)의 길이를 보존할 수 있게 되어 근위 관절의 재활에도 도움을 줄 수 있다. 아울러 더 이상의 조직괴사를 막아 환자의 전신 상태에도 이로울 것이다.

본 교실에서는 고압 전기화상을 입은 shoulder girdle을 포함한 광범위 상지 절단환자에게 있어, 근피부 유리피판술을 이용한 치험례가 있어 문헌고찰과 함께 보고하는 바이다.

Ⅱ. 증 례

45세 남자환자로 변전기작업중 고압 전기화상(22,900V)으로 좌측 어깨(유입부)와 양측하지(사출부)에 3도~4도의 화상을 입어 인근 병원에서 응급처치 후, 본원으로 내원하였다.

내원 당시 좌측 어깨부위는 견갑골, 쇄골과 상완골 골두의 골괴사 소견과 함께 주변 조직괴사를 관찰할 수 있었다(Fig. 1). 아울러 좌측 쇄골하동맥(subclavian artery)이 노출되어 파열의 위험성이 내재하였으며, 사출부인 양측 하지에서 심한 괴사 소견이 관찰되어 절단술이 불가피한 상황이었다. 내원 25일 후, 삼각근, 상완 이두근, 상완 삼두근의 상부, 대흉근, 승모근, 극상근, 광배근의 일부, 대원근 등의 좌측 견갑부의 대부분 근육이 괴사되어 좌멸 괴사조직 절제술을 시행하였으며, 액와동맥의 보호와 견관절의 지지를 위해서 쇄골, 견갑골, 상완골 간의 K-강선을 이용한 고정술을 시행하였다(Fig. 2).

내원 38일째, 노출된 쇄골하동맥이 괴사로 인해 파열되면서 심한 출혈을 일으켜 응급 동맥봉합술하였다.

쇄골하동맥의 재출혈로 인한 급사의 위험성이 있어, 다음날 상지 절단 후 이를 이용한 근피부 유리피판술(total arm musculocutaneous free flap)을 시행하기로 하였다.

먼저 좌멸 괴사조직 절제술을 시행하여 상완골의 근위부 1/3의 연부조직을 모두 제거하였고, 상완부 전외측 수직 절개로 상완 이두근의 외측에서 상완골까지 절개를 가한 후, 골막하 박리하여 근피부 피판을 거상하였다. 주관절부에서는 상완부의 전외측 절개선을 외측으로 가로질러 상완골 외상과 부위부터 완관절의 배부중앙까지 하방으로 이어진 후 완관절부의 환상 절개를 가하였다. 전완부의 배부에서는 근막하 박리를 시행하여 근막피부피판을 거상한 후, 내측으로는 척측수근신근(extensor carpi ulnaris)와 심지굴근(flexor digitorum profundus) 사이에서, 외측으로는 first dorsal compartment에 도달하였을 때 장요측수근신근(extensor carpi radialis longus)과 상완요근(brachioradialis) 사이에서 각각 척골과 요골에 이르기까지 박리하였다. 그리하여 전완의 장측에서 요골, 골간막 그리고 척골을 골막하 박리해내어, 굴근을 포함하는 근피부 피판을 거상하였다(Fig. 3). 거상된 피판의 크기는 32×42 cm 이었으며 피판의 혈행성은 잘 유지되었다(Fig. 4).

다음 과정으로 골괴사가 진행된 쇄골, 견갑골을 제거하면서 상지를 절단하고(Fig. 5), 액와동맥(axillary artery)-쇄골하동맥(subclavian artery), 척측피정맥(basilic vein)-외경정맥(external jugular vein)간의 혈관 문합술을 시행하고, 피판의 봉합술을 하였다.

주요 구조물이 노출되지 않았던 흉부 중앙의 피부결손은 부분층 식피술을 시행하였다(Fig. 6, 7).

술후 3일째 문합된 혈관의 누출이 있어 혈관문합술을 재시행하였으며, 술후 17일째 부분적인 울혈 소견을 제외하고는 양호한 피판의 상태를 관찰 할 수 있었다(Fig. 8).

Ⅲ. 고 찰

여러 가지 원인으로 인해 피할 수 없이 절단술을 시행함에 있어 그 개방창을 피복하는 방법은 지금까지 수 없이 고안되어왔다. 이러한 수술 방법에 있어 환자의 나이, 직업, 수상의 원인, 동반된 수상여부, 절단부위의 상태, 절단부위의 level과 허혈시간 등을 고려해야 할 것이다. 중국에서는 양하지 절단환자에서 교차족접합술(cross foot replant)이 시행된 바 있고[6], Jupiter 등[7]은 결출상의 슬하 절단에서 foot fillet flap을 이용하여 길이를 유지함으로써 슬관절의 운동기능을 유지하였다. 또한 Jones 등[8]은 재접합이 불가능한 근위 전박부 절단환자에서 절단부에서 채취한 전박 유리피판을 이용하여 절주(stump)를 덮어줌으로써 주관절하 절단시 주관절 운동 및 의지착용의 최소한의 전박전주길이를 유지할수 있었다. 재접합이 불가능한 전박부 절단에서 정중신경의 palmar cuta-

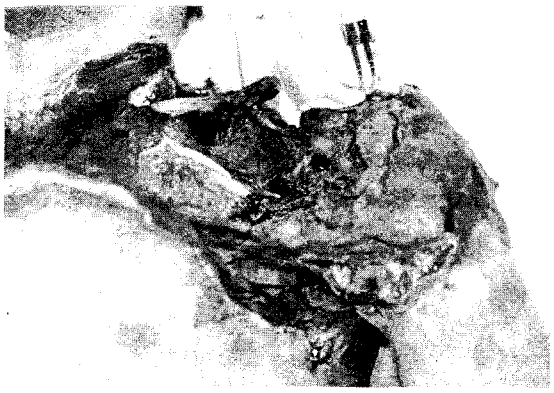

Fig. 1. Appearance of electrical burn wound with exposed clavicle, scapula and humerus.

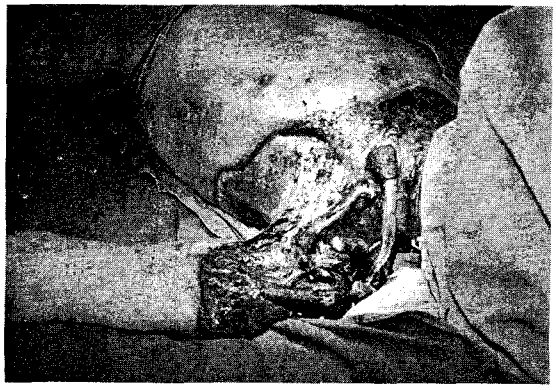

Fig. 2. 25 post electrical burn days, debridement was done.

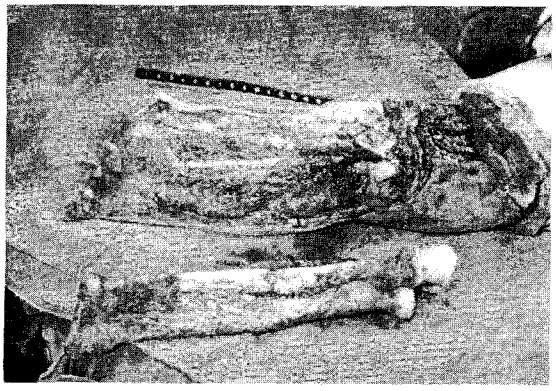

Fig. 3. The flap is dissected off the volar side in the subperiostreal plane, Volar musculature attached to the flap is demonstrated.

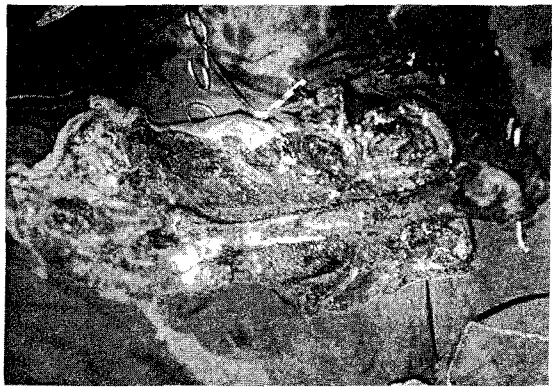

Fig. 4. Appearance of the free-fillet flap constructed from the amputated extremity after removal of bony and ligamentous structures.

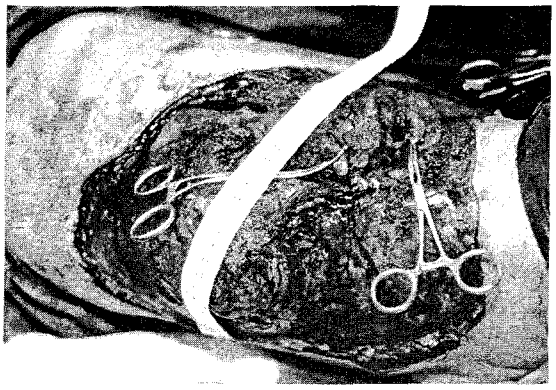

Fig. 5. The forequarter amputation is completed.

Fig. 6. Vascular anastomosis is done.

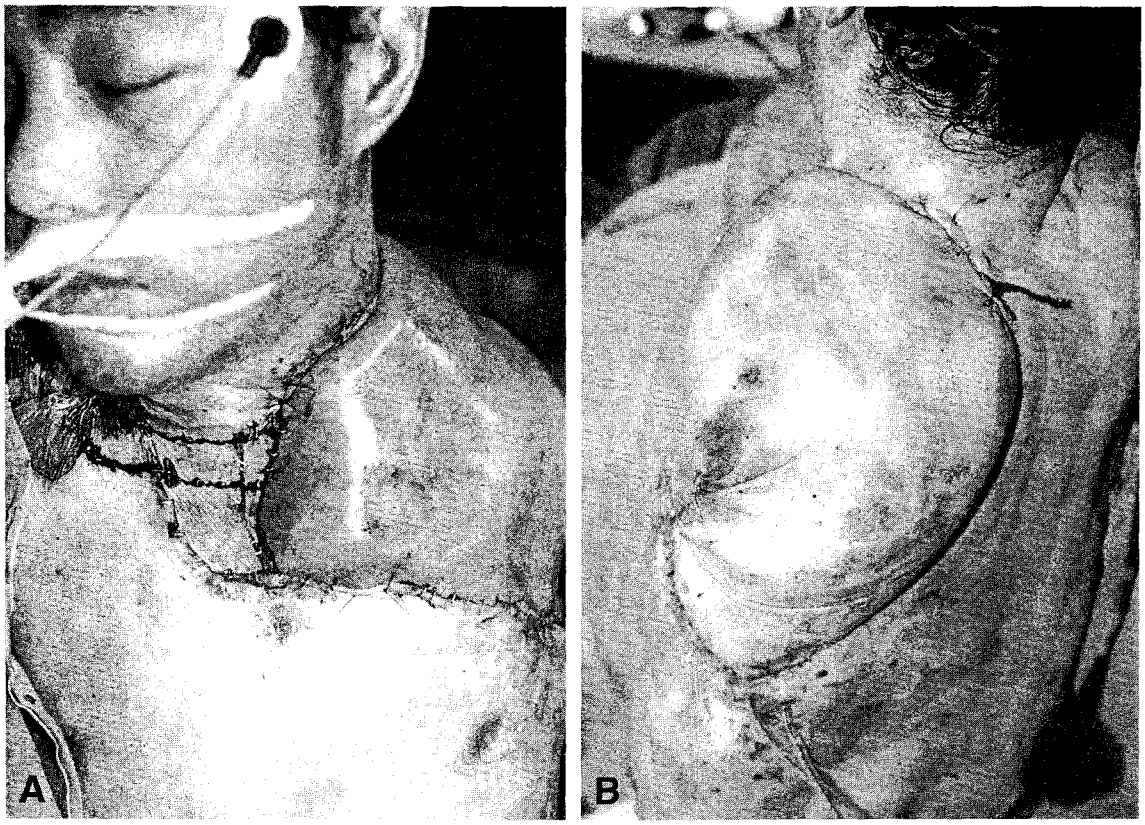

Fig. 7. Left shoulder area after closure with total arm musculocutaneous free flap.
A. Anterior view **B.** Postero-lateral view

neous branch와 superficial palmar arch를 포함한 척골동맥을 혈관경(pedicle)으로 하는 유리감각피판(free neurosensory flap)을 손바닥에서 채취 이식하여 근위 전박절주(proximal forearm stump)를 유지함으로써, 주관절의 운동 및 주관절하의지(below elbow prosthesis)의 착용이 가능하게된 예도 보고된 바 있다. 1998년 Cordeiro 등[9]은 어깨부위에 발생한 종양 적출술 때 시행한 forequarter amputation에서 전박 유리피판을 이용하였다.

이와 같은 상지절단 후의 피복 방법으로는 일반적으로 인접부의 대흉근이나 광배근을 이용한 피판술과 타 공여부로부터의 유리피판술을 고려하지만, 본 증례에서는 광범위한 전기화상의 특성상 대흉근이나 광배근을 포함한 주변 조직괴사가 심하여 인접부에서의 피판술이 불가능함은 물론, 환자의 전신 상태를 견주어 볼 때 유리피판술도 바람직하지 못하였다. 또한 체부와 상지를 연결시켜주는 견관절부의 쇄골, 견갑골, 상완골 골두가 괴사되어 관절을 유지할 수 없어 절단술 후의 상지 근피부 유리피판술을 선택할 수밖에 없었다.

저자들이 시행했던 상지 근피부 유리피판은 상완의 전외측 절개와 전완의 배부 중앙부 절개를 이용하여, 상완의 근피부 피판(musculocutaneous flap)과 전완 배부의 근막피부 피판(fasciocutaneous flap), 전완 장측의 근피부 피판을 수확할 수 있겠다.

이 피판술의 장점으로는 타 공여부의 손실을 줄일 수 있고, 그 수술방법이 비교적 신속, 간단하고 확실함은 물론, 길고 직경이 굵은 혈관을 포함하여 피판의 생존률을 높일 수 있으며, 광범위한 피부면적과 연조직의 두툼함은 padding 효과와 여러 윤곽(contour) 형성에도 도움을 줄 수 있어, 전기화상 환자에서 뿐 아니라 종양 등으로 인한 shoulder girdle을 포함한 흉벽 절제술 후의 재건술에도 유용하다 하겠다. 아울러 전기화상 환자는 유리피판술 시행시 수혜부의 혈

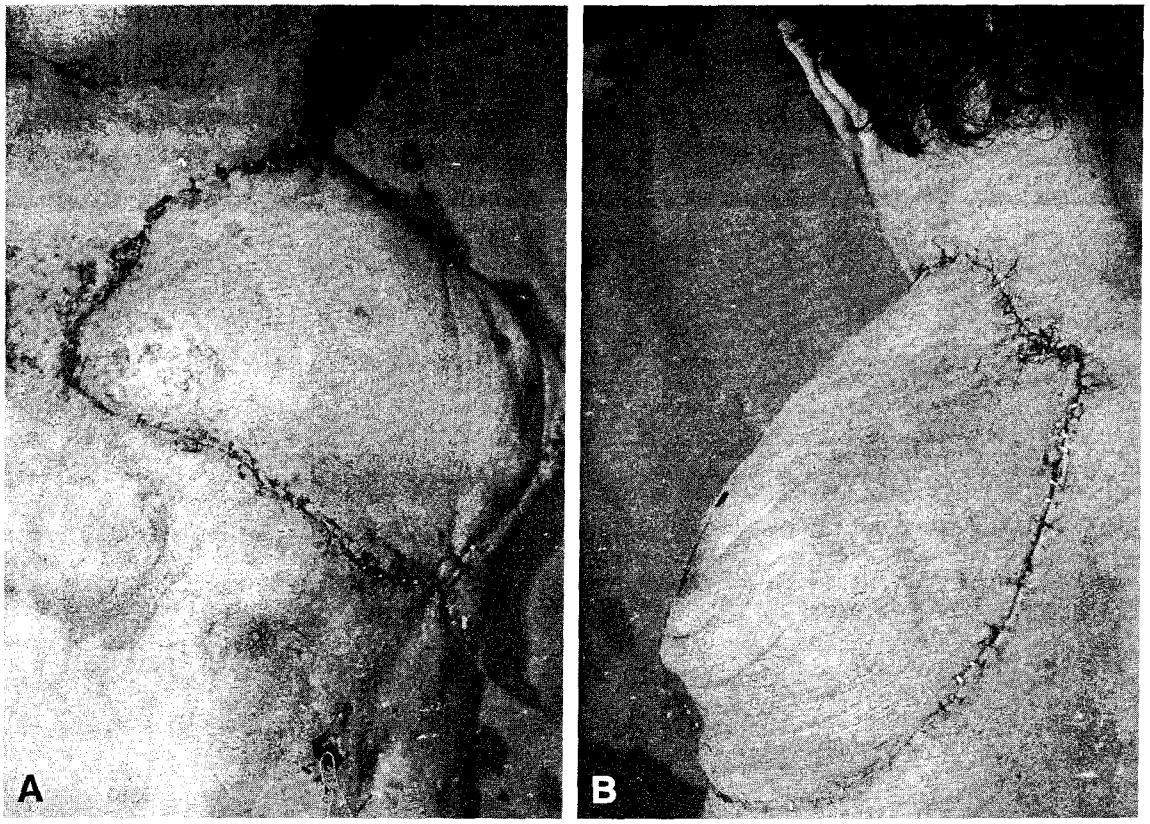

Fig. 8. Postoperative view after 17days of surgery. The flap survives well.
A. Anterior view **B.** Posterior view

관손상이 육안으로 보기보다 훨씬 심하여, 문합술을 위해서는 근위부(proximal site)에서의 시도가 불가피하며, 이후에도 재출혈로 인한 위험이 따름을 인지해야 할 것이다.

REFERENCES

1) Alpert BS, Buncke HJ : *Mutilating multidigital injuries: Use of a free microvascular flap from a non replantable part. J. Hand Surg. 3:196, 1978.*
2) Hammond DC, Matloub HS, Kadz BB et al : *The free fillet flap for reconstruction of the upper extremity. Plast. Reconstr. Surg. 94:507, 1994.*
3) Rees MJW, de Geus JJ : *Immediate amputation stump coverage with forearm free flaps from the same limb. J. Hand Surg. 13A:287, 1988.*
4) Waterhouse N, Moss ALH, Townsend PLG : *Lowerlimb salvage using an extended free radial-forearm flap. Br. J. Plast. Surg. 37:394, 1984.*
5) Jennings JF, Murphy RX Jr., Chernofsky MA, Chowdary RP : *Amputation stump salvage using a "banked" free-tissue transfer. Ann. Plast. Surg. 27:361, 1991.*
6) O'Brien, B McC : *Replantation surgery in china. Med. J. Aug. 2:255, 1974.*
7) Jupiter JB, Tsai TM, Kleinert HE : *Salvage replantation of lower limb amputation. Clin. Plast. surg. 10(1):125, 1983.*
8) Jones NF, Hardesty RA, Goldstein SA, Ward WT : *Upper limb salvage using a free radial forearm flap. Plast. Reconstr. Surg. 79:468, 1987.*
9) Cordeiro PG, Cohen S, Burt M, Brennan MF : *The total volar forearm musculocutaneous free flap for reconstruction of extended forequarter amputations. Ann. Plast. Surg. 40:388, 1998.*