

종격동 거대 원발성 지방육종 1예

연세대학교 의과대학 흉부외과학교실¹, 병리학교실²

맹대현¹, 정경영¹, 김길동¹, 박인규¹, 이진구¹, 신동환²

= Abstract =

A Case of Giant Primary Liposarcoma of the Mediastinum

**Dae Hyeon Maeng, M.D.¹, Kyung Young Chung, M.D.¹, Kil Dong Kim, M.D.¹,
In Kyu Park, M.D.¹, Jin Ku Lee, M.D.¹, Dong Whan Shin, M.D.²**

*Department of Thoracic Surgery¹ and Pathology²
Yonsei University College of Medicine, Seoul, Korea*

Primary mediastinal liposarcoma is very rare, and only a few cases have ever been reported.

A 25 year-old man who had coughing and mild fever for a month is reported. The simple delete X-ray and computed tomography of the chest revealed a huge mass in the right thoracic cavity that originated in the anterior mediastinum. Cytologic examination of the needle aspiration biopsy confirmed the diagnosis of a primary mediastinal liposarcoma. Through an exploratory right thoracotomy and a median sternotomy, the huge mass, lobulated and weighing about 2,500 gm delete, was extirpated. Mass was attached to a portion of the pericardium and diaphragm, but there was no invasion or metastasis to the pleura and lung. The patient was discharged 12 days after the operation. He is continuously receiving radiotherapy. (*Tuberculosis and Respiratory Diseases* 1999, 48 : 103-106)

Key words : Liposarcoma, Mediastinum.

Address for correspondence :

Kyung Young Chung, M.D.

Department of Thoracic Surgery, Yonsei University College of Medicine

134 Sinchon-dong, Seodaemun-ku, Seoul, Korea

Phone : 02) 361-5580 Fax : 02) 393-6012 E-mail : kychu@yumc.yonsei.ac.kr

서 론

중격동에 발생한 원발성 지방 육종은 매우 희귀하며 극히 적은 수가 보고되었다. 저자들은 수술로 완전 절제된 거대한 원발성 중격동 지방육종 1예를 치험하였기에 문헌 고찰과 함께 보고하는 바이다.

증 례

환 자 : 25세 남자

주 소 : 내원 약 1개월 전부터 발생한 기침과 미열
과거력 : 특이소견 없이 건강하였다.

병 력 : 상기 주소로 지방 병원에서 시행한 단순 흉부 X-선 촬영 소견상 우측 흉강을 대부분 차지하고 있는 큰 종양이 의심되어 흉부 전산화단층촬영 및 흡인침생검 시행 후 전중격동의 악성 배아세포종양이 의심 하에 치료를 위해 본원으로 전원되었다. 호흡곤란이나 흉통은 없었다.

이학적 소견 : 우측폐야에 호흡음이 현저히 감소해 있는 소견 외에 이상 소견은 없었으며 수포음이나 천명은 들리지 않았고 촉진되는 림프절도 없었다.

방사선 소견 : 단순 흉부 X-선 사진(Fig. 1) 및 흉부 전산화단층촬영 사진(Fig. 2)상 우측 흉강을 거의 채우고, 주로 앞쪽에 위치하고 있는 종양이 발견되었고 종양의 내부에는 균질하지 않은 부분이 있었으며 심장과 대혈관을 좌측으로 누르고 있는 양상이었고 좌측 폐동맥 거의 대부분을 막고 있는 양상이었다.

복부초음파도와 전신동위원소골주사 : 이상 소견은 없었다.

폐관류주사 : 좌, 우 폐의 관류비율이 98% 대 2%로서 우측 폐로의 관류는 거의 없는 상태였다.

검사소견 : β_2 -MG(microglobulin)가 약간 증가되어 있는(2.9 mg/L, 정상<2.74mg/L) 소견 이외에 CEA(chorioembryonic antigen), α FP(alpha fetoprotein), hCG(human chorionic gonadotropin) 및 다른 혈액검사는 모두 정상 소견이었다.

흡인침생검 : 배아세포 종양의 감별을 위해 면역조직

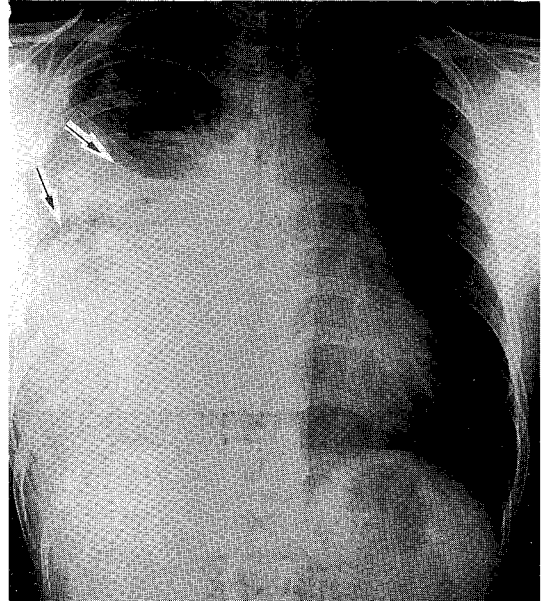


Fig. 1. Preoperative Chest PA show huge soft tissue mass density at the right middle and lower lung field.

화학염색을 시행한 결과 지방아세포와 유사한 종양세포들이 s-100 protein에 양성반응을 보이고 α FP과 PLAP(placenta alkaline phosphatase) 그리고 cytokeratin에 음성반응을 보여 지방육종으로 진단되었다.

수 술 : 환자를 반측와위로 한 후 전측방 개흉술로 제 5늑간을 통해 흉강내 진입하였으나 크고 단단한 종양이 흉벽과 단단히 붙어 있어 박리가 불가능하다 판단되어 정중 흉골 절개술을 시행하여 확장하였다. 종양은 세 부분으로 분열되어 있었고 그 사이에 우측 폐가 눌러있는 양상이었으며 폐로의 침습 및 유착은 없었다. 가장 아래 위치한 종양이 가장 크고 흉강 하부 전체를 차지하고 있었으며 가운데 종양은 전중격동에 유착되어 있고 제일 작았으며 위의 종양이 중간 크기였다(Fig. 3). 흉강 내에 손을 움직일 만한 공간이 없어 제일 위의 종양을 잘라 제거한 후에야 공간을 확보할 수 있었고 가장 아래 위치한 종양은 횡격막과 심낭에 단단히 붙어 있어 유착부위를 주위조직과 함께 절제하

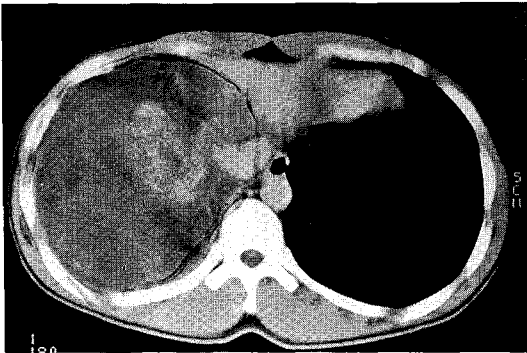
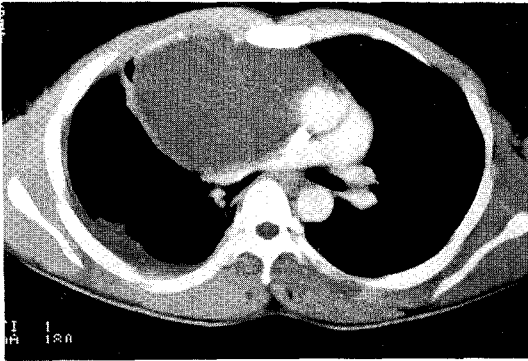


Fig. 2. Preoperative Chest CT films show huge extensive necrotic mass at anterior mediastinum and subpulmonary space, extending to diaphragm.

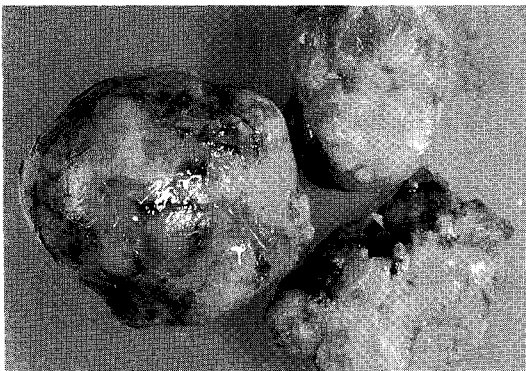

Fig. 3. The specimen consist of 3 huge yellow round masses. Its external surface is relatively smooth, glistening and well capsulated.

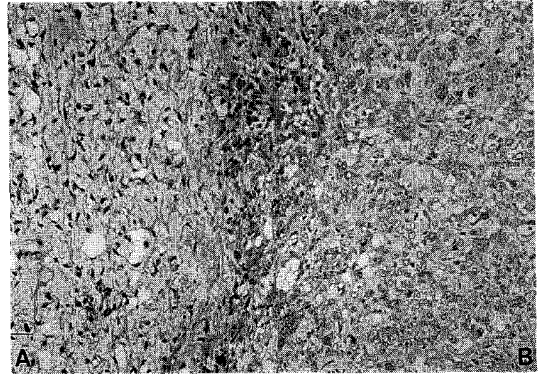


Fig. 4. Microscopic findings of tumor : (A) Myxoid liposarcoma area consisting of numerous lipoblasts, prominent plexiform capillary pattern and abundant of myxoid material between vessels and tumor cells. (B) Dedifferentiated liposarcoma area showing poorly differentiated cell pattern.

여 제거하였다. 폐혈관 및 폐 조직은 이상소견이 발견되지 않아 보존하였다. 떼어낸 조직의 무게는 위부터 각각 750, 550, 그리고 1,200 gm 이었고 조직검사 소견 상 지방육종으로 확인되었으며 흉막으로의 전이는 없었다(Fig. 4).

술후 경과 : 폐의 확장이 순조롭지 않아 9일간 흉관 거치를 시행한 것 이외에 술후 순조로운 경과를 보여 12일째에 퇴원하여 현재 수술후 방사선 치료 중이다.

고 찰

지방육종은 매우 드문 종양으로 악성종양 중 0.5-1%를 차지하며 성인의 연부조직 육종 중 두 번째로 흔하다. 40-60대에 흔하고 남자에서 약간 높은 빈도를 보이며 가장 호발하는 부위는 하지와 후복막이다. 특히 종격동에 발생하는 원발성 종격동 지방육종은 전세계적으로도 극히 적은 수가 보고되었으며 국내에서도 몇 예의 보고가 있으나 저자들처럼 거대한 원발성 종격동 지방육종의 보고는 드물다.

원발성 종격동 지방육종의 임상 증상은 주로 커진 종양에 의한 종격동 조직의 압박에 의한 것으로 호흡 곤란, 빈호흡, 천명 등의 호흡기 증상이 63%로 가장 흔히 나타나며 후 흉골 동통이나 견갑부 동통 등이 50%에서 나타나고, 1/3 이상에서 기침이 나타났으며 체중감소, 상공정맥 폐쇄증상, 연하곤란, 애성 그리고 인후통 등이 나타날 수 있고 약 15% 정도에서 증상이 없는 경우도 있다 한다¹.

지방육종의 조직학적 분류는 1962년에 Enzinger와 Winslow가² well-differentiated, myxoid, lipoplastic(round cell) 그리고 pleomorphic 등 4종류로 나누었고 이중 myxoid type이 40-50%를 차지하여 가장 흔하다.

치료는 종양의 정확한 병리학적 진단은 물론 증상의 완화를 위해서라도 외과적인 완전한 절제와 부가적인 방사선 요법이 가장 좋은 치료법으로 받아들여지고 있고³ 최근에는 여기에 화학 요법을 추가하여 좋은 결과를 얻었다는 보고⁴도 있지만 계속 추가적인 연구가 필요하다.

재발은 모든 지방육종 환자에서 흔히 발생하는데 불충분한 외과적인 절제를 한 경우 흔히 나타난다. 재발은 흔하며 보고에 따라서 57%~90%까지 발생하고^{5,6}, 종양의 위치, 접근 가능성 그리고 근치적인 절제여부에 좌우되고 생존기간과 밀접하게 관련되어 있다⁷. 환자의 치료 성적은 조직학적 종류, 분화 정도, 종양의 위치와 크기에 영향을 미치는데 잘 분화된 지방 육종에서 재발도 적고 전이도 적으며 예후도 좋다^{1,6}. 특히 흉부에 발생한 지방육종은 완전한 외과적인 절제가 어렵고 적절한 방사선 조사량을 투여하는데 어렵기 때문에 다른 부위의 지방육종보다 예후가 좋지 않다고 알려져 있다⁶.

요 약

종격동 지방육종 자체가 드문 질환이기 때문에 의심하

는 것이 중요하며 빠른 진단과 완전한 외과적 절제와 부가적 치료가 환자의 치료성적을 좌우하는 가장 중요한 인자임을 알아야 할 것이다.

연세대학교 의과대학 흉부외과학교실에서는 완전 절제가 가능하였던 거대한 원발성 종격동 지방육종 1예를 치험하였기에 문헌 고찰과 함께 보고하는 바이다.

참 고 문 헌

1. Schweitzer DL, Aguam AS. Primary liposarcoma of the mediastinum. J Thorac Cardiovasc Surg 1977;74:83-97.
2. Enzinger FM, Winslow DJ. Liposarcoma: A study of 103 cases. Virchows Arch.(Pathol. Anat.) 1962;35-67.
3. Zagars GK, Goswitz MS, Pollack A. Liposarcoma: Outcome and prognostic factors following conservation surgery and radiation therapy. Int. J. Radiation Oncology Biol. Phys. 1996;36:311-9.
4. Patel SR, Burgess MA, Plager C, Papadopoulos NE, Linke KA, Benjamin RS. Myxoid liposarcoma: Experience with chemotherapy. Cancer 1994;74:1265-9.
5. 이성윤, 홍은경, 지행욱. 원발성 종격동 지방육종. 대한흉부외과학회지 1989;22:1061-9.
6. Wong WW, Pluth JR, Grado GL, Schild SE, Sanderson DR. Liposarcoma of the pleura. Mayo Clin Proc 1994;69:882-5.
7. Enzinger FM, Weiss SW. Soft Tissue Tumors. St. Louis: C.V. Mosby; 1983:242-80.