

□ 증 례 □

## 좌측 주기관지에 발생한 연골종 1예

연세대학교 의과대학 내과, 해부병리<sup>1</sup>

김영아, 정재한, 장윤수, 김형중, 안철민, 조상호<sup>1</sup>

= Abstract =

### A Case of Endobronchial Chondroma

Young A Kim, M.D., Jae Han Jung, M.D., Yoon Soo Chang, M.D.,  
Hyung Jung Kim, M.D., Chul Min Ahn, M.D., Sang Ho Cho, M.D.<sup>1</sup>.

*Department of Internal Medicine and Pathology<sup>1</sup>  
Yonsei University College of Medicine, Seoul, Korea*

Endobronchial chondroma is a cartilaginous benign tumor, which arises from bronchial cartilage. As a rare benign tumor, endobronchial chondroma differs from cartilaginous hamartoma in that it includes cartilage components only, but hamartoma contains lipomatous and lymphoid tissue. The clinical manifestations of endobronchial chondroma are associated with the extent of mechanical obstruction of bronchus. Symptoms of endobronchial chondroma are nonspecific, such as cough, sputum, fever, or dyspnea on exertion. Endobronchial chondroma is often misdiagnosed as other diseases, such as asthma, chronic obstructive pulmonary disease, or pulmonary tuberculosis. The treatment is usually surgical procedures, such as resection of lung segment or lobe by thoracostomy, or resection of tumor by bronchoscopy. We report a case of the patient who was diagnosed to have endobronchial chondroma treated by bronchial resection and end to end anastomosis. (Tuberculosis and Respiratory Diseases 2000, 48 : 78-83)

---

Key words : Endobronchial chondroma, Hamartoma, Benign lung tumor.

Address for correspondence :

Young A Kim, M.D.

Department of Internal Medicine, Youngdong Severance Hospital, Yonsei Univ. College of Medicine  
Daechi 3-dong, Kangnam-ku, Seoul

Phone : (02) 3497-3581 Fax : (02) 3463-3882 E-mail : drkya@hanmail.net

## 서 론

기관지 연골종은 기관지 점막하 조직에서 기원하는 연골조직으로만 구성된 드문 양성 종양이다. 1845년에 Lebert가 연골성 폐 종양을 연골종(chondroma)으로 기술하였고 1904에 Albrecht가 기관의 정상 성분의 비정상적 성장으로 인한 선천적 기형으로서 과오종(hamartoma)을 처음으로 기술하였다. 이 두 양성 종양은 연골이 중요한 구성 성분으로서 서로 자주 혼동되어 왔었다<sup>1,2</sup>. 1952년 Liebow가 기관지내 연골종은 기관지 점막하에서 결체조직으로 둘러싸인 연골 성분만 증식한다는 점에서 연골성 과오종(cartilaginous hamartoma)와 병리적으로 구분되는 독립적인 질환으로 기술하였다<sup>3</sup>. 그리고 1985년에 Spencer는 기관 연골종은 완전히 발달된 기관지 연골에서 자라며, 종괴를 둘러싸고 있는 상피조직내에 지방조직, 임파 조직을 포함하는 과오종(hamartoma)과는 다르다고 기술하였다<sup>4</sup>. 종괴는 주로 대기도에서 정상 점막에 덮힌 백색의 구형, 결절상 혹은 자루모양으로 발견된다. 중요한 임상 특징은 기관지 폐쇄에 의한 이차적인 무기폐 및 폐쇄성 폐, 천식 등의 형태로 주로 발생되며 원위부 폐의 비가역적 변화를 초래하기도 한다. 더우기 기관지내 연골종은 증상이 서서히 발현하고 비특이적이기 때문에 다른 질환으로 오진되는 경우가 흔하여 진단 자체가 어려울 뿐만 아니라 이에 따라 치료 방법에서도 많은 어려움이 있다<sup>5</sup>. 저자 등은 2년간의 호흡곤란으로 폐결핵 진단하에 항결핵제 치료를 하였으나 증상이 호전되지 않아 본원으로 전원되어 기관지내 연골종으로 진단된 1례를 경험하였기에 보고하는 바이다.

## 증 례

환 자: 고○환, 남자, 28세.

주 소: 2년간의 호흡 곤란

현병력: 환자는 2년 전 기침, 객담 및 호흡 곤란을 주소로 개인 의원을 방문하여 폐결핵 진단 하에 6개월

간 항결핵제 치료를 받았다. 이후 기침 및 객담의 증상은 호전되었으나 호흡곤란은 지속되어 보존적 치료를 받던 중 호흡 곤란이 최근에 악화되어 본원에 내원하여 굴곡성 기관지경 및 흉부 전산화 단층 촬영검사를 시행하고 입원하였다.

과거력: 5년 전 비골(nasal bone) 골절로 수술받음. 5갑년.

가족력: 특이 사항 없음.

이학적 소견: 입원 당시 체온 36.4℃, 맥박 76회/분, 호흡수 18회/분, 혈압 100/70 mmHg이었으며 전신 상태는 양호하였다. 흉부 청진상 심음은 규칙적이며 심잡음은 없었고, 좌측 폐야에서 천명음이 청진되었다. 복부, 사지 및 신경학적 검사는 이상소견이 없었다.

검사소견: 말초 혈액 검사상 혈색소 14.1 g/dl, 백혈구 4670/mm<sup>3</sup> (호중구 37.9%, 임파구 49.7%, 단핵구 11.1%, 호염구 0.9%, 호산구 0.4%)이었으며, 혈소판은 442,000/mm<sup>3</sup> 이었고, 적혈구 침강속도는 21mm/hr였다. 혈청 생화학 검사, 혈액 응고 검사, 혈청 전해질 검사, 소변 검사와 대변 검사는 정상이었다. 동맥혈 가스 분석은 pH 7.45, PaO<sub>2</sub> 91.2 mmHg, PaCO<sub>2</sub> 43.6 mmHg, HCO<sub>3</sub> 29.9 mmol/L였으며, 폐기능 검사는 FVC 3.21 L(예측치의 60%), FEV<sub>1</sub> 2.51L(예측치의 59%) 및 FEV<sub>1</sub>/FVC 78%이었다. 결핵 피부 반응 검사상 양성하였고, 객담의 항산균 도말 검사 및 배양 검사상 결핵균주는 발견되지 않았다.

방사선학적 소견: 입원 당시 시행한 단순 흉부 방사선 소견상 좌측 상부 폐야에서 경계가 명확하지 않은 폐실질의 명암 증가 및 경미한 폐용적 감소가 관찰되었다(Fig. 1). 흉부 전산화 단층 촬영 소견상 좌상엽의 상분열과 좌하엽의 상분열에서 다수의 석회화된 결절이 보였고, 좌측 주기관지의 근위부로부터 원위부까지 기관지 내강이 좁아진 소견이 관찰되었으나 내강으로 돌출된 종괴는 관찰되지 않았다(Fig. 2).

굴곡성 기관지경 검사: 좌측 주기관지의 근위부에서 제2용골 기시부까지 협착된 소견을 보였고, 그 이하

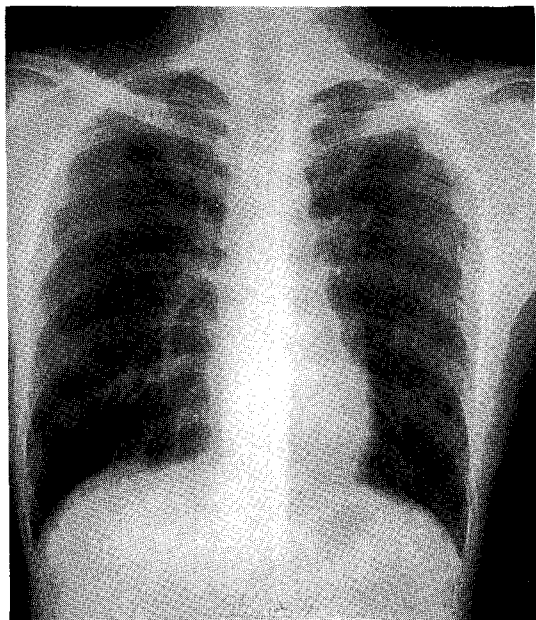


Fig. 1. Chest PA on pre-operation shows mild volume loss on the left lung and fibronodular density on the left upper lung field.

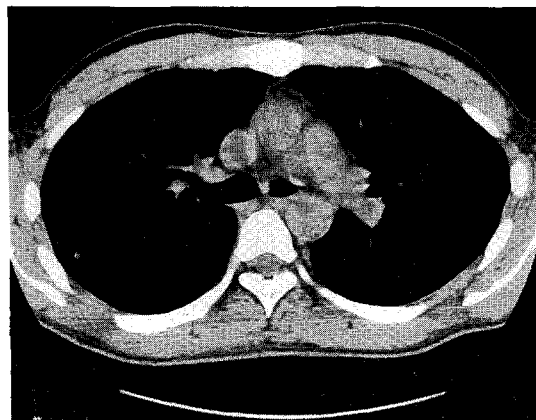


Fig. 2. Chest CT scan shows severe stenosis on entire length of the left mainstem bronchus.

부위는 정상 소견이었다(Fig. 3). 기관지 세척액 항산균 도말 검사, 배양 검사와 세포 조직 병리 검사, 세포진 검사상 음성이었다.

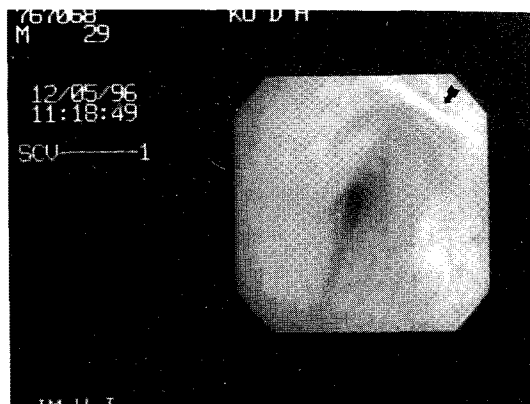


Fig. 3. Bronchoscopic examination reveals severe concentric stenosis with normal-looking mucosa on the proximal portion of the left mainstem bronchus.(↓ : carina)

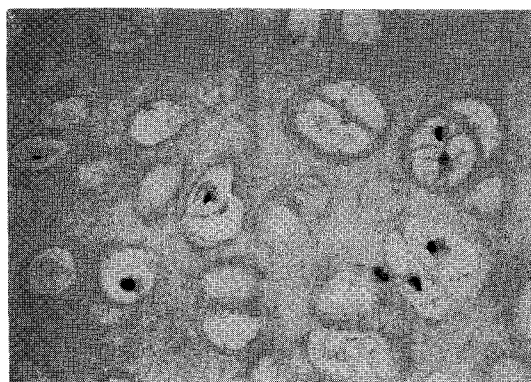


Fig. 4. Microscopic view of surgical specimen shows marked proliferation of mature chondrocytes on the entire bronchial wall without proliferation of other connective tissue component, which is compatible with chondroma.

치 료 : 환자는 좌측 주기관지의 협착으로 좌측 주기관지 4.5 cm을 절제하고 단단 문합술을 시행하였다. 수술 소견상 제1용골 직하부에서 좌측 제2용골 기시부까지 약 3.5cm의 협착된 좌측 주기관지를 관찰하였다.

**조직학적 소견 :** 육안 소견상 종양은 분홍빛 회백색의 종괴로 이루어져 있었다. 광학 현미경 소견상 기관지 벽 전체에 걸쳐 다른 결체 조직의 증식 없이 현저한 연골 세포가 보여 연골종에 해당하였다(Fig. 4).

**경 과 :** 환자는 수술 후 일주일 뒤에 합병증 없이 퇴원하였다. 그리고, 퇴원 3개월 후에 외래에서 시행한 폐기능 검사상 FVC 3.90 L(예측치의 71%), FEV<sub>1</sub> 3.54 L(예측치의 82%), FEV<sub>1</sub>/FVC 117 %로 호전되었고, 굴곡성 기관지경 검사상 제1용골 1cm하방 부위와 제2용골 부위가 문합되어 있었고, 문합부위 이외의 협착은 관찰되지 않았다.

## 고 안

기관지 연골종은 기관지 연골성 과오종의 감별이 문제인데 기관지 결체 조직에서 기원한 연골 함유 종양이란 개념으로 동일시하는 견해도 있었으나 Spencer의 정의에 의해 조직학적으로 기관지 상피와 연골 조직으로만 이루어지고 종양 조직내에 연골이외의 성분이 관찰되지 않는 경우 기관지내 연골종 진단이 가능하다고 하였다<sup>4,5,11</sup>. 양성 또는 악성 종양으로 bronchial hyaline cartilage를 포함하는 종양 중에서 기관지 연골종의 유병률은 0.01에서 0.03% 정도이다<sup>5</sup>. 1993년까지 일본에서 총 19례의 기관지내 연골종이 보고되었고<sup>6</sup> 그 외에 범발성으로 혹은 기관에 연골종 발생이 보고되었으나 우리 나라에서 기관지에 발생한 양성 종양으로 빈도가 높은 것은 연골성 과오종이며 기관지내 연골종에 대한 보고는 확인하지 못하였다<sup>7</sup>. 일본의 보고에 의하면 40세 이상의 남자에서 호발하며 증상은 기침, 발열, 객담, 객혈, 무증상등 종양이 기관지를 막은 정도에 따라서 다양한 증상을 보였고, 특별한 호발 부위는 없었다<sup>6</sup>. 기관지내 연골종은 자라는 속도가 느려 증상도 점진적으로 나타나며, 증상 없이 우연히 발견되기도 한다. 그리고 새로 생긴 천식이나, 만성폐쇄성 폐 질환, 심인성 장애 등으로 치료 중에 만성적인 기침, 반복적인 기관지염, 진행하는 호흡 곤란, 항생제 치료에 잘 반응하지 않는 반복적인 폐렴, 드물게

객혈 등의 임상 양상을 보이면, 드문 질환이기는 하지만 기관지내 양성 종양을 반드시 고려해야 하며 감별 진단을 하여야 한다<sup>5,9</sup>.

본 증례는 폐결핵 진단 하에 2년간 치료하였으나 지속적인 호흡 곤란의 증상으로 내원하여 기관지내 종양이 발견되어 수술 후에 기관지내 연골종으로 진단 받은 경우이다. 기관지내 연골종은 임상적으로 기관지의 폐쇄 정도에 따라 천명음을 동반하며 협착 원위부에 비가역적 폐 실질 손상을 유발할 수 있으며, 항생제에 잘 반응하지 않는 반복성 염증 및 진행하는 호흡 곤란이 나타날 수 있다. 그리고 종양 부위의 자체 염증으로 인해 소량의 객혈 소견도 보일 수 있다. 이와 같이 기관지내 연골종의 증상은 기관지내로 용기한 종양으로 인한 내강의 막힌 정도, 염증 등에 의해서 이차적으로 발생하는 것으로서 미만성이고 비특이적이다. 기관지내 연골종은 임상 증세만으로는 처음부터 이 질환을 의심하기는 어려움이 있으며, 대개는 천식, 만성 폐쇄성 폐 질환, 심인성 장애, 결핵 등으로 상당 기간 동안의 치료에 반응이 없어 재검사 후에 진단이 되어짐으로서 유병 기간이 길어져 협착 원위부의 폐 실질의 비가역적인 변화가 생기기 쉽다.

진단은 굴곡성 기관지경, 흉부 전산화 단층 촬영, 핵 자기 공명 촬영, 기관지 조영술로 가능하며 대부분이 기관지내의 폐쇄를 유발하는 종괴의 형태를 이루므로 기관지경을 이용한 검사가 중요한 것으로 알려져 있다. 기관지 내시경상으로 종양의 형태는 1-2cm 크기의 정상 점막 조직으로 덮힌 구형, 결절상, 혹은 용종 모양으로 발견되며 주로 백색, 유백색, 황백색의 평활한 표면으로 관찰된다<sup>6</sup>. 기관지 내시경 소견상 혈관 형성이 왕성한 것처럼 보이나 실제로는 종양이 기관지 내강으로 용기되므로 해서 보이는 가성 혈관 형성으로 혈관 분포가 발달하는 종양은 아닌 것으로 알려져 있다<sup>5</sup>. 치료는 기관지내 연골종의 각각의 내강을 막은 정도와 폐 실질 변화 정도에 따라 개별적인 고려를 하여야 한다. 협착 원위부의 비가역적 변화가 진행되었을 가능성이 많고 악성 종양을 배제할 수 없을 때는 수술을 시행하여야 하며 수술 방법은 분절 절제술

(segmentectomy)에서 전폐 절제술까지 다양하게 보고되고 있다. Ichiki 등에 의하면 1993년까지 일본에서 19례의 기관지내 연골종 중 13례에서 수술을 시행 하였다. 이는 종괴가 딱딱하여 기관지 생검이 어려웠고, 악성 종양의 가능성을 배제할 수 없던 점이 수술을 선호한 원인이 될 수 있겠다<sup>6</sup>. 수술 전 조직 진단 없이 수술을 진행하는 경우에는 수술 중에 가능하면 반드시 동결 생검을 시행하여 악성 종양의 가능성을 확인하여야 한다<sup>5,10</sup>. 수술적인 치료 외에 기관지경으로 절제가 가능한 경우 기관지 내시경하에서 생검 절제술을 하거나 고주파를 이용한다던지 Nd-YAG laser 소작술을 시행한 경우도 보고되었다<sup>6,8</sup>. 내시경적 생검 절제술을 할 때 경직성 기관지 내시경(rigid bronchoscope)이 굴곡성 기관지경과 비교하여 합병증으로 인한 출혈이 발생했을 때 대처하기가 쉽고 laser시술을 하기에 보다 낫다는 보고가 있다<sup>5</sup>.

본 증례에서는 기관지내 연골종에 의한 좌측 주기관지의 협착으로 기침, 가래, 호흡 곤란등의 증세가 지속되고 기관지 내시경적 생검을 하였으나 진단적이지 못하였으며 기관지내 결핵, 악성 종양을 배제 할 수 없어 흉곽 절개술을 시행하여 동결 생검상 연골을 포함하는 양성 종양으로 나와 기관지 절제술 및 단단 문합술을 시행하였다. 기관지내 연골종은 종양이 완전히 제거되지만 하면 재발 가능성은 거의 없고 악성 종양으로 전환도 아주 드문 것으로 알려져 있다<sup>5</sup>. 그러므로 진단이 보다 쉽게 된다면 치료적인 측면에서 불 때 완치가 가능한 질환이므로 드문 양성 종양이기는 하지만 이에 대한 고려가 반드시 필요할 것으로 생각되어 문헌 고찰과 함께 본 증례를 보고하는 바이다.

## 요 약

기관지내 연골종은 드문 양성 종양으로 폐 절제술 또는 내시경적 절제술로 치료가 가능하므로 다른 질환과의 감별이 중요할 것으로 생각된다. 본 증례는 2년간의 호흡곤란으로 치료를 받았으나 호전되지 않아 굴곡성 기관지 내시경, 흉부 전산화 촬영 후 기관지내 결

핵 및 악성 종양 의심하에 기관지 절제술 및 단단 문합술을 시행 받고 기관지내 연골종으로 최종 진단 받은 환자로 현재 특별한 문제없이 외래 추적 관찰중이다.

## References

1. Kaufman J. Endobronchial chondroma. Clinical and physiologic improvement following excision. Am Rev Respir Dis 1969;100:711-6
2. Brewster DC, MacMillan IKR, Edwards FR. Chondroma of the trachea. Ann Thorac Surg 1975;19:576-88
3. Liebow AA. Tumor of the lower respiratory tract. Atlas of tumor pathology Section V. Fascicle 17. Washington. D.C.: Armed Forces Institute of Pathology; 1952. p. 119. 139.
4. Spencer H. Chondroma of the bronchus. Pathology of the Lung. 4th ed. Vol. 2. Oxford: Pergamon Press; 1985. p. 970-2.
5. Teschner M, Gerbatsch K P, Lullig H. Endobronchiale Chondrome: Bronchoskopische Resektion oder thoraxchirurgisch Intervention. Pneumologie 1998;52:249-53
6. Ichiki H, Yano M, Nishitani K, Takatsugi K, Nishiyama S, Shishido M. A case of endobronchial chondroma in a patient with atypical mycobacterial infection. Japanese J of Thorac Dis 1993; 31:390-3
7. 박종원, 박상섭, 류지윤, 박철호, 우종수, 조광현, 이봉춘. 폐양성종양 61례의 임상적 고찰. 대한흉부외과학회지 1989;22(2):272-289
8. Lundgren R, Winblad B. Resection of Bronchial Chondroma through the Fiberoptic Bronchoscope. Endoscopy 1980;12:81-82
9. Kennedy WPU, Milne RM. Endobronchial chondroma presenting as asthma. Brit J Dis Chest

1969;63:227-30

10. Shermeta DW, Carter D, Haller JA, Jr. Chondroma of the Bronchus in Childhood: A Case Report Illustrating problems in diagnosis and management. *J of pediatric surgery* 1975;10(4):545-8
11. Bateson EM. Histogenesis of intrapulmonary and endobronchial hamartomas and chondromas (cartilage containing tumours): A hypothesis. *J Pathol* 1970;101:77-83