

Weaver-Dunn 수술 실패 후 슬근 건을 이용한 오구쇄골인대 재건술 - 증례 보고 -

중앙대학교 의과대학 정형외과학교실

태석기 · 정영복 · 유태열

— Abstract —

Reconstruction of Coraco-clavicular Ligament with Hamstring Tendon after a Failed Weaver-Dunn's Operation - A Case Report -

Suk-Kee Tae, M.D., Yonug Bok Jung, M.D., and Tae Yeul Yoo, M.D.

Department of Orthopedic Surgery, College of Medicine, Chung-Ang University

Weaver-Dunn's operation for acromioclavicular injury yields satisfactory results in most cases. Although clavicular prominence can recur, it is not frequently symptomatic, but it can cause serious impairment of shoulder function in young and active patients. The authors performed reconstruction of coracoclavicular ligament with an autogenous hamstring tendon graft in a 31 years old electrician with recurrence of clavicular prominence accompanied by pain and limitation of overhead activity. The hamstring tendon and two coracoclavicular sutures looped under the coracoid process were passed through holes in the clavicle and around the clavicle in overreduced position. Even though clavicular prominence recurred somewhat, the modified UCLA score by Rockwood improved to 17 from 11/20 at 2 years after operation and the patient had no restriction in working as an electrician.

Symptomatic patient with recurrent clavicular prominence after Weaver-Dunn's operation can benefit from reconstruction of coracoclavicular ligament with a hamstring tendon.

Key Words : Acromioclavicular injury, Coracoclavicular reconstruction, Hamstring tendon

※통신저자 : 태 석 기
서울특별시 용산구 한강로 3가 65
중앙대학교부속 용산병원 정형외과
Tel : 02) 748-9835, Fax : 02) 793-6634

서 론

Weaver-Dunn 술식¹¹⁾은 견봉쇄골관절 손상에 대한 수술적 치료 방법 중 흔히 사용되는 방법중의 하나로서 쇄골의 외측단을 절제하고 오구견봉인대의 견봉측 부착부를 절제된 쇄골 외측단의 골수강 내로 이전하는 방법으로서 요즈음은 여러 방법에 의한 오구쇄골간 고정을 추가하는 변형된 방법^{1,4,12)}이 많이 사용된다. 드물게 이전된 인대의 실패나 신연으로 인하여 쇄골의 전위가 재발하는 경우가 있으나^{8,11)} 쇄골의 전위가 주관적 결과와 일치하지는 않는다⁹⁾. 그러나 견봉쇄골관절의 불안정은 증상을 초래할 수 있으며 특히 중노동이나 체상 활동(overhead activity)에 장애를 초래할 수 있다²⁾. 저자들은 급성 견봉쇄골관절 손상에 대하여 Weaver-Dunn술식을 시행한 후 쇄골의 재전위를 보이면서 동통과 쇄골의 불안정이 심한 환자에서 자가 슬근 건을 이용한 오구쇄골인대 재건수술을 시행하여 그 술기와 결과를 보고하고자 한다.

연구 대상 및 방법

환자는 31세 남자로서 추락사고 후 발생한 Rockwood IV형⁷⁾ 좌측 견봉쇄골관절 손상을 입은 후 비흡수성 봉합사에 의한 오구쇄골간 고정을 추가한 변형 Weaver-Dunn 수술¹¹⁾을 시행하였으나 수술 후 6주경 쇄골의 상방 전위가 재발하였다(Fig. 1). 재발의 초기에는 통증이 심하지 않았으나 수술 후 3개월에 직업인 전공으로서의 작업에 복귀한 후 체상 활동시의 통증이 점점 심해져서 전공으로 활동을 할 수 없었다. 환자는 근력강화 운동, 진통제의 투여 등과 같은 보존적 치료에 반응이 없었으며 수술 후 5개월에 자가 슬근 건을 이용한 오구쇄골인대 재건수술을 시행하였다.

수술방법

처음 수술에 사용된 Langer's line을 따른 종절개를 통하여 견봉쇄골관절 및 쇄골 외측단을 노출한 후 삼각승모근간 근막을 횡절개하여 일차수술시 절제된 쇄골 외측단과 오구쇄골간 간격을 노출하였다. 이전된 오구견봉인대는 쇄골에 부착되어 있었



Fig. 1. Prominence of clavicle recurred at around 6 weeks after operation.




Fig. 2. Transferred coracoacromial ligament(white arrow) was found to be elongated at the time of second operation. Cl: Clavicle




Fig. 3. Semitendinosus tendon graft augmented by whip stitches with No.2 Ethibond suture.

으나 늘어나 있었다(Fig. 2). 동측의 슬관절 내측에서 반건양근 건을 채취하여 2번 Ethibond 봉합

사(Johnson & Johnson, U.K.)를 이용한 whip-stitch로 보강하였다(Fig. 3). 그리고 두개의 5번 Ethibond 봉합사를 꼬아서 만든 오구쇄골간 고정

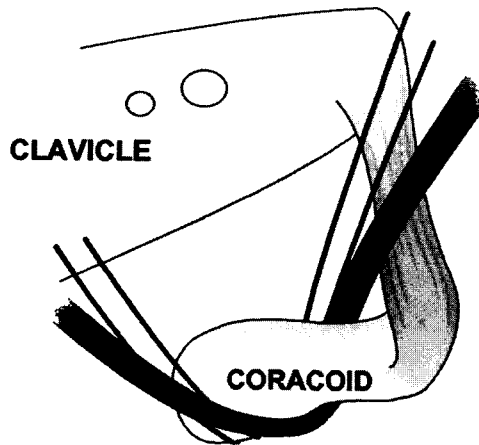


Fig. 4. 3.2 and 4.5mm drill holes were made in the clavicle in line with the coracoid process followed by passage of the semitendinosus graft and two coracoclavicular sutures.

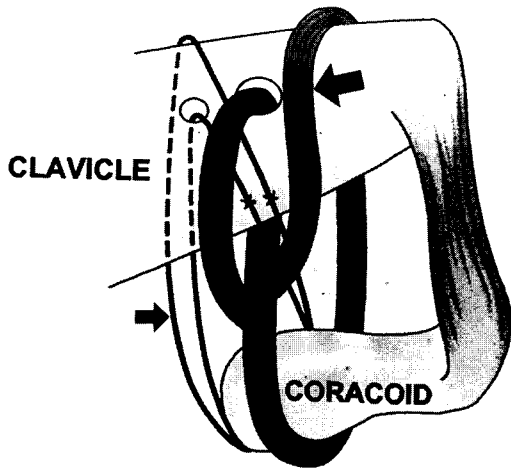


Fig. 5. One end of the semitendinosus graft (large arrow) was passed through the clavicular hole and the other end was looped around the posterior aspect of the clavicle. One coracoclavicular suture (small arrow) was passed through the clavicular hole and the other was looped around the clavicle. In slightly overreduced position of the clavicle, the ends of the graft were repaired securely to itself and the coracoclavicular sutures were tied.

을 위한 봉합사를 두 개 준비하였다. 오구돌기와 동일선상의 쇄골에 3.2mm 및 4.5mm drill을 이용한 두 개의 구멍을 뚫고 오구쇄골간 고정용 봉합사와 슬근 건을 오구돌기 밑으로 통과시켰다(Fig. 4). 이식건의 한쪽 끝은 쇄골에 만든 구멍의 밑에서 위로 통과시키고 다른 한쪽 끝은 쇄골의 뒤쪽, 아래에서 위로 통과시켰다. 오구쇄골간 고정용 봉합사도 하나는 쇄골의 구멍으로, 다른 하나는 쇄골의 뒤쪽, 아래에서 위로 통과시킨 후, 쇄골을 원외측으로 밀어 오구쇄골 간격이 약간 과정복된 상태에서 이식건의 양쪽 끝을 단단히 잡아다녀 비흡수성 봉합사로 서로 튼튼히 봉합하였으며 두 개의 오구쇄골간 봉합사도 매듭지은 후(Fig. 5) 삼각승모근간 근막을 봉합하였다. 수술 직후부터 수동적 신장운동을 시행하였으며 4주간 팔걸이를 착용시켰다. 수술 4주 후부터 능동적 운동을 허용하였으며 수술 후 3개월에 전공으로서의 작업에 복귀시켰다.

결 과

수술 후 4개월 반에 촬영한 방사선사진상 쇄골

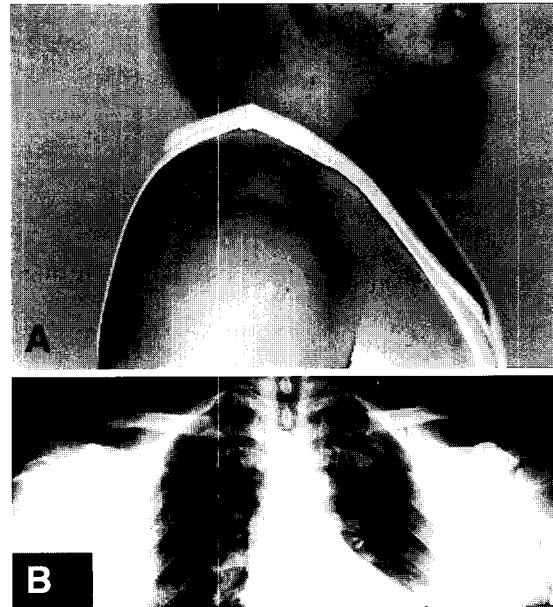


Fig. 6. Clavicular prominence recurred at around 4.5 months after reconstruction(A). Final coracoclavicular interval was 13mm on the operated side as compared to 5mm on the normal side(B).

의 상방전위가 다시 발생하였으며 수술 후 18개월에 촬영한 중량현수 방사선사진상 오구쇄골간 간격은 13mm로서 정상측(8mm)에 비하여 5mm 증가되었다(Fig. 6-A, B). 그러나 이학적 검사상 쇄골 원위단의 전후방 불안정은 없었으며 동통완화는 매우 우수하였다. 근력 및 운동범위는 정상이었다. 수술 후 24개월에 미국견주관절학회의 견관절 평가기준⁶⁾과 Simple Shoulder Test⁹⁾의 문항을 이용하여 측정된 기능점수는 정상측의 90%이었으며 견봉쇄골손상의 판정을 위한 Rockwood의 변형 UCLA 점수¹¹⁾(만점 20점)는 술 전 11점에서 17점으로 향상되었다. 환자는 경미한 기상통(weatherache)을 호소하였으나 전공으로서 별 문제 없이 일하고 있다.

고 찰

Weaver-Dunn 술식¹¹⁾은 급성 및 만성 견봉쇄골관절 손상에서 공히 사용되며 관절내 금속으로 인한 문제를 초래하지 않고 견봉쇄골관절 퇴행성 변화의 가능성을 없애며 이차수술이 필요 없고 미용적으로나 기능적으로 만족스러운 결과를 얻을 수 있는 우수한 방법으로서 77%~96%의 성공률^{4,7,11,12)}이 보고되고 있다. 그러나 Weaver-Dunn 수술이 실패한 경우의 치료에 대한 보고는 이완된 오구쇄골 인대를 단축 후 쇄골에 재부착시키는 방법¹¹⁾ 이외에는 찾을 수 없는데 이는 쇄골의 경미한 돌출이 보통 무증상인 점에 기인하는 것으로 보인다⁵⁾. 그러나 본 증례의 환자는 견관절 주위 근력강화운동 등 보존적 요법에도 불구하고 통증이 심하여 체상 활동을 요하는 전공으로서의 작업이 거의 불가능하였던 환자이었으며 재수술시 이식된 인대가 늘어나 있는 것이 관찰되었다. 그 원인은 확실치는 않으나 환자가 수술 후 팔걸이를 거의 착용하지 않고 일찍 능동적 운동을 시작하였던 것과 유관한 것으로 짐작된다. 견봉쇄골관절 손상에서 인대의 재건에 족지신전근 건을 사용한 보고¹³⁾는 있으나 본 증례의 환자는 일차 수술 후 이전된 오구쇄골 인대가 신연되어 있었으며 건장한 체격의 남자로서 족지신전근 건이나 장수장근 건을 이용한 인대의 재건으로는 실패의 가능성이 높은 것으로 판단되어 슬관절 전방십자인대의 재

건에 흔히 사용되는 반건양근 건을 사용하여 오구쇄골인대의 재건술을 시행하였다. 비록 수술 후 5개월 경에 쇄골의 돌출이 재발하였으나 이학적 검사상 쇄골의 전후방 안정성은 유지되었으며 전공으로서의 작업에 지장을 받지 않을 정도로 호전되어 환자는 치료에 만족하였다. 본 증례의 환자에서 쇄골의 상방 돌출이 발생하였음에도 불구하고 전후방 안정성이 유지되었던 이유를 정확히 설명하기는 어려우나 오구돌기 밑으로 통과시킨 이식건의 한 쪽 끝은 쇄골의 구멍으로 통과시키고 다른 한 쪽 끝은 쇄골의 후방으로 돌려서 다시 앞으로 빼냄으로서 수직 방향의 속(bundle)뿐 아니라 약간 수평에 가까운 속을 재건한 것이 유효하였던 것으로 생각된다. 즉, 원래의 오구쇄골 인대보다 약간 수평에 가깝게 재건된 인대의 속이 견봉쇄골관절의 수평 안정성에 중요한 견봉쇄골 인대의 역할¹⁰⁾을 보완하였던 것으로 보인다.

결 론

급성 견봉쇄골관절 탈구에 시행한 Weaver-Dunn 수술 후 탈구가 재발하고 통증 및 기능장애가 심하였던 환자에서 자가 슬근 건을 이용한 오구쇄골인대 재건술을 시행한 후 2년 추시 상 우수한 결과를 보여 보고하는 바이다.

REFERENCES

- 1) Guy DK, Wirth M, Griffin JL and Rockwood CA : Reconstruction of chronic complete dislocations of the acromioclavicular joint, *Clin Orthop*, 347:139-149, 1998.
- 2) Larsen E, Bjerg-Nielsen A and Christensen P : Conservative or surgical treatment of acromioclavicular dislocation. *J Bone Joint Surg*, 68-A:552-555, 1986.
- 3) Matsen FA III, Ziegler DW and DeBartolo SE : Patient self-assessment of health status and function in glenohumeral degenerative joint disease. *J Shoulder Elbow Surg*, 4:345-351, 1995.
- 4) Morrison DS and Lemos MJ : Acromioclavicular separation, Reconstruction using synthetic loop augmentation. *Am J Sports Med*, 23:105-110, 1995.
- 5) Nuber GW and Bowen MK : Disorders of the

- acromioclavicular joint: Pathophysiology, diagnosis and management. In: Iannotti JP, Williams GR(eds). Disorders of the shoulder: Diagnosis and management. Philadelphia, Lippincott Williams and Wilkins, 739-162, 1999.
- 6) **Richards RR, An KN, Bigliani LU et al** : A standardized method for assessment of shoulder function. *J Shoulder Elbow Surg*, 3:347-352, 1994.
 - 7) **Rockwood CA Jr, Williams GR and Young DC** : Disorders of the acromioclavicular joint. In: Rockwood CA Jr, Matsen FA III(eds). *The shoulder*. 2nd ed., Philadelphia, WB Saunders, 483-553, 1998.
 - 8) **Shoji H, Roth C and Chuinard R** : Bone block transfer of coracoacromial ligament in acromioclavicular injury. *Clin Orthop*, 208:272-277, 1986.
 - 9) **Sim M, Schwarz N, Hoecker K and Berzlanovich A** : Repair of complete acromioclavicular separation using the acromioclavicular-hook plate. *Clin Orthop*, 314:134-142, 1995.
 - 10) **Urist MR** : Complete dislocations of the acromioclavicular joint: The nature of traumatic lesion and effective methods of treatment with an analysis of forty-one cases. *J Bone Joint Surg*, 28:813-837, 1946.
 - 11) **Weaver JK and Dunn HK** : Treatment of acromioclavicular injuries, especially complete acromioclavicular separation. *J Bone Joint Surg*, 54-A, 1187-1194, 1972.
 - 12) **Weinstein DM, McCann PD, McIlveen SJ, Flatow EL and Bigliani LU** : Surgical treatment of complete acromioclavicular dislocations, *Am J Sports Med*, 23:324-329, 1995.
 - 13) **Zaricznyj B** : Reconstruction for chronic scapuloacromioclavicular instability. *Am J Sports Med*, 11:17-25, 1983.