

흉부 단순 촬영상 전반적 폐 침윤을 보이는 환자에서 시행한 수술적 폐 생검

가톨릭대학교 의과대학 성바오로병원 흉부외과,* 가톨릭대학교 의과대학 흉부외과학교실**
진 응* · 윤정섭* · 김치경* · 곽문섭**

= Abstract =

Operative Lung Biopsy in Patients with Findings of Diffuse Infiltrative Lung on Chest X-ray

Ung Jin, M.D.,* Jeong Seob Yoon, M.D.,*
Chi Kyung Kim, M.D.,* Moon Seob Kwack, M.D.**

Department of Thoracic and Cardiovascular Surgery, St. Paul's Hospital,
Catholic University Medical College, Seoul, Korea*

*Department of Thoracic and Cardiovascular Surgery,** Catholic University Medical College,
Seoul, Korea*

The patient with findings of diffuse infiltrative lung on chest X-ray has various causes; therefore, the prognosis is different and the treatment should be changed according to the cause. We are trying to identify the meaning of operative lung biopsy and to find a more accurate and effective procedure. We reviewed 46 medical records of patients with the findings of diffuse infiltrative lung on chest X-ray who had undergone operative lung biopsy or biopsies for 8 years. The open lung biopsy were done in 22 cases(47.8%) and thoracoscopic lung biopsy in 24 cases(52.2%). There is no significant difference in the rate of diagnosis($p=0.452$) and the incidence of complications($p=0.155$) between these groups. The number of cases with more than two biopsies are 9(19.6%) and that of one biopsy are 37(80.4%). There are no statistical difference in the rate of diagnosis($p=0.928$) and the incidence of complications($p=0.125$). The postoperative complications occurred in 8 cases, 7 cases of air leak more than 7 days and 1 case of respiratory insufficiency. In the diagnosis and treatment of the patients with findings of infiltrative lung on chest X-ray, the operative lung biopsy is the very necessary course, and shows satisfactory rate of diagnosis with negligible complications.

KEY WORD : Operative lung biopsy.

교신저자 : 김치경, 130-709 서울 동대문구 전농2동 620-56 가톨릭대학교 의과대학 성바오로병원 흉부외과
전화 : (02) 958-2460 · 전송 : (02) 958-2477
E-mail : cckim@sph.cuk.ac.kr

흉부 단순 촬영상 전반적인 폐 침윤을 주 소견으로 하는 폐질환은 다양한 원인을 갖고 있으며, 원인에 따라 예후와 치료가 다르면서도, 임상증상 및 방사선 검사상 소견은 유사한 경우가 많다. 이런 이유로 최근에는 정확한 진단을 위해 폐 생검을 사용하는 경우가 점차로 증가하고 있다. 폐 생검을 통하여 얻어진 현미경 소견은 유사증상으로 감별이 어려운 여러 폐 질환을 감별진단하고, 이에 따른 치료방침을 결정하는데 매우 중요하다. 폐 생검을 위한 방법으로는 기관지 내시경 하 생검이나 경피적 침생검 등이 우선적으로 사용되지만, 채취 표본이 적거나 부적절한 부위의 생검으로 인하여 적절한 조직학적 진단을 내리지 못하는 경우가 많이 있어, 보다 적극적으로 표본을 얻는 방법인 수술적 방법이 점차 증가하고 있다. 특히 최근에는 흉강경 수술이 널리 이용되면서 광범위의 개흉을 하지 않고도 원하는 만큼의 표본을 원하는 부위에서 채취하는 것이 쉬워지면서 점차 흉강경하 폐 생검이 널리 이용되고 있다. 본 연구는 흉부 단순 촬영상 전반적 폐 침윤을 보이는 폐 질환의 진단 및 치료에 수술적 폐 생검이 갖는 의의를 확인하고, 보다 비 침습적이면서도 정확한 진단을 위한 수술법을 연구하기 위하여 가톨릭대학교 성바오로 병원에서 시행하였던 46예의 폐 생검 증례의 의무기록을 역행적으로 조사하였다.

재료 및 방법

저자들은 성바오로 병원 흉부외과에서 1993년 1월부터 1999년 12월까지 흉부 단순 촬영상 전반적 폐 침윤 소견을 보였던 환자 중 수술적 폐 생검을 시행하였던 증례 46례를 대상으로 조사하였다. 모든 증례는 수술 전 고 해상도 컴퓨터 단층촬영을 시행하여 표본 채취 부위를 결정하였고, 전신마취 하 일측 폐 환기하에서 수술을 시행하였다. 조직검사 결과 세분류가 되지 않은 단순 간질성 폐 질환(interstitial lung disease)으로 진단 된 경우는 진단에 실패한 것으로 간주 하였다.

의무기록의 조사 후 모든 통계처리는 SPSS 8.0[®]을 이용하여 시행하였으며, 가능한 모든 결과는 평균±표준편차의 방법으로 기술하였다.

전체 대상 환자수는 46명이었다. 이중 남자는 30례, 여자는 16례였다. 평균 나이는 52±16세(18~74)였다. 개흉 생검은 22례(47.8%), 흉강경하 생검은 24례(52.2%)였다. 생검 부위별로는 3곳 이상에서 생검을 시행한 경우가 1례(2.5%), 2곳 이상이 8례(17.4%), 한 곳에서 시행한 경우는 37례(80.4%)였다. 한 곳에서 생검을 시행한 경우는 우하엽이 12예로 (26%)로 가장 많았으며, 다음은 좌상엽 7예(15.2%), 좌하엽 6례(13%), 설상엽과 우중엽이 각각 5례(10.9%), 우상엽이 2례(4.3%)의 순을 보였다. 전체 환자 중 폐 생검을 이용하여 정확한 조직학적 진단을 얻을 수 있었던 경우는 전체 46례 중 40례로 87%의 진단률을 보였다. 개흉 생검을 시행한 환자에서는 22례 중 20례(90%), 흉강경하 생검을 시행한 환자에서는 24례 중 20례(83%)에서 진단을 내려, 개흉 생검을 시행한 군이 조금 높은 진단률을 보였으나 통계적 차이는 확인할 수 없었다(p=0.452)(Table 1). 생검 표본 수와 진단률의 관계는 두 곳 이상에서 생검을 시행한 경우의 진단률은 8/9(89%)이었으며, 한곳에서 생검을 한 경우는 32/37(86%)로 통계학적인 차이를 검증하지 못하였다(p=0.928). 한곳에서 생검을 한 경우 수술

Table 1. Rate of diagnosis according to procedures

Procedure	Diagnosed	Total
Open	20	22
VATs	20	24

p= 0.452

Table 2. Diagnosis rate according to No. of samples

Sampling Site	Diagnosed	Undiagnosed	Total
3 samples		0	1
2 samples		1	8
1 samples		5	37
RUL		0	2
RML		2	5
RLL		1	12
LUL		0	7
Lingular		1	5
LLL		1	6
Total	40	6	46

Table 3. Final diagnosis

Diagnosis	Frequency
UIP	7
UIP	7
ILD	6
ILD	6
Hypersensitivity Pneumonitis	4
Hypersensitivity Pneumonitis	4
DIP	2
DIP	2
Alveolar Proteinosis	1
Alveolar Proteinosis	1
Boop	1
Boop	1
Diffuse Cystic Lung disease	1
Diffuse Cystic Lung disease	1
Eosinophilic Granuloma of Lung	1
Eosinophilic Granuloma of Lung	1
Pneumoconiosis	1
Pneumoconiosis	1
Sarcoidosis	1
Sarcoidosis	1
Silicosis	1
Silicosis	1
Subpleural Fibrosis	1
Subpleural Fibrosis	1
Pneumonia	3
Pneumonia	3
Lung Ca	5
Lung Ca	5
Metastatic Lung Ca	3
Metastatic Lung Ca	3
Pul Tb	4
Pul Tb	4
Miliary Tb	4
Miliary Tb	4
Total	46
Total	46

부위에 따른 진단률을 보면 좌하엽 5/6(83%), 좌상엽 7/7(100%), 설상엽 4/5(80%), 우하엽 11/12 (91%), 우중엽 3/5(60%), 우상엽 2/2(100%)로 나타났다. 생검 부위에 따른 진단률은 표본수가 작아 통계적인 차이를 확인할 수 없었다(Table 2). 조직학적 진단명이 확인된 40례 중 21례가(52.5%) 간질성 폐 질환의 범

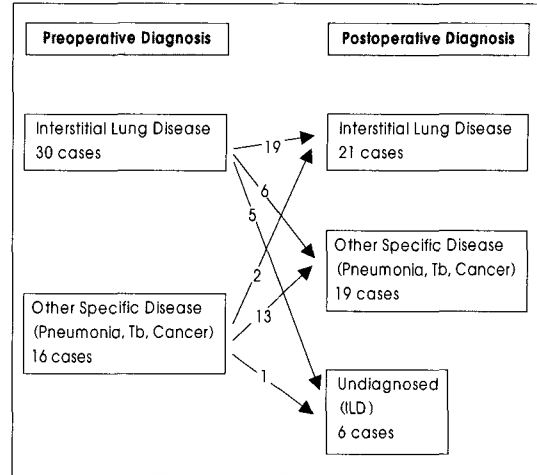


Fig. 1. Change of diagnosis.

Table 4. CTD duration

Procedure	Average Duration of CTD (day)
Open	3.55 ± 1.84
VATs	4.50 ± 4.20
Total	4.04 ± 3.22

p = 0.009

Table 5. Complications

Procedure	Air leak > 7 days	Respiratory Insufficiency
Open	2	0
VATs	5	1

p=0.155

No of Biopsy		
1	7	1
2	0	0
3	0	0
Total	7	1

p=0.125

주에 속했으며, 나머지 19례는 폐염 3례(7.5%), 폐 종양 8례(20%), 결핵성 병변 8례(20%)였다(Table 3). 수술 전 광의의 미만성 간질성 폐 질환을 의심한 경우가 30명, 폐염, 폐암 및 결핵성 병변 등의 기타 질환으로 생각한 환자가 16명으로 수술전후 진단 변경률은 20%였다(Fig. 1). 수술 후에 세분류를 하지 못하고 간질성 폐 질환으로 진단된 경우는 폐 생검의 임상적 의의가 없었던 것으로 간주하여, 진단을 내리지 못한 경우로 판단하였으며 총 6례가 있었다. 생검 부위

에 따라보면 우중엽2례, 우하엽 1례, 좌하엽 1례, 설상엽 1례, 2곳 이상에서 생검을 한 경우가 1례 였다. 폐 생검 후 평균 폐쇄성 흉관 거치 기간은 4 ± 3.2 일(0~16)이었다. 수술방법에 따른 폐쇄성 흉관 거치기간은 개흉술을 사용한 경우가 3.6 ± 1.84 일로 흉강경하 수술을 시행한 경우의 4.5 ± 4.2 일에 비하여 통계적으로 유의한 차이를 보였다($p=0.009$) (Table 4). 폐 생검 후 가장 흔한 합병증은 1주일이상 공기 누출이 계속된 경우로 7례 였으며 기타 합병증은 호흡관을 보였던 환자가 1례 있었다(Table 5). 합병증 발생율은 수술방법에 따른 차이를 보이지 않았으며($p=0.155$) 생검 조직 수에 따라서도 통계적인 차이가 없었다($p=0.125$). 수술 후 사망은 1례로, 수술 후 호흡부전으로 인공호흡기를 사용하였으며 수술 후 4개월에 호흡부전으로 사망한 증례였다.

고 찰

호흡기 증상을 주소로 하는 환자의 경우 단순 흉부 촬영만으로 진단이 불가능한 경우가 많다. 특히 방사선 소견상 전반적인 폐 침윤을 보이는 경우, 명확한 진단 없이 1차적인 대증요법을 사용하는 경우가 많다. 그러나 전반적 폐 침윤을 보이는 환자들은 미만성 간질성 폐 질환부터 폐암, 결핵성 병변 혹은 폐염과 같은 전혀 다른 분류의 질환이 있으며, 또 미만성 간질성 폐 질환의 경우도 세분류에 따라 예후와 치료법¹⁾이 다르므로, 방사선 소견상 전반적인 폐 침윤 소견을 보이는 호흡기 증상 환자에서 폐 생검을 통한 정확한 조직학적 진단은 치료방침을 결정하는데 매우 중요하다. 본 연구에서 진단률은 일반적으로 보고되는 95% 이상에 못 미치는 87%였다. 이는 초기 연구 기간에 미만성 간질성의 폐 질환의 세분류가 확립되지 않아 단순한 간질성 폐 질환(interstitial lung disease)으로 조직검사 결과가 보고 되었던 6례를, 진단에 실패한 것으로 간주 하였기 때문이며, 생검 표본이 적합하지 않았기 때문은 아니다. 본 연구에서 수술전후 진단명 범주가 바뀐 경우가 8명으로, 진단이 가능하였던 전체 환자의 20%에 이르며, 미만성 간질성 폐질환의 범주 내에서 세분류가 바뀐 경우는 포함하지 않은 것임을 생각한다면, 수술적 폐 생검이 흉부 단순 촬영상 전반적 폐 침윤을 보이는 환자의 치료를 결정하는 과정에

서 절대적임을 나타낸다.

흉부 단순 촬영상 전반적 폐 침윤 소견을 보이는 폐 질환을 조직학적으로 진단하기 위한 방법은 여러 가지가 있으며 대개의 경우 우선적으로 기관지 내시경과 경피적 침생검이 우선 시도 되지만, 많은 경우에서 충분한 표본을 얻지 못하거나 부적절한 표본으로 인하여 정확한 조직학적 진단을 내리지 못하는 경우가 많다²⁾. 반면 수술적 방법을 통한 폐 생검은 폐 전반을 관찰하고 필요한 부위에서 필요한 만큼의 표본을 얻을 수 있다. 또한 수술에 따른 합병증은 흔하지 않으며 발생시에도 큰 문제가 되지 않는 경우가 대부분이다³⁾. 저자들의 경우 합병증 발생율은 8/46(17%)로 다소 높았으나, 이중 7례가 7일 이상의 공기 누출이 였으며, 최장 16일만에 폐쇄성 흉관을 제거 할 수 였고 다른 특별한 조치는 필요하지 않았다. 다른 합병증인 호흡부전증을 보였던 1례는 인공호흡기를 4개월간 사용 후 사망하였던 증례로 수술자체의 합병증이기 보다는 질환의 진행에 따른 결과로 생각되어진다.

Mouroux 등⁴⁾은 개흉술과 흉강경 수술에 따른 진단률과 합병증 발생률의 차이는 없다고 하였다. Kado-kura 등⁵⁾은 흉강경하 생검의 경우 기구 조작에 의한 조직의 손상으로 생검 표본에 외상성 출혈과 백혈구의 이동소견이, 개흉 생검의 경우보다 많으나, 진단률에는 크게 영향을 미치지 않는다고 하였다. 본 연구에서도 개흉술과 흉강경 수술의 진단률과 합병증의 발생률은 통계적 차이가 없었다. 여러 저자들^{6,7)}이 흉강경하 생검이 수술 후 미용이 뛰어나며 수술 후 통증이 적은 장점을 갖고 있으나 비교적 비용이 비싸다는 단점이 있다고 보고 하였다. 본 연구에서는 대부분의 환자가 수술 후 원인질환의 치료를 위하여 장기간의 입원이 필요하였기 때문에 재원일수에 관한 조사는 하지 않았다. 그러나 수술 후 진단에 따라서 외래 통원 치료가 가능한 경우라면 수술 후 평균적인 재원일수를 줄일 수 있어⁸⁾, Carnochan 등의 보고⁹⁾처럼 비용 대 효과의 측면에서도 흉강경하 폐 생검이 우월하다고 생각된다. 이런 이유로 일차적인 선택은 흉강경하 폐 생검이 적절할 것으로 생각된다⁴⁾. 그러나 Ferguson¹⁰⁾은 흉강경하 생검과 개흉 생검의 진단률은 큰 차이가 없지만 폐 고혈압, 응고장애 등의 환자에서는 개흉 생검을 이용하는 것이 더욱 적절하다고 보고하여 개흉 생검의 중요성을 강조하였다. 저자들도 늑막유착 등의 흉강경 수술을 방

해하는 조건이 확인되거나 예상되는 경우는 개흉 생검을 시행하는 것이 보다 안전하다고 생각한다. 수술적 방법의 폐 생검 시 생검 부위에 따른 조직학적 진단률의 차이는 증례가 작아 통계적인 차이를 검정할 수는 없었으나 무시할 수 있는 정도로 생각된다.

수술적 폐 생검의 목적인 정확한 진단을 위해서는 수술 전 고해상도 단층촬영소견을 충분히 검토하여 방사선과 및 내과와 협의를 통해 생검 부위를 결정하고 수술을 시행하는 것이 중요하며¹⁾, 수술시 충분한 표본을 얻기 위하여 노력하여야 한다. 본 연구에서는 수술시 폐 생검의 갯수와 진단률간의 관계는 증례가 적어 통계적으로 검정하지 못하였다. 그러나 Krasna 등의 보고¹¹⁾와 같이 적절한 폐 생검이 이루어지지 않은 것으로 생각되는 경우, 혹은 적절한 폐 생검 부위를 결정하지 못하고 수술을 시행한 경우는 2곳 이상에서 폐 생검을 시행하여 적절한 표본을 획득하는 것이 중요하다고 생각된다.

결 론

흉부 단순 촬영상 전반적인 폐 침윤을 보이는 질환은 조직학적 진단을 통해서 정확한 치료 방침을 세우는 것이 중요하다. 저자들의 연구에 따르면 수술적 방법의 폐 생검은 비교적 합병증의 위험이 낮고 만족할 만한 진단 결과를 얻을 수 있었다. 수술적 방법은 흉강경하 폐 생검과 개흉 생검이 모두 만족할 만한 결과를 보였으며 생검 부위에 따른 진단률의 차이는 없었다.

References

- 1) Katzenstein AA, Myers JL: *Idiopathic pulmonary fibrosis-clinical relevance of pathologic classification.* *Am J Respir Crit Care Med.* 1998;157:1301-15.
- 2) Chuang MT, Raskin J, Krellenstein DJ, Teirstein AS: *Bronchoscopy in diffuse lung disease: evaluation by open lung biopsy in nondiagnostic transbronchial lung biopsy.* *Ann Otol Rhinol Laryngol.* 1987;96: 654-7.
- 3) Zegdi R, Azorin J, Tremblay B, Destable MD, Lajos PS, Valeyre D: *Videothoracoscopic lung biopsy in diffuse infiltrative lung diseases: a 5-year surgical experience.* *Ann Thorac Surg.* 1998;66:1170-3.
- 4) Mouroux J, Clary-Meinesz C, Padovani B, et al: *Efficacy and safety of videothoracoscopic lung biopsy in the diagnosis of interstitial lung disease.* *Eur J Cardiothorac Surg.* 1997;11:22-6.
- 5) Kadokura M, Colby TV, Myers JL, et al: *Pathologic comparison of video-assisted thoracic surgical lung biopsy with traditional open lung biopsy.* *J Thorac Cardiovasc Surg.* 1995;109:494-8.
- 6) Bensard DD, McIntyre RC Jr, Waring BJ, Simon JS: *Comparison of video thoracoscopic lung biopsy to open lung biopsy in the diagnosis of interstitial lung disease.* *Chest.* 1993;103:765-70.
- 7) Ravini M, Ferraro G, Barbieri B, Colombo P, Rizzato G: *Changing strategies of lung biopsies in diffuse lung diseases: the impact of video-assisted thoracoscopy.* *Eur Respir J.* 1998;11:99-103.
- 8) Ferson PF, Landreneau RJ, Dowling RD, et al: *Comparison of open versus thoracoscopic lung biopsy for diffuse infiltrative pulmonary disease.* *J Thorac Cardiovasc Surg.* 1993;106:194-9.
- 9) Carnochan FM, Walker WS, Cameron EW: *Efficacy of video assisted thoracoscopic lung biopsy: an historical comparison with open lung biopsy.* *Thorax.* 1994; 49:361-3.
- 10) Ferguson MK: *Thoracoscopy for diagnosis of diffuse lung disease.* *Ann Thorac Surg.* 1993;56:694-6.
- 11) Krasna MJ, White CS, Aisner SC, Templeton PA, McLaughlin JS: *The role of thoracoscopy in the diagnosis of interstitial lung disease.* *Ann Thorac Surg.* 1995;59: 348-51.