

닭 leucocytozoonosis의 병리학적 소견

문운경, 김순복*

국립수의과학검역원
경상대학교 수의과대학 동물의학연구소*

Pathological findings of leucocytozoonosis in chickens

Oun-Kyong Moon, Soon-Bok Kim*

National Veterinary Research and Quarantine Service
Institute of Animal Medicine, College of Veterinary Medicine, Gyeongsang National University*

Abstract

Pathological findings of leucocytozoonosis naturally occurred in Korea are described. Most of the affected chickens showed paleness of comb and wattle, egg drop, approximately 20 to 30% mortality, green diarrhea, anorexia and weakness. On the blood smear merozoites and gametocytes were detected. At necropsy, petechial and ecchymotic hemorrhages in liver, kidney, heart, muscle, and splenomegaly were frequently observed. Microscopically schizonts with fine granular merozoites were often detected in kidney, intestine, brain, lung, myocardium, muscle, liver with cenrilobular fatty change, and spleen.

Key words : Leucocytozoonosis, Chickens

서 론

Leucocytozoonosis는 닭, 칠면조, 오리, 거위 등 조류에 감염되는 원충성질병으로서 혈액과 내장장기를 주로 침해한다. *Leucocytozoon*은 *phylum apicomplexa*의 아목 *haemospororina*에 속하며, species는 숙주의 감수성, gametocyte의 염색성, 크기, 성상, 숙주세포의 핵 모양 등에 따라 서로 구분하는데 지금까지 약 67종이 보고되어 있다^{1,2)}. 그 중에서 동남아 지역에 분포하는 것은 *L caulleryi*이며 닭에 주로

감염되는 것으로 알려져 있는데³⁾, 우리나라에서는 1964년도에 처음 발생 보고되었다⁴⁾.

모기에 의해 매개되는 본 병은 여름철에 주로 피해가 크며, 원충은 숙주체내에서 월동한 뒤 이듬해 봄에 다시 감염을 일으킨다. 한번 이 병에 오염된 지역은 상재화하여 반복 발생하기 때문에 발생에 따른 적절한 대책이 수립되지 않으면 상당한 경제적 손실을 입을 수 있다^{5,6)}.

경남지역의 한 양계장에서 본 병의 발생을 관찰하고 병리학적 소견을 기술코자 한다.

재료 및 방법

감염이 의심되는 닭은 먼저 혈액을 슬라이드 글라스 위에 도말하여 methyl alcohol로 고정하였으며 giemsa 염색한 후에 경검하였다. 사체는 병리해부 검사한 후 각종 장기를 절취하여 10% 중성포르말린에 고정하였으며, 통상방법에 의한 파라핀절편을 제작하고 hematoxyline-eosin (H&E) 염색을 실시하여 현미경으로 관찰하였다.

결과 및 고찰

임상적으로 감염된 닭은 벼슬과 육수가 현저하게 창백하였으며 녹색의 연변 또는 하리변, 식육부진, 침울, 쇠약, 비틀거림, 산란을 저하, 폐사 등의 소견이 관찰되었다. 폐사율은 일령에 따라 다소 다르게 나타났으나 평균 약 20~30% 정도의 폐사를 보였으며, 어린 닭에서 더욱 심하였다.

병리해부소견으로는 광범한 출혈과 비장종대가 흔히 관찰되었으며, 출혈은 주로 간(Fig 1), 심장, 신장, 흉부 및 대퇴부 근육에서 점상 또는 반상으로 다양하게 나타났다. 그리고 간장은 황색을 띄며 종대하기도 하였다.

현미경적으로는 비장, 신장(Fig 2), 심근, 장(Fig 3), 폐, 뇌에서 원형 또는 난원형의 schizont가 단독 또는 집단으로 관찰되었으며, 혈액도말 표본(Fig 4)의 적혈구내에서도 gametocyte를 흔히 볼 수 있었다. 간장의 소엽중심부에서 심한 지방변화와 경도의 괴사를 볼 수 있었다.

빈혈이 장기간 지속되면 소엽주변부 간세포에 비해 상대적으로 산소 공급을 적게 받게되는 중심정맥 부근의 간세포들은 저산소증에 기인하는 변성과 괴사를 일으키게 된다^{7,8)}. 이와 같은 관점에서 볼 때, 본 예에서 관찰된 소엽중심성 지방변화와 괴사소견은 적혈구 파괴에 의한 빈혈에 기인된 것으로 이해할 수 있을 것이다. 임상적으로 잘 일어서지 못하고 비틀거리는 증상을 보이는 것은 중추신경계를 침해한

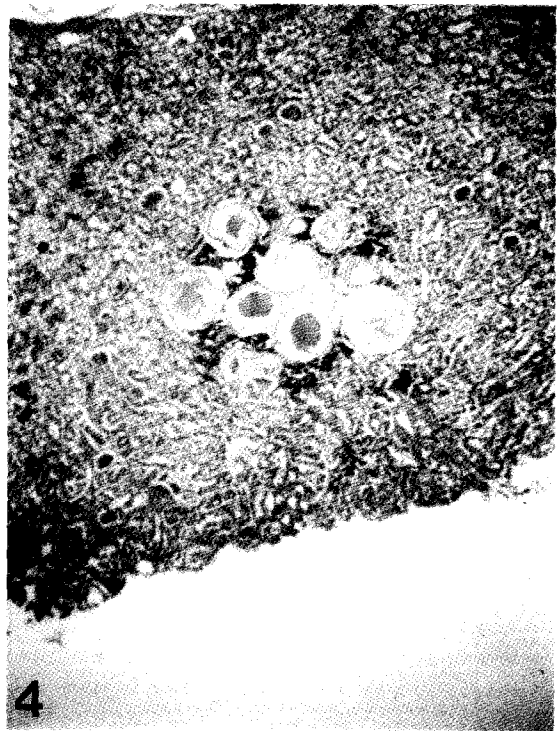
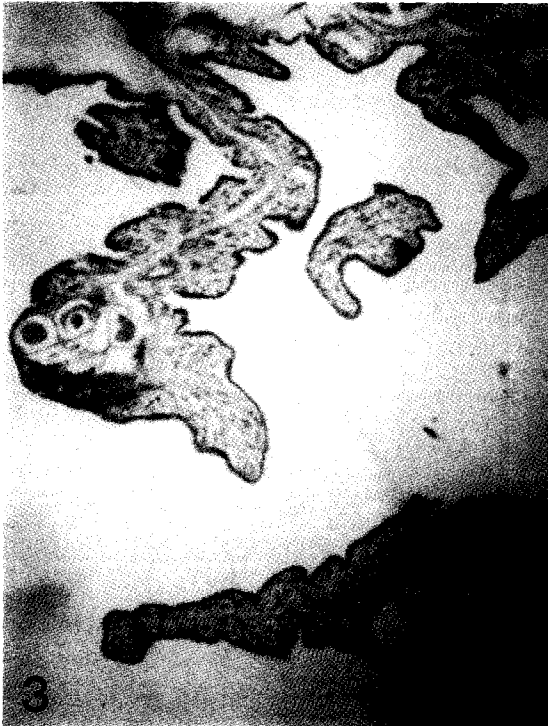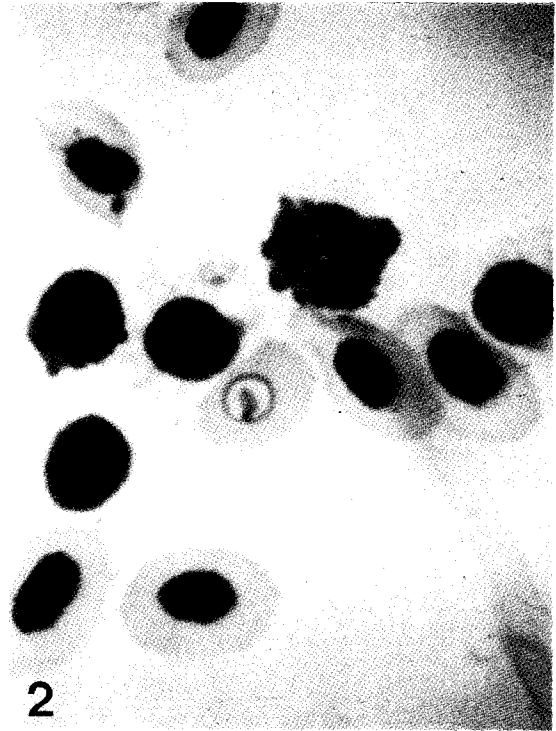
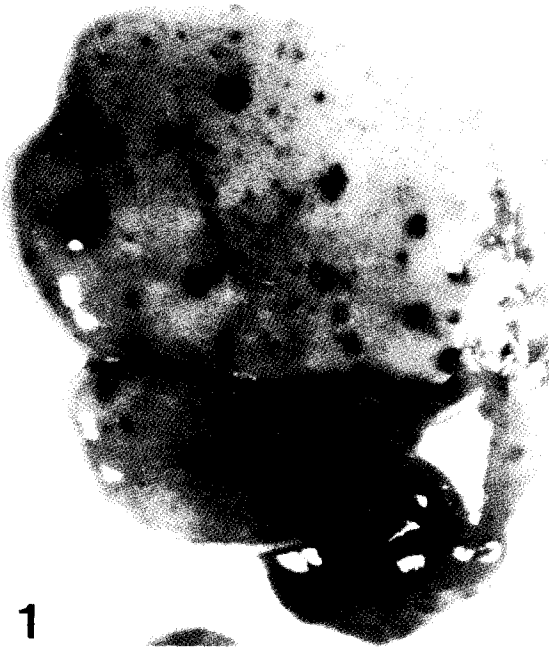schizont에 기인하는 것으로 보이며, 이러한 예를 현미경 관찰에서 확인 할 수 있었다.

우리나라에서 닭에 발생하는 leucocytozoonosis는 *L. caulleryi*에 기인하는 것으로 알려지고 있다⁶⁾. 성숙한 gamont는 적혈구, 백혈구 또는 숙주세포내에서 직경 약 20 μ m 크기의 구형으로 나타나며, 감염 후에 숙주세포의 핵이 소실되는 것이 특징이다^{2,3,5)}. 본 발생 예에서도 이와 같은 소견들이 인정되어 *L. caulleryi*로 잠정 진단하였다. Schizogony는 폐, 간, 신장 이외에도 여러 장기에서 일어나는 것으로 알려지고 있으며³⁾, 본 예에서도 비장, 신장, 심근, 장, 폐, 뇌, 근육에서 megaloschizont를 관찰할 수 있었다.

Leucocytozoonosis는 모기가 많은 6월부터 9월에 걸쳐 많이 발생되며, 날씨가 추워지면 불현성의 보균상태로 월동한 뒤에 이듬해 봄이 되면 다시 반복감염 되는 것으로 알려지고 있다^{3,6)}. 본 병의 상재지에서는 예방목적으로 사료에 설파제 등을 첨가함으로써 성공적인 방제 효과를 얻을 수 있으나^{5,7)}, 소홀히 대비함으로써 종종 발생되는 것으로 생각된다. 특히 기후가 온화한 남부지방에서는 더욱 본 병에 대한 주의가 필요하다고 하겠다.

결 론

닭에서 발생한 leucocytozoonosis의 병리학적 소견을 기술하였다. 대부분의 감염계는 벼슬과 육수가 창백하였으며, 산란을 저하, 20~30% 정도의 폐사율, 녹색 하리, 식육부진 및 쇠약 등의 임상증상을 보였다. 혈액 도말 표본에서는 원충을 쉽게 확인할 수 있었으며, 병리해부 검사에서는 간장, 신장, 심장, 대퇴부 근육 등에서 광범위한 점상 또는 반상출혈, 비장종대, 황색간을 빈번하게 관찰하였다. 현미경 하에서는 신장, 장, 뇌, 심근, 골격근, 간장 등에서 미세한 과립상의 merozoit를 내포하는 schizont가 빈번히 관찰되었으며, 간장에서는 소엽중심성 지방변화를 동반하였다.



Legends for Figures

- Fig 1. Multiple petechial and ecchymotic hemorrhages in liver.
- Fig 2. A microgametocyte on Giemsa-stained blood smear. $\times 1000$.
- Fig 3&4. Megalosphizonts in small intestine (Fig 3), and kidney (Fig 4) stained with H&E. $\times 200$.

참고문헌

1. Fallis AM, Desser SS, Khan RA. 1974. On species of *Leucocytozoon*. *Adv Parasitol* 12 : 1~67.
2. Hsu CK, Campbell GR, Levine ND. 1973. A checklist of the species of the genus *Leucocytozoon*. *J Protozool* 20 : 195~203.
3. Calnek BW. 1997. Diseases of poultry. 10th ed. Iowa State University Press, Ames : 900~903.
4. Akiba K. 1964. Leucocytozoonosis in Japan. *Bull Int Epizoot* 62 : 1017~1022.
5. Whiteman CE, Bickford AA. 1998. Avian disease manual. 3rd ed. *Am Assn Vet Pathologists*, University of Pennsylvania : 192~194.
6. 임병무, 서민석, 이재구 등. 1994. 호남지방의 닭 leucocytozoonosis에 관한 연구, 대한수의학회지 34 : 135~139.
7. Jones TC, Hunt RD, King NW. 1997. Veterinary pathology. 6th ed. Williams & Wilkins : 1090~1094.
8. Carlton WW. Thomson's Special veterinary pathology. 2nd ed. C.V. Mosby, St Louis : 91~94.