

토끼 성장판 연골세포 배양과 자가 이식편에서의 형태학적인 변화

양영철* · 정해일 · 최장석

인제대학교 의과대학 해부학교실
인제대학교 의과대학 정형외과학교실

Chondrocyte Culture from Epiphyseal Plate and its Morphological Changes in Autologous Implants of Rabbit

Young-Churl Yang*, Hae-Il Jung, Jang-Suk Choi

Department of Anatomy, College of Medicine, Inje University, Pusan 614-735, Korea
Department of Orthopedic Surgery, College of Medicine, Inje University

Abstract

We tried to establish the culture method of the chondrocyte isolated from the epiphyseal cartilage and to investigate morphological changes of chondrocyte cultured with enzyme-digested costal cartilage, the perichondrium and experimentally damaged meniscus of rabbit. *De novo* chondrocyte pellets were prepared from epiphyseal plates by culturing isolated epiphyseal chondrocytes from 4 week old rabbits. We morphologically assessed the cartilage formation of the chondrocyte culture with enzyme-digested costal cartilage, the perichondrial culture, the cultured chondrocytes transplants into experimentally damaged meniscus of rabbit. In the 24 days, the epiphyseal chondrocytes maintained the typical phenotypes of the partial nodular cell formation. The 30 days cryopreserved chondrocytes showed abnormal and irregular shape. In the type II collagen added culture, the number of typical chondrocytes were increased. In the type IV collagen added culture, the expanded and thickened chondrocytes had short processes and their number were more increased. In the perichondrial culture, the chondrocytes formed the cartilage in 6 days. In the chondrocyte culture with enzyme-digested costal cartilage, the chondrocytes proliferated the edge of the cartilage at day 9. The cultured chondrocytes transplanted into experimentally damaged meniscus of rabbit were grown between the meniscus tissues. Type II collagen reaction was strong in the superficial layer of perichondrial culture and stronger in the transplanted chondrocytes of damaged meniscus. The ultrastructures of cultured epiphyseal chondrocytes were well developed rough endoplasmic reticulum and intercellular vacuoles. In the type II collagen added culture, the chondrocytes showed expanded rough endoplasmic reticulum and small and large round-like vesicles of processes. In the type IV collagen added culture, the chondrocytes showed large perinuclear vacuoles and abundant well-developed rough endoplasmic reticulum of processes. In the culture with enzyme-digested costal cartilage and the perichondrial culture, the chondrocytes showed a few swelling rough endoplasmic reticulum and vacuoles. The cultured epiphyseal chondrocytes maintained typical phenotype and the chondrocytes were grown faster and maintained more typical

*To whom all correspondence should be addressed

Tel : 82-51-890-6634 Fax : 82-51-894-4500

E-mail : anatpung@ijnc.inje.ac.kr

phenotype in the type II and IV collagen added culture. The transformed chondrocytes secreted abundant extracellular matrix in the type II collagen added culture, and showed adhesive processes in the type IV collagen added culture. The perichondrial chondrocytes were grown faster and their implants were able to transplant. The cultured chondrocytes transplanted into experimentally damaged meniscus were adapted between the meniscus tissues. And the immunocytochemical reaction of the type II collagen of the chondrocytes were found to be maintained. The chondrocytes cultured with enzyme-digested costal cartilage and perichondrial chondrocytes showed the characteristics of immature hyaline cartilage. The chondrocytes secreted abundantly. The cultured chondrocytes transplanted into experimentally damaged meniscus changed immature cells into enlarged mature cells with extracellular secretion.

Key words – Epiphyseal chondrocyte, Perichondrial culture, Type II collagen, Type IV collagen

서 론

성장판의 결손시 연골 이식편을 삽입하고자하는 방법들이 소개되면서 결손부위에 냉동된 초자연골을 이식하거나 성장판의 연골세포를 배양하여 이식하려는 노력이 시도되고 있다[11,21]. 배자내에 사람의 관절연골을 넣고 냉동시켜도 연골세포 생존력은 높은 수준을 유지하였으며 조직 수확 후 24시간 이내에 이식을 수행하는 경우에 연골세포는 거의 100 %까지 살아 남는다고 한다[17].

이식된 연골은 임파구에 의하여 Ab-independent killing 작용에 의하여 수주내에 섬유조직으로 대체되며, 관절에 이식한 연골은 골 가교를 형성하여 그 기능을 정상적으로 수행할 수 없고 골단과 골단 사이에 형성된 골가교의 부위와 크기에 따라서 성장억제나 골축의 변형이 일어난다. 그러나 연골세포배양을 통하여 이식한 연골은 가교의 형성이 거의 일어나지 않고 정상적인 관절의 기능을 유지하며[3], 배양된 연골세포가 성장판의 치유과정에서 일어나는 골가교의 형성을 억제하는 역할을 하여 성장판 치유의 가능성이 있다고 하였다[13].

실험적으로 골성연골 결손이 일어난 부위로 연골세포를 이식하여 치유반응이 호전되었다는 실험 이후 토끼혈청, 탈이온화된 골기질, fibrin glue, hyaluronic acid 등을 사용하여 결손된 관절연골 내로 연골세포를 이식하는 실험이 시행되었다[19].

이식 받은 숙주와 이식편의 연골세포들로 실험에 성공한 보고[1,2]들은 있으나 이식된 연골세포들이 생존능력을 유지할 수 있는가와 적당한 세포외기질을 합성할 수 있는지에 대한 확고한 증거가 더 필요하며 새로운 기질이 원래

관절연골과 같이 기능적으로나 기계적으로 오랜 기간 사용할 수 있도록 해야한다고 요구하고 있다[7].

성장판 연골세포의 배양은 여러 연구자들에 의해서 가능하게 되었지만 연골세포의 분리나 세포배양상태는 연골세포를 분리한 부위나 개체 종에 따라서 아직도 완전히 확립되지 않았다.

최근에는 연골세포의 분리와 배양의 최적의 조건을 알아내기 위하여 어린 토끼의 성장판 연골세포로 실험하여 세포의 분리는 37℃하에서 0.2% trypsin으로 30분간 수세 후 200 U/ml collagenase로 6시간동안 소화시켜 약 79±12%의 생존율을 보였으며 type I collagen을 첨가한 배지에서 더 잘 배양된다고 하였다[9].

그러나, 배양된 연골세포의 재생능력이 한정되어 있기 때문에 이식에 의해 치유된 조직은 장기간이 지나면 오히려 퇴행성 관절염을 유발하기도 한다[15]. 따라서 연골세포의 배양조건과 배양된 연골세포가 이식된 후 형태학적인 변화의 관찰은 의미가 있다고 생각되었다.

본 연구에서는 성장판으로부터 연골세포를 분리하여 배양 중 표현형이 유지되는지를 확인하여 이식에 적합한 배양시기를 찾고, 배양한 세포를 냉동보관 후 해동시켜 이식에 사용할 수 있는지를 알아보았으며, 배자내 type II collagen과 type IV collagen을 첨가하여 성장판 연골세포의 증식성 변화를 관찰하였다. 또 늑연골막과 늑연골의 자가이식편 적용을 알아보기 위하여 효소처리한 후 성장판 연골세포를 접종하였으며, 반월판에 인공적인 결손을 만들고 배양연골세포의 이식 유무를 확인하였고, 이식되거나 접종된 연골세포들이 표현형을 유지하는지를 알아보기 위하여 type II collagen 면역반응으로 확인하였으며 이 과정

에서 나타나는 성장판 연골세포의 전자현미경적인 변화를 관찰하고자 하였다.

재료 및 방법

실험동물과 성장판의 분리

실험동물은 집토끼(*Oryctolagus cuniculus*)를 암수 구별 없이 4주된 어린 토끼 50마리(효창실험동물연구소)를 구입하여 7일 동안 실험실 환경(온도 22-25°C, 습도 60-80%)에서 사육하였다. 사육한 어린 토끼는 후이개정맥에 kg당 50 mg의 ketamine(유한양행)을 주사하여 마취시키고 경골과 대퇴골로부터 성장판을 분리하였다. 대퇴골과 경골의 성장판은 골단의 골외막과 골의막륜을 조심스럽게 절개한 다음 대퇴골 원위부와 경골의 근위와 원위부 골단을 Salter I 골절을 만들어 성장판을 얻었다.

연골세포의 분리

연골은 대퇴골과 경골의 성장판을 취하여 연골세포를 분리하였다. 멸균상태하에서 채취한 성장판은 Ham F12 Medium (Gibco BRL), 10% fetal calf serum (Gibco BRL), 100 U/ml penicillin (Gibco BRL), 100 µg/ml streptomycin (Gibco BRL), 1.25 µg/ml fungizone (Gibco BRL), 50 ng/ml gentamycin (Sigma, St. Louis, MO, USA), 100 ng/ml kanamycin (Gibco BRL)을 포함한 연골세포분리액에 담구었다.

성장판은 즉시 멸균 petridish로 옮기고 효소희석액을 부어 멸균된 칼로 잘게 썰어서 멸균된 뚜껑이 있는 시험관에 넣었다. 효소는 Ham F-12 medium내에 20mM HEPES (Gibco BRL), 14mM sodium bicarbonate (Gibco BRL, pH 7-7.5)를 포함한 효소희석액으로 희석하였다. 37°C하에서 교반시키면서 0.25% trypsin (Gibco BRL)용액 2 ml를 가하여 30분간 처리한 다음 다시 0.25% trypsin용액 4 ml를 가하여 15분간 처리한 후 원심분리하여 trypsin을 제거하였다. 효소희석용액 5 ml를 가하여 교반시키면서 2회 세척하고 원심분리하여 효소희석용액을 제거하였다. 제거 후 200 U/ml collagenase (Sigma, St. Louis, MO, USA) 2 ml를 가하여 1시간 교반시키면서 두었다가 상등액을 제거하고 collagenase 용액 4 ml를 다시 가하여 37°C에서 1시간 둔 다음 상등액을 제거한 후 다시 조직에 collagenase 4 ml를 가하여 37°C에서 1시간동안 효소소화를 시켰다. 상등액을 제거하고 600 g로

8분간 원심분리하여 연골세포 pellet을 만들어 연골세포분리액 8 ml에 넣어 180 g에서 10분동안 원심분리하여 소화되지 않은 기질 입자들을 제거한 후 상등액을 다른 시험관에 옮겨 600 g에서 10분간 원심분리하여 연골세포를 얻었다.

연골세포의 배양

연골세포의 배양은 trypan blue를 이용하여 생체염색을 실시하고 살아있는 세포수를 hemocytometer로 측정하여 cm³당 대략 3000개의 세포가 되도록 조절하여 Ham F12 Medium내에는 10% Fetal calf serum, Penicillin (100U/ml)-Streptomycin (100 µg/ml, Gibco BRL), Ascorbic acid (50 µg/ml (Sigma, St. Louis, MO, USA), Gentamycin, Kanamycin을 첨가하여 제조한 배양액을 25cm³ 배양용기에 넣어 37°C, 5% CO₂배양기에서 배양을 실시하였다. 배양 6일째 배양 용기에 세포가 가득차면 0.05% Trypsin-0.53 mM EDTA(Gibco BRL)로 처리하여 배양용기에서 세포를 분리한 후 hemocytometer로 세포수를 측정한 다음 cm³당 약 3000개의 세포를 35 mm petridish에 분주하고 2일마다 성장배지를 교환하였다.

Type II와 IV collagen (1 mg/배양액 ml당)을 매지에 첨가하였을 때 배양 상태를 알아보기 위하여 연골세포수가 가장 많이 증가한 상태의 세포를 분리하여 저밀도(300 세포/35 mm petridish)로 collagen첨가매지에서 배양하였다.

연골세포의 동결보존 후 해동

연골세포의 동결보존시 형태학적인 변형을 알아보기 위하여 액체질소 탱크내에서 30일간 보관한 후 해동하여 배양하였다. 동결보존은 완전 포화기 직전인 배양 18일째 연골세포를 택하여 트립신으로 분리한 세포를 원심분리하여 트립신을 제거한다. 세포의 개수를 5000개/ml가 되도록 부유액을 만들고 DMSO (dimethylsulfoxide)를 15%가 되도록 온수에 녹여 얼음 속에서 미리 차갑게 해두었다가 15% DMSO와 세포부유액을 동량 혼합하고 얼음속에서 10분-15분간 두어 온도를 내렸다. 세포동결튜브에 1 ml씩 4개의 튜브에 분주한 다음 스티로폼상자에 세포동결튜브를 넣고 영하 80°C Deep Freezer에서 하룻밤(최소 3시간이상) 보존한 후 세포동결튜브는 액체질소 탱크에 30일간 보관하였다. 동결세포의 해동(급속해동)은 세포동결튜브를 액체질소 속에서 꺼낸 후 즉시 37°C의 물 속에서 녹였다. 1 ml 당

10 ml의 배양배지를 넣어 희석시켜 2-3회 원심분리한 후 상등액은 버린다. 세포표본은 0.9 ml의 PBS에 부유시키고 trypan blue용액 0.1 ml을 가하여 염색한 후 세포의 생존율을 검사하였다. 가라앉은 침전세포를 배양배지에 부어서 배양하였다.

배양연골세포내 조직편의 이식

배양 중인 연골세포를 이용한 연골형성과 생체이식편 이식여부를 확인하기 위하여 세포가 완전히 포화된 배양 25일에 0.05% Trypsin-0.53 mM EDTA (Gibco BRL)로 처리하여 배양용기에서 세포를 분리하였다 이식할 조직편은 늑연골과 늑연골막을 무균적으로 채취하여 늑연골막은 대략 2.5 cm × 0.2 cm 크기로 잘라서 연골세포 분리액으로 수세한 후 35 mm petridish배양용기 바닥에 납작하게 부착시킨 후 약 3000개의 세포를 분주하고 매일성장배지를 교환하였다.

늑연골은 두께 1 mm이하로 얇게 절편하고 1 cm × 0.5 cm 크기로 자른 다음 반원형으로 두 개의 홈을 내었다. 절편은 37°C 하에서 교반시키면서 0.25% trypsin용액 2 ml를 가하여 1시간동안 처리한 후 200 U/ml collagenase 2 ml를 가하여 다시 1시간 교반시키고 35 mm petridish배양용기에 3000개의 세포를 분주하고 매일성장배지를 교환하였다.

배양연골세포의 반월판내 이식

배양 25일의 연골세포는 시간경과에 따라서 0.05% Trypsin-0.53 mM EDTA용액을 사용하여 세포를 분리하고 800 g에서 10분간 원심분리하여 세포pellets을 만들어 이식하였다. 배양된 연골의 이식을 위하여 수술하기전 3일 동안 gentamycin 1.5 mg/kg, mezlocillin mg/kg oxazillin 2 mg/kg을 근육주사 한다. 토끼는 염산 케타민(유한양행) 50 mg/kg으로 마취시킨 후 오른쪽 무릎의 외측 반월판을 노출시키고 관월판을 등물용 생검 펀치를 이용하여 원형으로 절단해내고 배양한 연골조직을 넣어 무릎을 봉합하였다.

광학현미경용 조직표본의 제작

광학현미경용 조직은 neutral buffered formalin (pH 7.4)으로 고정하고 ethyl alcohol과 xylene을 이용하여 탈수와 청정과정을 거친 후 파라핀으로 포매하였다. 조직절편은 6 µm로 자르고 탈파라핀 하여 함수시켰다. 일반적인 조직화적인 조건은 toluidin blue 염색을 시행하였고, type II collagen

에 대한 면역조직학적 염색은 DAKO LSAB Kit를 이용하여 염색하였다.

전자현미경용 조직표본의 제작

실험군별로 이식한 연골편을 채취하고 4°C 생리식염수(중외제약)에 5분간 담구어 혈액을 완전히 제거하였다. 조직의 고정은 전고정으로 4°C의 2% glutaraldehyde-phosphate buffer (pH7.4) 용액으로 처리하였다. 후고정은 1% osmium tetroxide-phosphate buffer로 1시간 동안 deep black이 될 때까지 처리하였다.

탈수는 Ethyl Alcohol을 사용하였으며 청명과 수지침투과정은 propylene oxide와 polyresin을 이용하여 beam capsule에 포매하고 dry oven에서 중합시켜 블럭을 만들었다. 전자현미경 관찰을 위하여 금색이나 회색을 띠는 초박질편을 200 mesh의 구리 그리드에 얹어 uranyl acetate-lead citrate 이중 전자염색을 시행하였으며 100 kv, 61 µA 상태의 투과 전자현미경(JEOL 1200EX II)으로 5000배에서 주로 관찰하였다.

결 과

성장판 연골세포의 배양과 증식능

성장판으로부터 분리한 연골세포는 배양 2일째에는 대부분 원형인 상태로 존재하였고 소수의 세포들만이 돌기를 내어 삼각형이나 다각형의 별모양을 하고 있었다. 배양 4일째에는 대부분의 세포들이 돌기를 가지고 있었으며 바닥에 부착하였다. 배양 6일째에는 대부분의 세포들이 무던 돌기를 가진 불규칙한 다각형모양으로 배양용기의 바닥에 부착되어 있었다(Fig. 1). 배양 8일째에는 세포의 증식이 현저하여 방추형 혹은 추체형을 나타내었다(Fig. 2).

배양 10일째에는 연골세포들이 서로 돌기들에 의해서 바닥면에서 맞물고 있어서 세포질은 두드러지지 않았으나 세포경계가 주름모양의 선상으로 두드러져 보였다. 배양 18일째에는 연골세포들이 수없이 많은 가늘고 긴 돌기들을 내어 그물 같이 서로 연결되어 선명하게 나타났으며 세포질의 일부가 두드러져 보이기 시작하였다(Fig. 3). 배양 22일째에는 더 많은 연골세포의 돌기들이 입체적으로 세포질보다 더 두드러지게 엉켜붙어 있어서 전체적으로 세포질부분이 함몰되고 돌기들이 그물같은 모습으로 더 튀어나와

있었다.

배양 24일째에는 연골세포들의 수가 늘어나고 세포질의 두께가 두꺼워지면서 원형으로 함몰된 핵부위가 관찰되는 전형적인 연골세포들이 부분적으로 모이면서 질(nodules)을 형성하기 시작하였다(Fig. 4). 배양 26일째에는 대부분의 세포질이 두꺼워지면서 대부분 원형의 핵부위가 함몰되어 오목하게 보였으며 세포들이 모여서 질을 형성하였다. 배양 33일째에는 전반적으로 세포질의 두께가 두드러져 상대적으로 핵이 묻히면서 핵의 크기가 감소된 것으로 보였다.

동결보존 후 연골세포의 변화

30일간 동결보존 후 해동시킨 연골세포는 쉽게 자라지 않았다. 배양 15일째에 소수의 세포들이 자랐으며 작은 돌기를 가진 넓은 나뭇잎 모양의 세포질을 가지고 있었으며 핵은 한쪽으로 치우쳐 있었다. 배양 25일째에는 연골세포들의 수가 증가하면서 세포들끼리 톱니모양의 돌기를 내어 불규칙한 모양을 하고 있었다.

배양 31일째에는 세포들이 더 많이 증가하고 돌기들이 서로 연결되어 다소 두드러지면서 길쭉하고 작은 나뭇잎 모양을 하고 있었다(Fig. 5).

Type II collagen을 첨가한 배지에서 배양한 연골세포의 변화

배양 1일째부터 세포돌기들이 잘 발달한 세포들이 관찰되었고 전형적인 연골세포의 형태를 보이는 다각형이나 원형의 세포들이 나타났다. 배양 2일째에는 세포수나 돌기들이 증가하여 세포들간의 주름이 더 두드러졌으며 상대적으로 세포핵의 크기가 감소되었으나 전형적인 연골세포들의 수가 증가하였다(Fig. 6). 배양 6일째에는 세포질의 두께가 현저하게 증가하여 일부에서만 핵들이 보이며 세포들간의 경계에 매우 작은 알갱이들이 선상으로 경계를 이루고 있었으며 전체적으로 세포질이 편평하게 관찰되었다.

Type IV collagen을 첨가한 배지에서 배양한 연골세포의 변화

배양 1일째부터 정상배지의 연골세포 배양 8일째와 비슷한 정도로 현저한 세포의 증식과 잘 발달한 돌기들을 가진 세포들과 전형적인 연골세포로 더 많이 발달하였다. type II collagen이나 정상배지에서 배양 중인 연골세포들보다 세포돌기들이 짧고 세포질이 넓으며 두꺼워졌다. 배양 2일째의 연골세포들은 세포들의 수가 증가하였음에도

상당히 넓은 세포질과 많은 짧은 돌기들을 가지고 있었으며 전형적인 세포들의 수는 1일째군과 비슷하였다(Fig. 7). 배양 6일째에는 세포질의 두께가 더욱 증가하여 핵들이 대부분 매몰되어 있으며 세포들간의 경계에 type II collagen에서 보다 더 많은 매우 작은 알갱이들이 선상으로 경계를 이루고 있었다.

효소소화 처리한 늑연골에서 성장판 연골세포의 활착성

성장판 연골세포는 표면을 얇게 깎아낸 후 효소처리한 연골 표면에 접종 3일째에 쉽게 부착되어 세포의 덩어리를 이루고 있었다(Fig. 8). 접종 7일째에는 활착한 연골세포들이 늑연골 표면에서 연골을 형성하고 있었으며, 접종 9일째에는 연골을 형성한 성장판 세포들이 늑연골의 가장자리에서 증식하고 있는 양상을 보였다(Fig. 9).

늑연골막위에 분주한 성장판 연골세포의 활착성

배양 용기의 바닥에 부착시킨 늑연골막위에서 성장판 연골세포는 배양 1일째부터 늑연골막위에 활착하기 시작하였으며 이웃하는 연골세포들이 서로 부착하고 있었다(Fig. 10). 배양 2일째에는 배양 용기의 바닥에 활착한 성장판 연골세포들이 증식되기 시작하였으며 늑연골막위에 단층의 연골세포들이 자라고 있었다(Fig. 11). 배양 6일째 성장판 연골세포는 늑연골막의 가장자리에 연골세포들이 5-6 층상을 이루고 있었다(Fig. 12).

실험적으로 손상시킨 반월판내 이식된 성장판 연골세포의 변화

실험적으로 토끼의 외측반월판의 앞쪽부분을 펀치로 구멍을 내고 성장판 연골세포의 세포 pellet을 주입한 1일째 반월판 주위에는 주입한 성장판 연골세포들이 반월판의 가장자리에 부착되어 몰려있었다(Fig. 13). 이식 5일째에 주입했던 대부분의 연골세포들은 사라지고 반월판 가장자리에 언덕모양으로 연골세포의 덩어리를 이루고 있었다. 이식 16일째에는 덩어리를 형성하여 표면에 부착하였던 세포들이 아래로 내려와 반월판 조직사이에 들어와 연골을 형성하고 있는 것을 관찰할 수 있었다(Fig. 14).

늑연골막위에 성장하고 있는 연골세포의 Type II collagen 항체에 대한 반응

접종 1일째 Type II collagen 항체에 대한 반응은 연골

세포 주위에 나타나 불규칙한 모양이나 원형의 선상으로 관찰되어 연골막에 부착된 연골세포에 주로 중등도의 반응을 보였다(Fig. 15). 접종 2일째에는 주로 연골세포 주위에 더욱 두꺼운 선상으로 강한 양성반응을 보였으며 연골사이의 결합조직에도 중등도의 반응을 나타내었다(Fig. 16). 접종 6일째에는 형성된 연골세포의 표층부에 강한 반응을 나타내었으며 연골세포 주위에도 굵은 선상으로 반응을 보였다(Fig. 17).

반월판내 이식된 연골세포의 Type II collagen 항체에 대한 반응

이식된 연골세포는 이식 3일째에는 표면에서 중등도의 반응을 보이고 있었으며(Fig. 18), 이식 5일째에는 반월판 조직 사이에 끼어 있으면서 강한 양성반응을 보였으며, 이식 16일째에는 반월판 조직들 사이에서 덩어리를 형성하고 더욱 강한 양성반응을 나타내었다(Fig. 19).

전자현미경적 소견

배양 8일째의 성장판 연골세포는 염색질이 균대균대 뭉쳐진 세포핵을 가지고 있으며 작은 분비소포들이 한쪽으로 모여 있었다. 세포질내에는 잘 발달된 과립형질내세망을 관찰할 수 있었으며 드물게 사립체도 관찰되었으며 세포 표면에는 작은 움모상의 돌기들을 볼 수 있었다. 세포핵이 활성화된 연골세포들은 매우 잘 발달된 과립형질내세망을 가지고 있었으며 세포의 표면에는 더욱 작은 움모상의 돌기들이 관찰되었다(Fig. 20).

배양 24일째에는 2-4개의 연골세포들이 활성화된 핵을 가진 세포들이 서로 모여 있으며, 세포질내에는 중창된 과립형질내세망이 잘 발달하였으며, 2-3층의 골기체들을 관찰할 수 있었다. 이들을 고배율로 관찰하면 집단으로 모인 세포들 속으로는 돌기를 내고 있으나 세포집단의 바깥으로는 어떠한 돌기도 관찰되지 않았다. 세포질 내에는 소수의 작은 소포들이 들어 있었고 분절성의 과립형질내세망들이 관찰되었으며 세포들사이의 공간에는 공포를 형성하고 있었다(Fig. 21)

해동후 31일간 배양한 성장판 연골세포는 핵의 크기가 작으며 세포질내에는 사립체의 중창에 의해서 형성된 것으로 보이는 공포와 내용물이 들어 있는 크고 작은 불규칙한 소포들이 많이 관찰되었으며 세포표면에 움모는 관찰되지

않았고 세포막 아래에 음작용 소포로 보이는 작은 소포들이 매우 많이 밀집되어 있었다(Fig. 22).


Type II collagen 첨가배지에서 2일째 배양한 연골세포는 매우 큰 활성화된 세포핵을 가지고 있었으며 세포질이 길게 늘어나 돌기를 이루고 있었다. 돌기내의 세포질에는 크고 작은 원형에 가까운 소포들이 관찰되었고 핵주변의 과립형질내세망은 확장되었다. 세포막 주위에는 가는 미세원 섬유나 점상의 기질상 물질들이 산재하고 있었다(Fig. 23).

Type IV collagen 첨가배지에서 2일째 배양한 연골세포들은 뚜렷한 핵소체를 보이고 있으며 완전히 활성화된 염색질을 가지고 있었으며 세포질의 일부가 돌기를 내고 있었다. 돌기들 내에는 매우 잘 발달한 과립형질내세망이 돌기의 진행방향으로 놓여 있었으며 핵주위에는 막으로 둘러싸인 상당히 큰 소포들이 모여 있었다. 세포막의 주위에는 매우 짙은 점상의 기질상의 물질이 세포막의 일부를 덮고 있었다(Fig. 24).

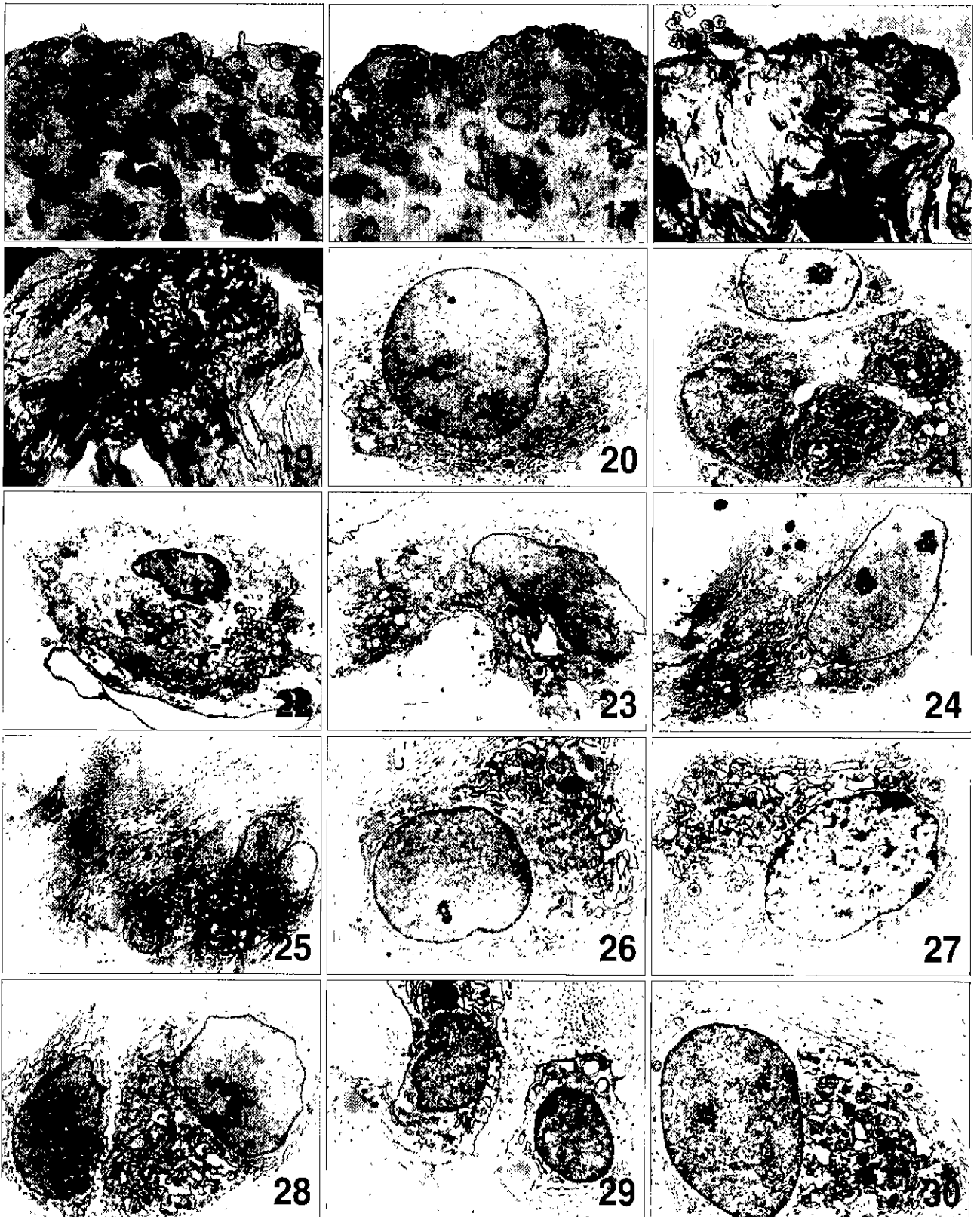
능연골이식 9일째의 연골세포들은 활성화된 염색질의 핵을 가진 2-4개의 세포들이 모여 있으며 세포질내에는 중창된 분절성 과립형질내세망과 불규칙한 형태의 소포들이 산재하고 있었다. 세포막의 주위에는 잘 발달된 아교섬유들이 많이 존재하고 있었다(Fig. 25). 이식 9일째의 연골세포 중에는 완전히 활성화된 염색질을 가지며 특징적으로 매우 과도하게 확장된 과립형질내세망을 풍부하게 가지고 있는 세포도 관찰할 수 있었으며 이 세포의 주위에도 아교섬유들이 잘 발달되어 있었다(Fig. 26).

능연골막 위에 접종한 1일째 연골세포는 균대균대 뭉쳐진 염색질을 가지고 있었으며 세포표면의 돌기는 전혀 없으나 중창된 과립형질내세망이 세포질내 매우 풍부하게 나타났다(Fig. 27). 접종 2일째가 되었을 때 이러한 연골세포들은 뚜렷한 핵소체를 가졌으며 완전히 활성화된 염색질을 가진 연골세포가 이웃하는 연골세포쪽으로 소수의 움모상 돌기를 내면서 서로 마주하고 있었다(Fig. 28).

반월판 이식후 3일째 연골세포들은 미성숙한 세포로 활성화된 큰 핵을 가졌으나 세포질내 소수의 중창된 과립형질내세망과 분비과립과 공포들을 볼 수 있었으며 세포표면에는 매우 작은 가시정도의 돌기가 몇 개 관찰되었고 세포 주위에는 잘 발달된 아교섬유들에 의해 둘러싸여 있었다(Fig. 29) 이식 16일째의 연골세포는 어느 정도 성숙한 세



- Fig. 1. Phase-contrast micrograph of the primary culture 6 days of epiphyseal chondrocytes. Their phenotype was irregular polygonal shape with blunt processes X 100.
- Fig. 2. Phase-contrast micrograph of the primary culture 8 days of epiphyseal chondrocytes. The number of adherent chondrocytes markedly increased and their phenotype was spindle or pyramidal chondrocytes X 100.
- Fig. 3. Phase-contrast micrograph of the primary culture 18 days of epiphyseal chondrocytes. Numerous chondrocytes were embedded in a network of their fine and long processes X 100.
- Fig. 4. Phase-contrast micrograph of the primary culture 24 days of epiphyseal chondrocytes. The number of chondrocytes increased and their cytoplasm was thickened. They differentiated into round cells which began to form cellular nodules X100.
- Fig. 5. Phase-contrast micrograph of the culture 31 days of epiphyseal chondrocytes after 30 days cryopreservation. The slowly increased chondrocytes with connected processes were prominent slender fibroblast-like cells X100.
- Fig. 6. Phase-contrast micrograph of the culture 2 days of epiphyseal chondrocytes on the culture medium added to type II collagen. Intercellular folds by the increased cell numbers and processes were more prominent. The size of the nucleus was decreased, but the number of typical phenotype were increased X 100.
- Fig. 7. Phase-contrast micrograph of the culture 2 days of epiphyseal chondrocytes on the culture medium added to type IV collagen. Typical phenotypes were similar to the culture 2 days of epiphyseal chondrocytes on the culture medium added to type II collagen. Though the number of chondrocytes increased, they had the wide cytoplasm and short numerous processes X100.
- Fig. 8. Phase-contrast micrograph of the culture 3 days of epiphyseal chondrocytes with enzyme-digested costal cartilage. Its surface formed cellular cluster out of the adherent chondrocytes X 100.
- Fig. 9. Phase-contrast micrograph of the culture 9 days of epiphyseal chondrocytes with enzyme-digested costal cartilage. The formed pseudocartilage out of the adherent chondrocytes was proliferated in the periphery of the enzyme-digested costal cartilage X100
- Fig. 10. Phase-contrast micrograph of the perichondrial culture 1 day of epiphyseal chondrocytes. The cells began to be adhered to the perichondrium and adjacent cells X100.
- Fig. 11. Phase-contrast micrograph of the perichondrial culture 2 days of epiphyseal chondrocytes. The cells were grown on the perichondrium and proliferated X 100.
- Fig. 12. Phase-contrast micrograph of the perichondrial culture 6 days of epiphyseal chondrocytes. The cells became arranged in 5-6 strata X 100.
- Fig. 13. Phase-contrast micrograph of the transplantation 1 day of epiphyseal chondrocytes into damaged lateral meniscus. The adherent chondrocytes of the injected cell pellets gathered to the damaged surface X 100.
- Fig. 14. Phase-contrast micrograph of the transplantation 16 days of epiphyseal chondrocytes into damaged lateral meniscus. The adherent chondrocytes of the damaged surface were grown between the meniscal tissues X100.
- Fig. 15. Immunolocalization of type II collagen in perichondrial explants with epiphyseal chondrocytes after 1 day culture. The adherent chondrocytes were moderate reaction in irregular or round lines of territorial matrix X 400



- Fig. 16. Immunolocalization of type II collagen in perichondrial explants with epiphyseal chondrocytes after 2 day culture. The adherent chondrocytes were strong reaction around the chondrocytes. Their matrix was moderate reaction X 400.
- Fig. 17. Immunolocalization of type II collagen in perichondrial explants with epiphyseal chondrocytes after 6 day culture. The territorial matrix of superficial region was strong linear reaction X 400.
- Fig. 18. Immunolocalization of type II collagen in transplanted chondrocytes of the 3 days into damaged lateral meniscus after transplantation. The cells were moderate reaction X400.
- Fig. 19. Immunolocalization of type II collagen in transplanted chondrocytes of the 16 days into damaged lateral meniscus after transplantation. The clustered cells between the meniscal tissues were strong reaction X400.
- Fig. 20. Electron micrograph of the primary culture 8 days of epiphyseal active chondrocyte. The cell with euchromatic nucleus included the small vesicles gathered to one side and well developed rough endoplasmic reticulum. X 5000.
- Fig. 21. Electron micrograph of the primary culture 24 days of epiphyseal chondrocyte. The cells with euchromatic nucleus gathered in groups of 2 or 4. There were the segmented and swollen rough endoplasmic reticulum, a few vesicles, and Golgi apparatus in the cytoplasm. X 5000.
- Fig. 22. Electron micrograph of the culture 31 days of epiphyseal chondrocytes after 30 days cryopreservation. The cell with small nucleus had vacuoles forming by mitochondrial swelling, irregular vesicles, and numerous pinocytic vesicles beneath the membrane X 5000.
- Fig. 23. Electron micrograph of the culture 2 days of epiphyseal chondrocytes on the culture medium added to type II collagen. The cell with large euchromatic nucleus had slender processes which contained many round vesicles and expanding rough endoplasmic reticulum X 5000.
- Fig. 24. Electron micrograph of the culture 2 days of epiphyseal chondrocytes on the culture medium added to type IV collagen. The cell with large euchromatic nucleus had slender processes which contained well developed rough endoplasmic reticulum and large vesicles X 5000.
- Fig. 25. Electron micrograph of the culture 9 days of epiphyseal inactive chondrocytes with enzyme-digested costal cartilage. The cells with euchromatic nucleus gathered in groups of 2 or 4. There were the segmented and swollen rough endoplasmic reticulum, and irregular vesicles in the cytoplasm. X 5000.
- Fig. 26. Electron micrograph of the culture 9 days of epiphyseal active chondrocytes with enzyme-digested costal cartilage. The cells with euchromatic nucleus had the very expanding rough endoplasmic reticulum X 5000.
- Fig. 27. Electron micrograph of the perichondrial culture 1 day of epiphyseal chondrocytes. The cells with heterochromatic nucleus had abundant swollen rough endoplasmic reticulum X 5000.
- Fig. 28. Electron micrograph of the perichondrial culture 2 days of epiphyseal chondrocytes. The cell had the euchromatic nucleus with a prominent nucleolus. The chondrocytes faced each other with projecting several microvilli X 5000.
- Fig. 29. Electron micrograph of the transplantation 3 day of epiphyseal chondrocytes into damaged lateral meniscus. The immature cell with euchromatic nucleus had a few swollen rough endoplasmic reticulum, vacuoles, secretory vesicles, and short microvilli X 5000.
- Fig. 30. Electron micrograph of the transplantation 16 days of epiphyseal chondrocytes into damaged lateral meniscus. The enlarged matured cells with euchromatic nucleus had semented rough endoplasmic reticulum, several small and large vacuoles and small granules X 5000.

포로 크기가 커졌으며 완전히 활성화된 염색질의 핵과 분질성 과립형질내 세망 및 소수의 크고 작은 공포와 작은 과립들이 들어 있었다. 세포표면 돌기는 관찰되지 않았으며 세포의 주위에는 매우 잘 발달된 아교섬유를 관찰할 수 있었다(Fig. 30).

고 찰

연골세포 배양의 최적조건은 실험동물의 종에 맞는 혈청을 사용하는 것이 가장 좋다고 알려져 있으며[12], fetal bovine serum은 연골세포가 collagenase를 분비하는 것을 억제하는 역할을 한다고 하였다[10]. 본 연구에서는 fetal bovine serum에 ascorbic acid를 첨가한 배지로 배양하였다. 연골세포는 배양 24일째에 수가 증가하고 세포질의 두께가 두꺼워지면서 세포들이 부분적으로 모이면서 절(nodules)을 형성하기 시작하였고, 배양 33일째까지 표현형이 유지되면서 잘 배양되었다. 이는 13일 동안 고밀도로 연골세포를 배양하였을 때 ascorbic acid를 첨가한 배지에서는 mRNA가 급격하게 감소되지 않았으며 5-13일째까지 type II collagen의 mRNA가 풍부하게 증가하였다는 보고 [5]와 같이 연골세포 배양에서는 ascorbic acid를 첨가하는 것이 더 좋은 결과를 가져 올 수 있다는 것을 의미한다.

연골세포의 분리는 토끼의 성장판에서는 0.25% trypsin 용액으로 45분간, 200 U/ml collagenase로 3시간 정도 처리하여 쉽게 분리할 수 있었다. 또한, 사람의 관절연골은 0.25% trypsin-용액으로 2시간, 200 U/ml collagenase로 6시간 정도 처리하면 분리할 수 있었으나 같은 방법으로 토끼의 성장판을 처리하면 대부분의 연골세포들이 파괴되어 자라지 않았다. 그러므로 연골세포를 분리할 때는 연골의 종류와 부위에 따라 다르게 처리하여야 될 것으로 생각되었다.

확립된 세포주를 구입하여 배양할 때에는 계대배양을 하여도 표현형이나 성질이 잘 바뀌지 않지만, 생체로부터 분리한 세포들은 계대배양을 하면 세포는 탈분화현상이 일어나 쉽게 표현형이나 그 성질이 변화된다. 토끼의 관절연골세포를 1일이나 7일간 냉동시킨 후 14일 동안 배양하였을 때 성장률은 비슷하며 다각형이나 마름모형의 전형적인 연골세포 표현형과 세포의 집적, 당단백과 type II collagen의 합성을 내내 유지하여 관절연골세포의 냉동보관이 가능할 것이라고 보고되어있다[18].

본 실험에서는 배양 18일째에 충분히 성장한 성장판 연골세포를 30일간 동결보존 후 해동시켜 배양하여 보았으나 연골세포의 성장은 매우 느렸으며 초기에는 다각형 판상의 세포였으나 세포수가 늘어나면서 극도로 돌기가 발달한 섬유모세포성 연골세포로 변하였다. 해동후 오랫동안 배양하여도 성장판 연골세포가 전형적인 연골세포의 성질을 소실하여 회복하지 못한 것은 장기간 연골세포를 동결하면 사립체의 종창이나 과립형질내세망의 퇴행성 변화와 같은 치명적인 변화가 일어난 것으로 생각된다. 또 해동 후 연골세포의 세포막아래에 음작용 소포가 많이 관찰되는 것은 세포내에서 생산하지 못하는 물질을 배지로부터 얻으려는 세포의 노력으로 생각되었다.

17일된 배아의 Merkel's 연골로부터 얻은 연골세포는 초기배양 2-4일에는 섬유모세포성 세포였으며 3-7일 후에는 변형이 일어나기 시작하여 점차 다각형세포가 확장되어 세포의 기질은 매우 적었고, 7일 후에는 큰원형세포들이 증식하고 있는 다각형세포들 사이에 나타났으며 풍부한 세포의 기질과 세포질내 큰공포를 가지고 있었고 세포주위로 급격하게 분비하고 있었으며 세포의 크기는 감소하였다. 2주후 세포의 기질은 type II collagen이 많이 나타났으며 type II collagen은 점차 type I으로 대체되며 세포들이 다층으로 자리면서 작은 원형세포로 바뀌었고 맨 위에는 세포성 절(cellular nodules)을 형성하였으며 전이분화 후 극도로 골세포성 표현형을 나타낸다고 하였다[6].

17일된 생쥐 배아의 사지에서 분리한 연골세포를 type II collagen을 입힌 기질이나 플라스틱 용기위에서 배양한 실험에서 플라스틱 용기위에서 배양한 연골세포는 배양 5일 후 거의 대부분 섬유모세포 같은 세포로 변형되었다. Type II collagen 위에 배양하면 연골세포는 배양 2주간 동안 원형의 표현형을 유지하였으며, 면역조직화적인 염색으로 연골세포는 type II collagen을 배양 1일부터 배양 마지막까지 생산하고 있었다고 하였다[20].

본 실험에서도 정상배양에서 성장판 연골세포는 배양 초기에는 삼각형이나 다각형의 별모양에서 쉘모양(comma shape), 불규칙한 다각형모양으로 부착되었다가 방추형 혹은 추체형으로 표현형이 변형되었으나 배양 24일째 이후부터는 연골의 전형적인 표현형을 보여 원형의 세포들이 모이는 현상을 나타내었다.

또한 연골세포는 정상배지에서 보다 Type II collagen과 type IV collagen을 첨가한 배지에서 훨씬 빠르게 성장하였으며 type IV collagen을 첨가한 배지에서 더 전형적인 표현형을 나타내었다. 이는 보통 상피의 기저막에 풍부하며 초기 발생단계의 세포에서 많이 발견되는 type IV collagen의 특징 때문에 더 전형적인 표현형을 나타내었으며 type II 뿐만이 아니라 type IV collagen도 이식편의 용질로 사용될 수 있을 것이라고 생각된다.

사람 태아 성장판의 연골세포 배양계는 180일까지 오랜 기간 연골세포의 특이한 표현형을 유지하도록 해준다. 장기간의 연골세포배양은 형태학적인 미세구조나 생합성으로 성숙한 관절연골세포와 비슷하게 질(nodular)구조를 형성하였으며 type II, IX, XI collagen, aggrecan은 생산하였지만 type I collagen은 생산되지 않았다고 하였으며[14], 관절연골세포를 단기간 배양한 결과 type II collagen과 aggrecan mRNA는 배양 14-21일에 소실되었다고 하였다[16]. 성장판 중심부의 결손이 커지는 부위에 배양한 연골세포를 이식하여 기능적인 성장판으로 대체될 수 있는가를 평가하여 일부 이식편은 초기에 소실되었으나 일부는 수술 6주 후 이식편은 당단백기질을 유지하고 있었으며 성숙한 연골세포로 기등형태를 이루면서 깨열한다고 하였다[8].

본 연구에서는 성장판 연골세포를 늑연골막 위에서 배양하면 type II collagen 항체에 대한 반응이 소실되지 않았으며, 반월판내에 이식하였을 경우에는 세포들이 조각사이에 끼어들어가 성장하므로써 type II collagen 항체에 대한 반응이 오히려 증가하였다. 이는 시험관내에서는 연골세포배양을 지속하는 동안 collagen을 형성할 수 있는 단백질 합성의 조건이 점점 악화되는 데 비하여 반월판 이식이나 늑연골막에서는 미세구조적으로 연골세포들의 세포질내 중창된 과립형질내세망이 풍부하고, 내용물이 든 큰 공포들을 가지고 있는 것으로 볼 때 이식된 연골세포가 collagen의 합성을 할 수 있는 환경이 조성되기 때문으로 생각되며, 이는 미세생화학 분석에 의한 연구가 더 이루어져야 할 것으로 생각된다.

본 실험에서 성장판 연골세포는 작은 분비세포들이 한쪽으로 모여 있었으며 세포질내에는 잘 발달된 과립형질내세망을, 세포표면에는 작은 용모상의 돌기들을 관찰할 수 있었고, 배양시간이 경과하면서 초자연골의 양상을 보이면서

2-4개의 연골세포들이 서로 모였다. 또한 Type II collagen 첨가배지에 배양하면 핵주변의 과립형질내세망은 증창되어 확장되었고 돌기쪽으로 분비성 소포들이 증가하여 세포막 주위에는 가는 미세원섬유나 점상의 기질 물질들을 분비하였다. Type IV collagen 첨가배지에 배양하면 핵주위에는 막으로 둘러싸인 상당히 큰 공포들이 모여 있었으며 돌기들내에는 매우 잘 발달한 과립형질내세망이 돌기의 진행방향으로 발달하였고 세포막의 주위에는 매우 짙은 점상의 기질상의 물질이 세포막의 일부를 덮고 있었다. 늑연골에 이식하면 가진 2-4개의 세포들이 모여 있으며 세포질내에는 중창된 분절성 과립형질내세망과 불규칙한 형태의 소포들이 산재하는 세포와 매우 과도하게 확장된 과립형질내세망을 풍부하게 가지고 있는 세포가 관찰되었으며 세포들의 주위에는 아교섬유들이 잘 발달되어 있었다.

이는 시험관내에서 분화를 겪는 연골세포는 alkaline phosphatase와 type X collagen의 증가에 따라서 세포나 세포외구조가 발달하고 있는 비후한 표현형을 가져서 연골세포가 들어 있는 소강주위에 type II collagen이 드문드문 분포하는 잘 형성된 세포외기질과 널리 퍼진 당단백, 수많은 소포성 구조들이 관찰되었다는 보고[4]에서와 같이 작은 소포들이 모여 있는 것으로 보면 비후한 연골세포이기는 하지만 과립형질내세망이 병리학적인 변화를 나타내지 않았고 초자연골의 양상을 보이는 것은 퇴행하는 것이 아니라 오히려 분화발달단계에 있는 것으로 생각된다. 또 collagen 첨가배지에서의 연골세포도 비후 단계에 있는 것이 아니라 첨가된 collagen에 의한 과도한 분비를 하고 있는 세포로 생각되었다.

본 실험에서 성장판 연골세포를 type II collagen 첨가배지에 배양하면 세포돌기쪽으로 분비성 소포들이 증가하고 type IV collagen 첨가배지에 배양하면 돌기들내에는 매우 잘 발달한 과립형질내세망이 돌기의 진행방향으로 발달하였다. Type II collagen은 연골기질의 주된 collagen이며, type IV collagen은 상피가 부착하는 기저막에 풍부한 collagen 이다. 그러므로 연골세포는 배지내 첨가된 type II collagen을 이용하여 기질을 생산하여 분비하고 있기 때문에 소포성과립이 많이 발달한 것이며, 배지내 type IV collagen은 연골세포가 이를 흡수하여 이용하는 것이 아니라 배지내 함유된 type IV collagen에 다른 당단백류를 첨

가하여 연골세포가 배양바닥에 쉽게 활착할 수 있도록 하기 위하여 돌기쪽으로 과립형질내세망이 발달한 것으로 추정된다.

늑연골에 이식하거나 늑연골막위에 배양한 성장판 연골세포는 2-4개의 세포들이 모이는 전형적인 세포동지름 형성하면서 종창된 과립형질내세망이 풍부하고 세포들 주위로 기질의 분비를 왕성하고 있는 것이나 특징적으로 매우 과도하게 확장된 과립형질내세망을 풍부하게 가지고 있는 세포도 관찰 할 수 있었다. 이는 장축으로 선상 배열을 하면서 길이성장의 특성을 가진 성장판 연골세포가 초자연골의 양상으로 변화된 것으로 생각된다. 이는 분화 중이거나 발생중인 연골세포를 배양하여 이식하면 채취하였던 부위에서의 연골 성질을 잃고 이식부 연골의 성질에 적응해 간다는 것을 알 수 있었다. 이러한 적응은 배양된 연골세포는 DNA합성의 변화나 mRNA의 변화에 의해 세포막의 수용체도 변화된다는 보고[5,22]로 볼 때 이식부로부터의 어떠한 조절 작용에 의하여 탈분화된 연골세포가 적응한다고 추론할 수 있다.

반월판 이식후 미성숙한 세포로 세포표면에는 매우 작은 가지정도의 돌기와 세포질내에는 소수의 종창된 과립형질내세망과 내용물이 든 큰 공포와 작은 공포들을 볼 수 있었으며, 시간이 경과하면서 완전히 활성화된 염색질을 가진 어느 정도 성숙한 세포로 분절성 과립형질내세망, 소수의 크고 작은 공포를 가지고 있었다. 이는 미분화되고 발생 중에 있는 미성숙한 성장판 연골세포가 반월판의 성숙한 조직에 적응하여 반월판의 섬유연골세포로 적응하게 되는 과정으로 추론되며 이에 대한 자기방사법에 의한 더 자세한 연구가 필요할 것으로 생각되었다.

요 약

본 연구에서는 성장판으로부터 연골세포를 분리하여 배양하는 방법을 확립하여 늑연골, 늑연골막 위에 배양하고, 실험적으로 성장판연골세포의 손상 반월판 이식여부를 규명하기 위하여 4주된 어린 토끼의 경골과 대퇴골로부터 분리하여 배양된 연골세포와 이식된 연골세포들에 나타나는 형태학적인 변화를 조사하였다.

1. 성장판으로부터 분리한 연골세포는 배양 초기에는 삼각형이나 다각형의 별모양에서 스폴모양, 불규칙한 다각

형모양으로 부착되었다가 방추형 혹은 추체형으로 표현형이 변형되었으나 배양 24일째부터는 연골의 전형적인 표현형을 보였다. 동결보존 후 해동시킨 성장판의 연골세포는 성장이 느리고 연골세포의 표현형을 소실한 것으로 생각된다.

2. 성장판의 연골세포는 정상배지에서 보다 type II collagen과 type IV collagen을 첨가한 배지에서 훨씬 빠르게 성장하였으며 연골세포는 type IV collagen을 첨가한 배지에서 더 전형적인 표현형을 나타내었다.

3. 성장판 연골세포는 늑연골보다 늑연골막 위에 더 잘 부착하였고 더 빠르게 성장하였으며 실험적으로 손상시킨 반월판내 이식에서는 연골세포의 일부만이 부착하였다가 세포들은 반월판의 조직들 사이로 들어가 성장하였다

4. Type II collagen반응은 성장판 연골세포를 늑연골막위에서 배양하여도 반응이 소실되지 않았으며, 반월판내 이식한 경우 오히려 증가하였다.

5. 성장판 연골세포는 작은 분비소포들이 한쪽으로 모여 있었으며 세포질내에는 잘 발달된 과립형질내세망을, 세포표면에는 작은 음모상의 돌기들을 관찰할 수 있었고, 배양시간이 경과하면서 초자연골의 양상을 보였다.

6. 성장판 연골세포에 type II collagen을 첨가하여 배양하면 세포의기질을 왕성하게 분비하는 세포로 변형되었으며, type IV collagen 첨가한 경우 돌기들을 내어 부착하는 세포로 변형되었다.

7. 성장판 연골세포를 늑연골에 이식하거나 늑연골막위에 배양한 경우 미성숙한 초자연골의 특성을 보이면서 적응되었고 세포들은 활발한 분비를 하고 있었다. 반월판에 이식후 연골세포들은 미성숙한 세포에서 비교적 성숙한 세포로 점차 크기가 커지고 세포외분비를 하고 있었다.

참 고 문 헌

1. Bruns, J., J. Kahrs, J. Kampen, P. Behrens and W. Plitz. 1998. Autologous perichondral tissue for meniscal replacement. *J. Bone Joint Surg.* 80B, 918-923.
2. Chen, A. C., J. P. Nagrampa, R. M. Schinagl, L. M. Lottman and R. L. Sah. 1997. Chondrocyte transplantation to articular cartilage explants in vitro. *J. Orthop. Res.* 15, 791-802.
3. Foster, B. K., A. L. Hansen, G. J. Gibson, J. J. Hop-

- wood, G. F. Binn and O. W. Wiebkin. 1990. Reimplantation of growth plate chondrocyte into growth plate defects in sheep. *J. Orthop. Res.* **8**, 555-564.
4. Gerstenfeld, L. C. and W. J. Landis. 1991. Gene expression and extracellular matrix ultrastructure of a mineralizing chondrocyte cell culture system. *J. Cell Biol.* **112**, 501-513.
 5. Hering, T. M., J. Kollar, T. D. Huynh, J. B. Varelas and L. J. Sandell. 1994. Modulation of extracellular matrix gene expression in bovine high-density chondrocyte cultures by ascorbic acid and enzymatic resuspension. *Arch. Biochem. Biophys.* **314**, 90-98.
 6. Ishizeki, K., T. Chida, H. Yamamoto and T. Nawa. 1996. Light and Electron Microscopy of Stage-Specific Features of the Transdifferentiation of Mouse Meckel's Cartilage Chondrocytes in vitro. *Acta Anatomica* **157**, 1-10.
 7. Jackson, D. W. and T. M. Simon. 1996. Chondrocyte transplantation [see comments] *Arthroscopy* **12**, 732-738.
 8. Jouve, J. L., J. Cottalorda, V. Mottet, P. Frayssinet, P. Petit and G. Bollini. 1998. Reimplantation of growth plate chondrocyte cultures in central growth plate defects: Part II. Surgical experimentation in rabbits. *J. Pediatr. Orthop. B* **7**, 174-178.
 9. Jouve, J. L., V. Mottet, J. Cottalorda, P. Frayssinet and G. Bollini. 1998. Reimplantation of growth plate chondrocyte cultures in central growth plate defects: Part I. Characterization of cultures. *J. Pediatr. Orthop. B* **7**, 167-173.
 10. Kandel, R. A., K. P. Pritzker, G. B. Mills and T. F. Cruz. 1990. Fetal bovine serum inhibits chondrocyte collagenase production: interleukin 1 reverses this effect. *Biochim Biophys Acta* **1053**, 130-134.
 11. Kawabe, N. and M. Yoshinoo. 1991. The repair of full-thickness articular cartilage defects. Immune responses to reparative tissue formed by allogeneic growth plate chondrocyte implants. *Clin. Orthop.* **268**, 279-293.
 12. Ostensen, M., O. P. Veiby, R. Raiss, A. Hagen and J. Pahlé. 1991. Responses of normal and rheumatic human articular chondrocytes cultured under various experimental conditions in agarose. *Scand. J. Rheumatol.* **20**, 172-182.
 13. Park, J. S., J. I. Ahn and D. L. Oh. 1994. Chondrocyte allograft transplantation for damaged growth plate reconstruction. *Yonsei Med. J.* **35**, 378-387.
 14. Reginato, A. M., R. V. Iozzo and S. A. Jimenez. 1994. Formation of nodular structures resembling mature articular cartilage in long-term primary cultures of human fetal epiphyseal chondrocytes on a hydrogel substrate. *Arthritis Rheum* **37**, 1338-1349.
 15. Rudert, M. and C. J. Wirth. 1997. Cartilage cell transplantation. Experimental principles and clinical applications. *Orthopade.* **26**, 741-747.
 16. Sailor, L. Z., R. M. Hewick and E. A. Morris. 1996. Recombinant human bone morphogenetic protein-2 maintains the articular chondrocyte phenotype in long term culture. *J. Orthop. Res.* **14**, 937-945.
 17. Sammarco, V. J., R. Gorab, R. Miller and P. J. Brooks. 1997. Human articular cartilage storage in cell culture medium: guidelines for storage of fresh osteochondral allografts. *Orthopedics* **20**, 497-500.
 18. Schachar, N., M. Nagao, T. Matsuyama, D. McAllister and S. Ishii. 1989. Cryopreserved articular chondrocytes grow in culture, maintain cartilage phenotype, and synthesize matrix components. *J. Orthop. Res.* **7**, 344-351.
 19. Schuman, L., P. Buma, D. Versleyen, B. de Man, P. M. van der Kraan, W. B. van den Berg and G. N. Homminga. 1995. Chondrocyte behaviour within different types of collagen gel in vitro. *Biomaterials* **16**, 809-814.
 20. Shakibaei, M., P. de Souza and H. J. 1997. Merke. Integrin expression and collagen type II implicated in maintenance of chondrocyte shape in monolayer culture: An immunomorphological study. *Cell Biol. Inter.* **21**, 115-125.
 21. van Susante, J. L., P. Buma, G. J. van Osch, D. Versleyen, P. M. van der Kraan, W. B. van der Berg and G. N. Homminga. 1995. Culture of chondrocytes in alginate and collagen carrier gels. *Acta Orthop. Scand.* **66**, 549-556.
 22. von der Mark, K., V. Gauss, H. Mark and P. Muller. 1977. Relationship between cell shape and type of collagen synthesised as chondrocytes lose their cartilage phenotype in culture. *Nature* **267**, 531-532.