

하행 괴사성 종격동염

- 1례 보고 -

강형석*·이섭*·권오춘*·안욱수*·배지훈*

=Abstract=

Descending Necrotizing Mediastinitis

- 1 case report -

Hyong Seok Kang, M.D.*, Sub Lee, M.D.*, Oh Choon Kwon, M.D.*,
Wook Su Ahn, M.D.*, Chi Hoon Bae, M.D.*

Descending necrotizing mediastinitis(DNM) is one of the most lethal form of mediastinitis originating from an oropharyngeal infection. It requires an early and aggressive surgical treatment, but the operative approach and optimal form of mediastinal drainage remains controversial. We report a case of DNM in a 45-year-old male who underwent right cervicomediastinotomy to drain the deep neck space, upper mediastinum and anterior mediastinal drainage was accomplished through a subxiphoid approach. After this procedure, he steadily improved and was discharged on hospital day 36. We report this case with a brief review of the literature

(Korean Thorac Cardiovasc Surg 2000;33:693-6)

Key Words : 1. Infection
2. Mediastinitis

증례

45세 남자환자로 내원 10일전 인후통, 열감등의 증상으로 급성 편도염의 진단하에 항생제 치료를 받아오던 중 1일전 부터 발생한 우측 경부종창 및 동통과 함께 흉통, 호흡곤란 등으로 본원 응급실로 전원되었다. 과거력상 B형 간염보균자로 수 차례 치료받은 병력이 있었다. 내원 당시 이학적 검사상 활력징후 혈압 130/80 mmHg, 맥박 132회/분, 호흡수 25회/분, 체온 36.4℃였으며 우측 경부 종창 및 압통이 관찰되

었으나 피하기증 등은 관찰 되지 않았다. 청진상 우측 폐하부 호흡음 감소소견 보였으며 빈맥은 있었으나 심잡음은 들리지 않았다.

검사실 소견으로는 백혈구 19500/ul, 혈색소 13.4g/dl, 혈소판 85000/ul, ESR 48 mm/hr, 동맥혈 가스검사상 pH 7.383 pCO₂ 39.1 mmHg pO₂ 52.6 mmHg HCO₃-22.8 mmol/L SaO₂ 86.8% 그 외 간기능 검사등의 검사소견은 정상 범위 내의 수치를 보였다.

방사선학적 검사로 단순 흉부 X선 촬영상 상부 종격동 확

*대구 가톨릭 대학병원 흉부외과

Department of Thoracic & Cardiovascular Surgery, School of Medicine, Catholic University of Taegu

논문접수일 2000년 4월 26일 심사통과일 : 2000년 7월 18일

책임저자 . 강형석(705-718) 대구광역시 남구 대명4동 3056-6, 대구 가톨릭 대학병원 흉부외과. (Tel) 053-650-4566, (Fax) 053-629-6963

본 논문의 저작권 및 전자매체의 지적소유권은 대한흉부외과학회에 있다.




Fig. 1. Pre-operative chest PA film, showing right pleural effusion with superior mediastinal widening

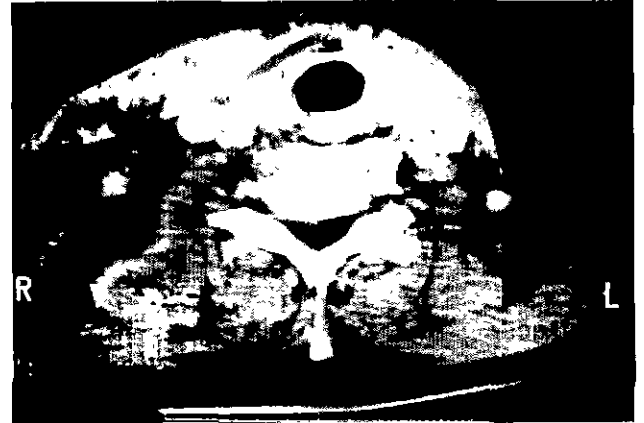

Fig. 2. Pre-operative neck CT film, showing diffuse inflammatory infiltration or fluid collection in all deep neck space

장과 함께 양측 폐야에 폐실질 음영증가 및 흡수저류를 관찰할 수 있었으며(Fig. 1) 경부 CT상 peritonsillar space, submandibular space와 함께 retropharyngeal space, prevertebral space, carotid sheath등, 우측에 치중된 광범위한 염증소견 및 농양 형성이 관찰되었고(Fig. 2) 흉부 CT상 기관분기부 직하방 까지 앞위 종격동의 염증소견, 양측성 흡수저류, 흡수주위 무기폐, 중등도 심낭액 저류의 소견이 보였다(Fig. 3).

하행 괴사성 종격동염의 진단하에 본원 이비인후과와 협진후 응급수술을 시행하였다. 기관내 삽관 후 양와위 체위에서 우측 경부절개를 통해 경종격동 배액을 시행하고 retrosternal space와 retropharyngeal space에 배액관을 거치하고 검상돌기 하부절개를 통해 앞종격동의 괴사조직의 광범위한 제거와 세척을 시행한 후 32Fr 흉관을 거치시켰다. 우측 흉강내 흡수는 폐쇄식 흉관 삽입술을 시행하여 내액하였다. 술중 시행한 배액된 농, 흡수, 괴사조직에 대해 시행한 세균학적 검사는 그람 염색, 호기성 및 혐기성 세균 배양에서 모두 균은 검출되지 않았고 수술후 시행한 객담검사에서 *Pseudomonas aeruginosa*가 검출되었다. 광범위 항생제와 혐기성 세균에 대한 항생제를 투여하였고 술후 2일경 환자의 전신 상태 호전과 함께 검사실 소견 역시 정상수치로 돌아오는 등의 별다른 경과 악화소견은 보이지 않았으며 술 후 3일째 경부배액관을 제거하였고 술후 7일째 시행한 경흉부 CT로 심부 경부와 앞위종격동의 현격한 염증의 경감 소견을 관찰할 수 있었고(Fig. 4) 술후 12일 우측 흉관 제거, 술후 14일 종격동내 배액관 제거를 시행하였다. 술후 32일째 환자는 별문제 없이 퇴원하였고 퇴원 후 28개월에 외래 추적관찰 중의 단순 흉부 X선 검사상 우측 흉막비후외의 특이 소견은 관찰되지 않았다(Fig. 5).

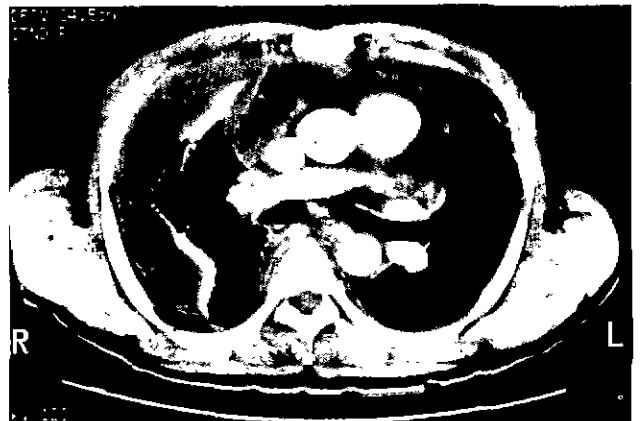


Fig. 3. Pre-operative chest CT film showing diffuse inflammatory infiltration or fluid collection in anterosuperior mediastinum and both chest reveal loculated pleural effusion and subpleural collapse, predominantly right side pericardial effusion is seen

고 찰

하행 괴사성 종격동염(descending necrotizing mediastinitis, DNM)은 구강, 인후두부위의 감염이 진행되어 경부내 pretracheal, retrovisceral(retropharyngeal), prevertebral space를 타고 종격동으로 괴사성 염증이 파급되어 발생하는 질환으로 흉막강 및 심막강, 심지어 후복막강까지 파급될 수 있는 사망률 15~40%의 치명적 질환이다. 항생제가 보편적으로 사용된 이후, Estrera 등이 기술한 하행 괴사성 종격동염에 대한 적절한 치료에 대한 보고¹⁾를 시작으로 여러 저자들에게 의해 괴사조직 제거와 효율적인 배농을 위한 다양한 시도가 이루어져 왔음에도 불구하고 사망률이나 치료과정 중 발생

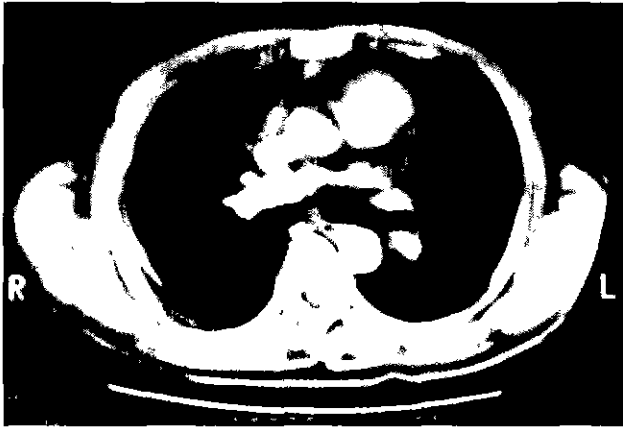


Fig. 4. Follow-up chest CT mediastinum shows no evidence of acute inflammation

하는 여러 가지 합병증의 유병율은 큰 차이가 없으며 질환 자체의 빈도가 비교적 낮아 여러 가지 수술적 접근들 간의 비교가 검증되지 않은 상태이고 국내에서도 흉부외과 영역에서는 류삼열²⁾ 등과 최필조³⁾등에 의해 모두 두레가 보고된 바 있다.

보고에 따라 다소의 차이는 있으나 하행 피사성 종격동염은 치성감염(odontogenic infection), 후인두농양, 편도주위농양 등이 대부분의 원인을 차지하며 그외에 외상, 경부임파선염 등이 드문 원인질환이다. 심부 경부감염 부위, 종격동내 피사조직, 농흉등에서 시행한 세균학적 검사상 구강을 포함한 기도내 정상세균총과 연관된 혼합감염과 호기성세균과 혐기성 세균의 공생이 입증된 바 있다^{4,5)}.

본원의 치험례에서도 못한 편도주위 농양이 심부감염 및 종격동염으로 진행한 전형적인 하행 피사성 종격동염의 경과를 취하였으며 내원 당시 혈소판 감소증등의 소견과 경흉부 CT결과등으로 미루어 패혈증이 임박한 위중한 상태로 술 전 판단하여 응급수술을 시행하게 되었다.

진단 기준은 Estrera¹⁾ 등이 제시한 1. 중증 감염의 임상 양상 2. 피사성 종격동염을 시사하는 방사선학적 소견, 즉 확장된 retrovisceral space, 기관내 공기음영의 전측 전위, 종격동기종, 정상 경추 전만의 소실 3. 술중 혹은 부검시 종격동내 피사성 조직의 확인 4. 구강 및 인후두 감염과 종격동염과의 개연성등이 보편적으로 받아들여지고 있으며 진단을 위해 세심한 병력청취 및 이학적 검사로 심부 경부 감염환자의 경우 종격동염의 동반여부 및 진행가능성에 대해 주의해야 하겠다. 환자가 호소하는 주된 증상은 경부종창 및 동통, 언하통, trismus, 애성, 경부 및 상흉부의 피하기중등의 심부 경부 감염의 증상과 함께 흉통, 호흡곤란등이 동반될 수 있으며 이학적 검사상 발열, 빈맥, 탈수 등을 관찰 할 수 있다.



Fig. 5. Chest PA film taken during the OPD follow-up

방사선학적 검사중 경흉부 CT가 피사성 종격동염의 조기 진단 및 피사성 염증의 파급범위를 확인하여 수술방법을 결정하는데 있어 필수적이며 치료 과정중에서도 환자 상태의 악화에 새로운 농양 생성등을 확인하는 유용한 도구이다. Richard 등⁷⁾의 보고에 의하면 10명의 하행 피사성 종격동염 환자를 대상으로 입원 당시 진단 목적으로 촬영한 횡수를 제외한 추적 관찰 기간중에 촬영한 총 46회의 CT촬영중 환자의 경과 악화등의 이유없이 단순한 조사목적으로 22회의 CT촬영을 시행하였으며 이중 13회(52%)에서 임상적으로 예견하지 못했던 피사성 염증의 확대를 발견하였고 이중 12회(92%)가 추가적인 수술적 치료가 필요로 했다고하며 이로써 진단 및 추적관찰시의 경흉부 CT의 적절한 활용이 강조 될 수 있겠다.

피사성 종격동염의 치료에 있어서 유의해야 할 점은 진단과 적절한 조기 배농의 지연은 환자의 고사망율에 기여하는 가장 큰 요인이라는 점이다⁸⁾. 항생제 감수성을 근거로한 광범위 항생제 및 혐기성 세균에 대한 항생제 투여, 기도 확보를 위한 기관 절개술등과 함께 염증 파급 범위에 따른 적절한 배농은 환자의 특성에 따라 개별화되어 시행되어야 한다. 배농을 위한 수술적 접근은 염증 확대 정도에 따라 기관 분기부 혹은 4번째 흉추이상의 부위에 염증이 국한된 종격동염의 경우는 경부절개를 원칙으로 피사조직 제거 및 개방성

참고 문헌

창상 세척이 시행되며 그 이상 진행된 종격동염의 경우는 개흉을 통해 보다 광범위하고 적극적인 접근이 요구된다. 그러나 저자에 따라서는 비교적 초기에 종격동염을 발견하였다해도 즉 기관분기부 이상에 염증이 국한되어 있다하더라도 초기에 시험적 개흉을 통해 종격동염의 배농을 도모하는 것이 사망율을 낮추는 것라 주장하는 이들도 있다⁴⁾. 일단 개흉술이 필요한 것으로 결정되면 경흉부 CT를 통해 얻어진 염증의 범위에 따라 후측방 절개, 검상돌기 하부절개, 경흉골 좌우 흉벽절개(Clamshell incision)⁶⁾등이 선택되어진다. 이중 후측방 절개가 적절한 시야 확보가 가능하여 광범위한 괴사조직제거 및 배농을 위한 흉관거치의 편리성등으로 주로 사용되며⁸⁾ 주로 앞종격동에 염증이 국한된 경우에는 본원의 치험례에서 보듯이 검상돌기 하부절개후 손으로 흉골 하부 염증조직의 박리와 배액관의 거치가 가능하고 종격동염과 양측 농흉등이 동반된 보다 광범위하고 진행된 경우 clamshell incision을 사용할 수 있다. 아주 한정된 경우에는 흉강경이나 pig tail catheter삽입등을 사용한 보고도 있으나 적극적인 수술에 비해 그 효과는 미진한것으로 알려져 있다.

본증례의 경우 종격동염의 파급범위는 기관 분기부 직하부로 나타났으며 흡수액 검사 결과 농흉등으로의 전전은 없는 것으로 판단되어 경종격동 배액과 검상돌기하 절개를 통해 배액을 시도하였고 술후 별다른 합병증의 병발과 추가적 수술이 필요없이 비교적 만족스런 결과를 얻었다.

1. Estrera AS, Landay MJ, Grisham J, et al. *Descending necrotizing mediastinitis*. Surg Gynecol Obstet 1983;157:545-52.
2. 류삼열, 배병우, 심시찬, 등. Descending necrotizing mediastinitis -치험 1례-. 대흉외지 1991;24:1228-31
3. 최필조, 이용훈, 우종수, 등. 편도주위농양에 합병된 하행 괴사성 종격동염 -치험 1례-. 대흉외지 1999;32:686-9.
4. Whcatley MJ, Stirling MC, Kirsh MM. *Descending necrotizing mediastinitis : transcervical drainage is not enough*. Ann Thorac Surg 1990;49:780-4.
5. Marty-Ane HC, Alauzen M, Alric P, et al. *Descending necrotizing mediastinitis : advantage of mediastinal drainage with thoracotomy*. J Thorac Cardiovasc Surg 1994; 107:55-61
6. Ris HB, Banic A, Furrer M. et al. *Descending necrotizing mediastinitis : Surgical treatment via clamshell approach*. Ann Thorac Surg 1996;62:1650-4
7. Richard K, Eric Vallicres, Edward D, et al. *Descending necrotizing mediastinitis: An annalysis of the effect of serial surgical debridement on patient mortality*. J Thorac Cardiovasc Surg 2000;119:260-7.
8. Charles-Hemy MA, Michael A, Pierre A, et al. *Descending necrotizing medatinitis: Advantage of mediastinal drainage with thoracotomy*. J Thoracic Cardiovasc Surg 1994; 107:55-61.

=국문초록=

하행 괴사성 종격동염은 구강 및 인후두 감염 부위에서 기원하여 종격동에까지 확장되는 치명적인 종격동염의 하나이다. 그 빈도는 낮으나 높은 사망율과 이환율로 초기에 발견하여 신속하고 적극적인 수술 치료가 필요하지만 적절한 수술 과 종격동 배액의 방법에는 저자에 따라 의견을 달리하고 있다. 본원에서는 편도주위농양에 속발한 하행 괴사성 종격동염이 발생한 45세 남자환자에서 우측 경종격동 배액과 함께 검상돌기 하부 절개를 통한 앞종격동 배액을 동시에 시행하여 환자는 술후 별다른 합병증없이 술후 36일에 퇴원하였다. 이에 저자는 간략한 문헌고찰과 함께 보고하는 바이다.

중심 단어: 1. 감염
2. 종격동염