

# 선천성 기관지담관루

- 1례 보고 -

권혁면\*·정태은\*·이동협\*·한승세\*·이정철\*

=Abstract=

## Congenital Bronchobiliary Fistula

- A case report -

Hyuk Myun Kwun, M.D.\*, Tae Eun Jung, M.D.\*, Dong Hyup Lee, M.D.\*,

Sung Sae Han, M.D.\*, Jung Cheul Lee, M.D.\*

Congenital bronchobiliary fistula is a rare disease with unclear etiology. An abnormal tract communicates the tracheobronchial junction to a hepatic segment, usually the left lobe. Billous sputum, a positive HIDA(o-Dimethyliminodiacetic acid) scan, and a trifurcation at the level of the carina lead to the diagnosis, which can be confirmed by bronchoscopic contrast injection. We experienced a case of congenital bronchobiliary fistula in a 27-day-old girl. Our case is reported with literature reviews.

(Korean Thorac Cardiovasc Surg 2000;33:684-7)

key word : Bronchial fistula

## 증례

여자 환이는 산모의 양수과소증(oligohydroamnios)으로 제 태연령 34주, 몸무게 2.4 kg로 제왕절개술을 하여 출생하였다. Apgar score는 8/9점이었고 별다른 이상소견 없었다. 생후 1일째부터 단순 흉부 X-선상에서 양쪽 폐 침윤(pneumonic infiltration) 소견이 나타나고 생후 3일째 빈호흡과 대변이 질로 배설되어 정밀검사와 치료를 위해 본원 소아과로 전원되었다.

내원 당시 체온 37C, 맥박 131회/min, 호흡수 49회/min였으며, 이학적 검사상 황달결막이 보였고, 청진상 양쪽 폐에 수

포성 리음이 들렸으며, 항문은 없었고 함몰(dimple)만 있었다. 단순 흉부 X-선상 양쪽 폐에 침윤 소견이 있었다(Fig. 1). 일반혈액 검사상 백혈구 18,900 K/ $\mu$ l, 적혈구 14.6 g/dl, 혈소판 167,000 K/ $\mu$ l였으며 간기능 검사상 AST/ALT 23/8 U/L, T-Bilirubin/D-Bilirubin 7.3/5.1 mg/dl로 나타났고 소변 검사상 bacteria가 많이 보였다. 복부와 골반 초음파 및 자기공명촬영 후 좌측 수신증(hydronephrosis)과 중간형의 채항(intermediate type-imperforated anus)을 진단하였다. 생후 6일째 결장루설치술(T-loop colostomy)을 시행하였다. 술 후 무기폐와 폐렴이 발생하여 치료하였으나 증상 호전없이 악화되어 생후 20일째 기도삽관을 시행하던 중 기도에서 연한 초록색의 점액성 분비물이 나왔다. 그 후 계속해서 담즙성상의 분비물이 기도

\*영남대학교 의과대학 흉부외과학교실

Department of Thoracic and Cardiovascular Surgery, Yeungnam University College of Medicine, Taegu, Korea

논문접수일 · 2000년 6월 5일 심사통과일 · 2000년 7월 18일

책임저자 : 이경철(705-035) 대구광역시 남구 대명5동 317-1, 영남대학교 의료원 흉부외과 (Tel) 053-620-3882, (Fax) 053-626-8660

본 논문의 저작권 및 전자매체의 지적소유권은 대한흉부외과학회에 있다

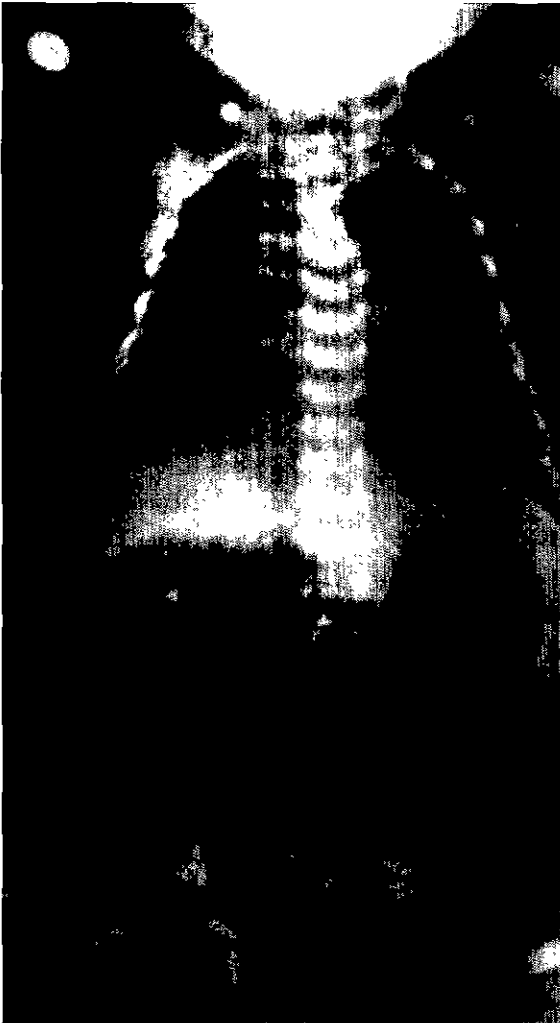


Fig. 1. Preoperative chest PA, showing diffuse infiltration in the both lower lung fields



Fig. 2. Chest CT, showing contrast in the carina




Fig. 3. Intraoperative view of CBBF.

삽관 부위로 나왔으며 혈청 T-bilirubin/D-bilirubin치도 13.5/9.1 mg/dl로 증가하였다.

hepatobiliary DISIDA(O-Diisopropyliminodiacetic acid) scan상 폐에 추적자(trace)의 비정상적인 축적은 없었지만 흉부 컴퓨터 단층촬영상 간의 좌엽에 공기 음영이 보였고 식도앞으로 누관(fistula) 소견이 보였다(Fig. 2). 선천성 기관지담관루를 의심하여 생후 27일째 수술을 시행하였다. 수술은 우측 후측방 개흉술을 통해 5번째 늑간사이로 접근하였다. 기관지담관루는 기관기관지 접합부위에서 기시하여 식도앞으로 주행하여 식도열공(esophageal hiatus)를 통하여 복막강안으로 내려갔다. 누관의 굵기는 3 mm였고 길이는 5 cm였다(Fig. 3). 누관을 분리하고 원위부를 통해서 담관조영술(cholangiogram)을 시행하였다. 담관조영술상 조영제는 누관을 타고 내려가 간좌엽에 축적되었고 정상적인 담도를 통해서 십이지장내로 배액되는 것을 확인하였다(Fig. 4). 환아는 술 후 호흡상태 호

전되어 술후 3일째 소아과로 전과되어 발관까지 시행하였으나 그 후 폐렴과 장폐쇄가 발생하고 혈청 T-bilirubin/D-bilirubin 35.4/11.1 mg/이로 증가하면서 술후 11일째, 생후 38일째 폐혈증과 범발성 혈액응고 장애로 사망하였다.

### 고 찰

기관지담관루는 선천성과 후천성(담즙배설 장애, 염증 및 외상)으로 나눌수 있으며 선천성 기관지담관루는 발생학적 원인이 불분명한 매우 드문 질환이다. 이 질환은 1952년 Neuhauser<sup>1)</sup> 등이 처음으로 보고한 이래 1998년까지 20명 미만의 환아가 보고되었고 대부분의 환아는 외과적 절제술로 성공적으로 치료되었다<sup>2-4)</sup>. 기관지담관루는 기관기관지 접합부위에서 시작해서 후종격동안에서 식도를 따라 내려가 횡격막의 식도열공을 통과하여 주로 간의 좌엽과 연결되는 비

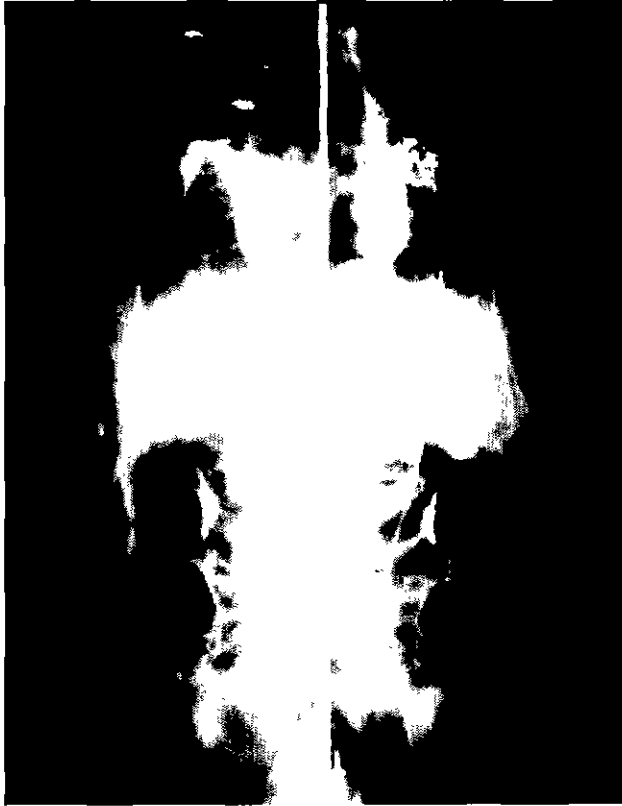


Fig. 4. OP Cholangiogram, intrathoracic contrast injection demonstrating the typical course of a CBBF, the intrahepatic bile ducts and small bowel

정상적인 교통이고 누관의 직경은 3~7mm정도이며 길이는 신생아에서는 5cm 정도로 보고되고 있다. 누관의 근위부는 기관지 연골, 호흡성 선(respiratory gland)과 평활근으로 이루어져 호흡성 구조를 나타내며 원위부는 위장관과 담관의 상피와 유사한 중층 편평 상피세포(stratified squamous epithelium)로 구성되어 있다<sup>6)</sup>.

특징적인 담즙객담(biliptysis)과 흡인성 폐렴이 동반되었을 때 의심할 수 있으며 여아에서 남아보다 흔하다. 증상의 발현은 생후 첫날부터 유아기까지 다양한 시기에 나타날 수 있으며 확진은 조영제를 이용한 기관지 내시경으로 할 수 있다. 하지만 환아가 너무 어리거나 폐의 상태가 나쁘면 조

영제를 이용한 기관지 내시경의 시행이 부담스럽기 때문에 HIDA(O-Dimethyliminodiacetic acid) scan이 추천된다. HIDA scan의 장점은 관련된 간엽의 담즙배설을 확인해 정상적인 배설에 장애가 있으면 누관의 절제 후 간기능 이상이 생길 수 있음을 예측할 수 있다고 한다<sup>7)</sup>.

주로 단독으로 생기는 기형이지만 식도 폐쇄(esophageal atresia)와 기관식도루(tracheoesophageal fistula)와 담도 폐쇄(biliary atresia)의 동반이 보고된 바도 있다<sup>5,8)</sup>.

치료는 외과적 절제술이 유일한 방법이다. 거의 모든 증례에서 우측 개흉술을 시행하였고 누관은 기관기관지 접합부 위에서 기시하여 식도를 따라 내려가기 때문에 확인은 어렵지 않다. 간혹 관련된 간엽이 정상적인 담즙배설 없는 경우에는 간엽절제술이나 담즙배설루설치술(internal drainage)을 시행하기도 하였다<sup>9)</sup>.

저자들은 매우 드문 질환인 기관지담관루 1례를 경험하였기에 문헌 고찰과 함께 보고하는 바이다.

## 참 고 문 헌

1. Neuhauser EB, Elkin M, Landing B. *Congenital direct communication between biliary system and respiratory tract* Am J Dis Child 1952;83:654-9
2. Wagget J, Stool S, Bishop HC, Kurtz MB. *Congenital Broncho-biliary Fistula*. J Pediatr Surg 1970;52:566-9.
3. Sane SM, Sieber WK, Giidany BR. *Congenital bronchobiliary fistula*. Surgery 1971;69:599-608.
4. Lindahl H, Nyman R. *Congenital Bronchobiliary Fistula Successfully Treated at the Age of Three Days*. J Pediatr Surg 1986;21:734-5
5. Fisher JD *Bronchobiliary Fistula: A Case Report* Can J Surg 1998;41:470-2.
6. Gauerer MW, Oiticica C, Bishop HC *Congenital Bronchobiliary Fistula: Management of the Involved Hepatic Segment*. J Pediatr Surg 1993;28:452-5.
7. Egrari S, Krishnamoorthy M, Yec CA, Applebaum H. *Congenital Bronchobiliary Fistula: Diagnosis and Postoperative Surveillance with HIDA Scan*. J Pediatr Surg 1996;31:785-6.
8. Chan YT, Ng WD, Mule WP, Kwong ML, Chow CB. *Congenital bronchobiliary fistula associated with biliary atresia*. Br J Surg 1984;71:240-1.

**=국문초록=**

선천성 기관지담관루는 발생학적으로 원인이 불분명한 매우 드문 질환이다. 기관기관지 접합부위에서 기시하여 주로 간의 좌엽으로 연결되는 비정상적인 누관이다. 담즙객담, HIDA scan에 양성반응과 조영제를 이용한 기관지내시경에서 기관분기부에서 3개의 분지가 보이면 확진할 수 있다. 저자들은 생후 27일된 여자 환아에서 선천성 기관지담관루 증례를 치험하였기에 문헌고찰과 함께 보고한다.

중심단어: 기관지담관루