

Arch-First Technique을 이용한 대동맥궁 대동맥류의수술

- 2 레포트 -

박 광 훈* · 최 석 철** · 최 강 주* · 이 양 행* · 황 윤 호* · 조 광 현*

=Abstract=

Arch-First Technique in Aortic Arch Aneurysm

- 2 case report -

Kwang-Hoon Park, M.D.*, Seok-Cheol Choi, Ph.D.**, Kang-Joo Choi, M.D.*,
Yang-Haeng Lee, M.D.*, Yoon-Ho Hwang, M.D.*, Kwang-Hyun Cho, M.D.*

To minimize the period of brain ischemia and the potential for neurologic damage during aortic arch replacement, we used the arch- first technique. First case was a 28-year-old female with extensive aneurysm involving ascending, arch and descending thoracic aorta. Exposure was obtained via a bilateral thoracotomy(clamshell incision) in the anterior 4th right and 3rd left intercostal space with oblique sternotomy. To prepare for arch perfusion, the side-arm graft(10mm) was anastomosed to the aortic graft, opposite the site of the planned anastomosis to the arch vessels. After completing the arch anastomosis under total circulatory arrest(37min) and retrograde cerebral perfusion(12min), aortic graft was clamped on either side and the arch was perfused via side-arm graft for 36min. When distal aortic anastomosis was finished, distal clamp of aortic graft was released and arch vessels were perfused via common femoral artery, and the proximal aortic anastomosis was accomplished. The patient was discharged with no event. Second case was a 48-year-old male with extensive aneurysm involving ascending, arch, and aortic regurgitation(grade III/IV). This case was also done using the clamshell incision. Aortic valve replacement was done by valved-conduit(Vascutek 30mm), both coronary artery anastomosis using Cabrol's procedure. Last operation procedure was the same as the 1st case.

(Korean Thorac Cardiovasc Surg 2000;33:676-80)

Key Words : 1. Aortic aneurysm, arch
2. Surgery method

*인제대학교부산백병원 흉부외과학 교실

Department of Thoracic & Cardiovascular Surgery, Pusan Paik Hospital, Inje University

**인제대학교 의과대학 부산 백병원 흉부외과 체외순환 연구실

Laboratory of Extracorporeal Circulation, Department of Thoracic & Cardiovascular Surgery, Pusan Paik Hospital, College of Medicine, Inje University

†제 31차 대한흉부외과학회 추계학술대회에 포스터로 발표되었음

논문접수일 : 2000년 5월 15일 심사통과일 : 2000년 7월 18일

책임저자 : 조광현(614-735) 부산시 부산진구 개금동 633-135, 부산백병원 흉부외과학 교실. (Tel) 051-890-6334, (Fax) 051-896-6801

본 논문의 저작권 및 전자매체의 지적소유권은 대한흉부외과학회에 있다.

증례 1

환자는 28세된 여자환자로서 1개월전에 흉배부에 동통과 함께 피가 섞인 가래가 있었으나 특별한 치료없이 지나다가 내원 6일 전부터 각혈을 보여 내원하였다. 내원전에 2차 병원에서 촬영한 흉부 컴퓨터단층촬영에서 대동맥궁에 직경 8 cm 정도의 대동맥류가 의심되어 내원즉시 MRI촬영을 시행하였다. MRI상 우 무명동맥 하방 5 cm위치의 상행대동맥에서부터 대동맥궁을 포함하여 좌쇄골하동맥 하방 10 cm까지 침범한 대동맥류를 진단하였다. 내원당시 혈액 검사소견상 특이소견은 없었고 심초음파상 좌심실구출률은 76%로 좌심실의 기능은 보존되어 있었다.

흉부절개(clamshell incision)는 우측은 전 액와선까지 유방하 피부절개를 하고 좌측은 중앙 액와선까지 유방하피부절개를 한 후 우측은 4번째 늑간, 좌측은 3번째 늑간을 열고 좌우의 내유동맥을 절찰한 다음 사선으로 흉골을 횡절개 하였다. 동맥관을 좌 대퇴동맥에 설치하고 정맥관은 우심방이를 통하여 2단계 단일 도관을 설치한 후 심폐기를 가동하여 체온을 낮추기 시작하였다. 체온이 떨어지는 동안 대동맥을 박리하였는데 대동맥궁 원위부와 하행대동맥의 상부는 좌폐와 심한 유착이 있어 박리가 불가능하였고 횡격막신경과 미주신경을 찾아 보존해 두었다. 식도 체온 28도에서 심실세동이 발생하여 상행대동맥을 절찰하고 상행대동맥근위부를 통하여 심정지액을 투여하여 심장을 보호하였다. 직경 10 mm 길이 30 cm의 인조혈관(Vascutek, collagen-impregnated woven Dacron graft)을 28 mm Dacron graft(Vascutek) 중앙부위에 대동맥궁과 문합할 부위의 반대측편으로 단측(end to side)문합을 하여 나중에 뇌관류를 위해 준비해 두었다(Fig. 1). 식도 체온 13도에서 체외순환을 정지시키고 상행대동맥에서부터 대동맥궁을 지나 하행대동맥까지 중으로 절개한 후 대동맥궁 하부와 인조혈관을 문합한 후 대동맥궁의 상부를 문합할 때에는 상공정맥을 통하여 분당 300 ml로 압력이 50 mmHg를 넘지 않게 Retrograde cerebral perfusion을 시행하면서 하였다(Fig. 2a). Retrograde cerebral perfusion을 중단하고 대동맥궁 문합부위 양편의 인조혈관을 절찰한 후 미리 문합해 둔 10 mm side-arm graft와 대퇴동맥을 통하여 관류를 시작하면서 하행대동맥과 인조혈관을 문합하였다(Fig. 2b). 이때의 처음 혈액온도는 18도였고 대동맥궁으로 가는 혈류의 압력은 좌요골동맥에서 평균 52 mmHg였다. 하행대동맥과의 문합을 마친 후 대동맥궁의 원위부의 절찰을 풀고 side arm graft를 절찰한 다음 대퇴동맥으로만 관류를 하면서 상행대동맥과 인조혈관을 문합하였다(Fig. 2c). 모든 대동맥과의 문합은 3-0 polypropylene을 사용하였고 Teflon felt로 대동맥궁에서는 안팎으로 보강하면서 문합하였고 다른 대동맥에서는 밖으로만




Fig. 1. Prepared side arm

보강하면서 문합하였다(Fig. 2d). 체온이 37도까지 오른 다음 심폐기를 멈추고 모든 도관을 제거한 후 좌우의 흉강과 종격동에 3개의 흉관을 삽입하고 흉부를 봉합하였다.

환자는 수술을 마치고 중환자실에 도착한 지 3시간만에 의식을 되찾았고 특별한 신경학적인 증상은 없었으며 술후 1일째 기관지삽관튜브를 제거하였고 좌우 흉강에 삽입된 흉관도 술후 9일째 모두 제거하였다. 환자는 특별한 이상 없이 술후 21일째 퇴원하였다.

증례 2

환자는 48세 된 남자 환자로 1 년전부터 발생한 간헐적인 흉통으로 2차 병원에서 비정기적으로 약물치료를 하다 증상의 호전이 없어 본원 흉부외과 외래로 내원하였다. 내원 후 시행한 운동부하 심전도 검사상 양성반응, 심초음파상 상행대동맥과 대동맥궁에 박리성 대동맥류, 3도의 대동맥판막 폐쇄부전의 결과가 나와 TEE, MRI를 시행하였다. MRI 검사상 상행대동맥 전체와 대동맥궁까지 이르는 박리성 대동맥류를 진단하였다.

흉부절개(clamshell incision)는 증례 1과 같은 방법으로 시행하여 좌, 우측 동일하게 4번째 늑간을 열고 좌우의 내유동맥을 절찰한 다음 흉골을 횡절개 하였다. 동맥관을 좌 대퇴동맥에 설치하고 정맥관은 우심방구를 통하여 2단계 단일 도관을 설치한 후 심폐기를 가동한 후, 상행 대동맥을 절찰하고 상행 대동맥 근위부를 횡절개 한 후, 좌, 우측 관상동맥을 통하여 혈액-심정지액 혼합액을 투여하여 심근을 보호하였다. 대동맥 판막을 절제해낸 후, 직경 30 mm의 인조혈관이 부착된 인공 대동맥 판막(valved-conduit) 대치술을 시행하였다. 그리고, Cabrol 술식으로 10 mm 인조혈관을 좌측 관상동맥과 문합하였다. 이 후 직경 10 mm 길이 30 cm의 인조혈관(Vascutek)을 직경 28 mm 인조혈관 중앙부위에 대동맥궁과

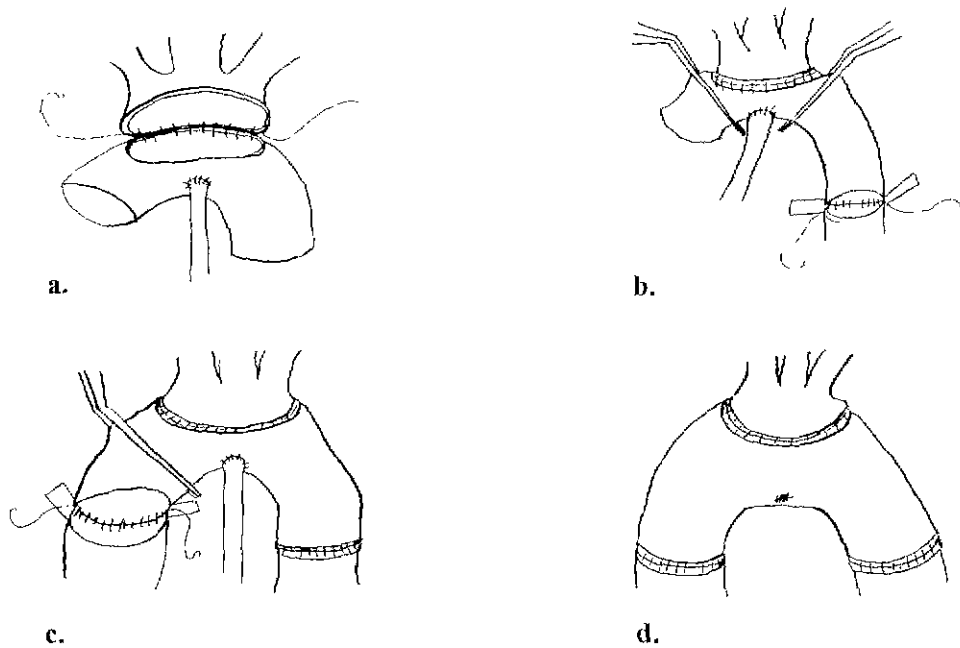


Fig. 2. Steps of arch-first technique

a. anastomosis of the aortic arch, b. arch perfusion during distal anastomosis, c. proximal anastomosis, d. complete anastomosis

문합할 부위의 반대쪽편으로 단측(end to side)문합을 하여 준비해 두었다(Fig. 1). 식도체는 17도 까지 하강시킨 후, 체외순환을 정지시키고 상행대동맥에서부터 대동맥궁의 말단부까지 중으로 절개한 후 대동맥궁 하부와 인조혈관을 문합한 후 대동맥궁의 상부를 문합할 때에서 상공정맥을 통하여 Retrograde cerebral perfusion을 시행하면서 하였다. Retrograde cerebral perfusion을 중단하고 대동맥궁 문합부위 양편의 인조혈관을 결찰한 후 미리 문합해 둔 10mm side arm graft와 대퇴동맥을 통하여 관류를 시작하면서 하행대동맥 기시부와 인조혈관을 문합하였다. 이 후 대동맥궁 원위부의 결찰을 풀고 side arm graft를 결찰한 다음 대퇴동맥으로만 관류를 하면서 valved-conduit와 인조혈관을 문합하였다. 이 후 좌측관상동맥과 문합해 두었던 10mm 인조혈관을 우측 관상동맥과 문합한 후, 이 인조혈관을 valved-conduit와 측측(side to side)문합을 시행하여 Cabrol 술식을 완성하였다. 체온이 37도까지 오른 다음 심폐기를 멈추고 모든 도관을 제거한 후 좌우의 흉강과 종격동에 3개의 흉관을 삽입하고 수술부위를 봉합하였다.

환자는 수술을 마치고 중환자실에 도착한 지 6시간만에 의식을 되찾았고 특별한 신경학적인 증상은 없었으나 술후 2일째 술후 섬망증상이 나타나 신경정신과와 협의하여 적절한 치료를 하여 술후 4일째 섬망증상이 사라졌다. 술후 12일째 좌우에 삽입했던 흉관을 제거하였으며 술후 28일째 특별

고 찰

대동맥궁 대동맥류 수술에서의 가장 중요한 문제는 대동맥궁이 노출되었을 때 어떻게 뇌를 잘 보호할 것인가일 것이다. 대동맥궁 대동맥류에 대한 전통적인 수술방법은 일단계 치환법(single stage replacement)인데, 직장체는 15~18도 정도의 저체온하에 순환을 정지시키고 원위부 대동맥에서부터 문합을 시작한 후 다음 대동맥궁을 문합을 완료하면 근위부 대동맥을 문합하기 전에 대퇴동맥을 통하여 역행성 관류를 시작하고 나서 마지막으로 근위부 대동맥을 문합하는 방법이다. 그러나 이러한 일단계치환술은 원위부 문합을 하는 시간이 오래 걸리면 뇌허혈시간이 길어지게 되어 뇌의 신경학적 손상이 발생할 수 있다는 단점이 있다^{1,2}. 이러한 뇌손상을 최소화하기 위해 그동안 여러 방법이 연구되고 있는데 뇌보호법으로 가장 널리 이용되는 방법은 저체온법이다. 저체온법으로 cytotoxic amino acids이나 free oxygen radicals의 분비가 억제되어 뇌가 보호된다는 사실이 알려져 있지만³ 뇌를 보호하는데 있어서의 기본적인 개념은 뇌의 온도가 저하되면 뇌 대사가 감소한다는 사실이다. Michenfelder 등⁴은 체온 18도에서 30분동안은 뇌 순환을 정지해도 뇌에 영구적인 손상은 오지 않는 것으로 보고하였다. 하지만 최근 여러 보고에서는 장기간의 순환정지를 한 많은 소아에서 신경학적인 미세한 이상 소견과 사소하지만 비정상적인

뇌파를 보인다는 보고도 있고⁵⁾, 나이가 든 후에 지능검사가 낮게 나올 수도 있다는 보고도 있다⁶⁾. 현재 대체로 순환정지시간 20분을 하려면 12~15도 정도의 저체온을 하면 뇌를 적당하게 보호할 수 있고 순환정지시간을 40~50분을 초과하게 되면 더 낮은 체온을 유지해야 한다는 생각을 하고 있다. 순환정지시간이 60분을 초과하게 되면 위험한 것으로 생각된다. 또한 뇌손상은 저체온후 재관류시에도 일어나는 데 초기 재관류액의 온도가 높으면 혈관 수축이 오게 되어 뇌손상을 일으킬 수도 있다.

본원에서는 순환정지시 식도체온을 12~14도 정도를 유지하며 순환정지시간을 45분내에 하려고 노력하고 있다.

순환정지시 뇌보호법으로 저체온법과 함께 사용하는 방법은 선택적 뇌관류법과 역행성 뇌관류법인데 본원에서는 주로 상공정맥을 통한 역행성 뇌관류법을 사용하고 있다. 역행성 뇌관류법은 Ueda 등⁷⁾이 8명의 대동맥궁 대동맥류환자에서 시행하였다고 처음 보고하였다. 그의 보고에 의하면 전체적인 사망률은 12%이고 순환정지시간은 평균 44분, 역행성 뇌관류시간이 60분이상이 된 환자는 6명이었다고 하였다. 또한 Ergin 등⁸⁾에 의해 선택적 전방 뇌관류법(selective antegrade cerebral perfusion)이 보고되기도 하였다.

많은 뇌보호법이 연구되고 있지만 보고자는 가장 우수한 뇌보호법은 저체온하의 짧은 순환정지시간으로 생각한다. 본원에서는 이러한 생각에 기초를 두고 대동맥궁을 먼저 문합하고 먼저 관류를 시행한 후 다른 문합으로 이행하는 것이 좋을 것으로 생각하고 수술을 계획하였다. 순환정지시간을 줄여 뇌손상의 단점을 극복하기 위한 대동맥궁 우선 문합술(arch-first technique)은 순환정지시간동안 대동맥궁을 먼저 문합한 후 미리 준비해 둔 side arm graft(10mm dacron vessel graft, Vascutek)를 이용하여 전방 뇌관류를 먼저 시행하고 원위부 대동맥문합과 근위부 문합을 차례로 시행하는 방법이다⁹⁾.

비록 2예의 적은 경험이지만 대동맥궁 우선 문합술(arch-first technique)은 비교적 수술수기가 쉬울 뿐만 아니라 대동

맥궁 문합의 시간이 충분하여 뇌의 신경학적 손상을 최소화할 수 있었다. 이 방법은 시간적 여유를 가지고 대동맥을 문합할 수 있어 뇌의 손상과 출혈에 의한 합병증도 줄일 수 있는 방법이라 생각된다.

참고 문헌

1. Svensson LG, Crawford ES, Hess KR, et al. *Deep hypothermia and early mortality in 656 patients.* J Thorac Cardiovasc Surg 1993;106:19-31.
2. Stephen W, Takahiro K. *Proximal aortic perfusion for complex arch and descending aortic disease.* J Thorac Cardiovasc Surg 1998;115:162-7.
3. Griep EB, Griep RB. *Cerebral consequences of hypothermic circulatory arrest in adults.* J Cardiac Surg 1992;109:948-59.
4. Michenfelder JD, Milde JH. *The relationship among canine brain temperature, metabolism, and function during hypothermia.* Anesthesiology 1991;75:130-6.
5. Bellinger DC, Wernovsky G, Rapaport LA, et al. *Cognitive development following repair as neonates of transposition of the great arteries using deep hypothermic circulatory arrest.* Pediatrics 1991;87:701-7.
6. Bellinger DC, Jonas AR, Rapaport LA, et al. *Development and neurologic status of children after heart surgery with hypothermic circulatory arrest or low-flow cardiopulmonary bypass.* N Engl J Med 1995;332:549-55.
7. Ueda Y, Miki S, Kusuhara K, et al. *Surgical treatment of aneurysm or dissection involving the ascending aorta and aortic arch, utilizing circulatory arrest and retrograde cerebral perfusion.* J Cardiovasc Surg 1990;9:553-8.
8. Ergin MA, Griep EB, Lansman SL, Galla JD, Levy M, Griep RB. *Hypothermic circulatory arrest and other methods of cerebral protection during operation on the thoracic aorta.* J Card Surg 1994;9:525-37.
9. Chris KR, Nicholas TK. *Single-stage extensive replacement of the thoracic aorta: The arch-first technique.* J Thorac Cardiovasc Surg 1999;117:99-105.

=국문초록=

대동맥궁의 수술시 뇌허혈 시간 과 신경학적인 손상을 줄이기 위해 arch-first technique을 이용하였다. 첫번째 환자는 상행 대동맥으로부터 대동맥궁을 포함하여 하행대동맥까지 이르는 대동맥류를 가진 28세 여자였고, 적절한 노출을 위해 우측 4번째 늑간과 좌측 3번째 늑간을 통한 clamshell 절개술을 시행하였다. 수술전에 대동맥궁과 문합할 인조혈관부위의 반대편부위(lesser curvature)에 직경 10 mm의 인조혈관을 봉합하여 뇌관류를 위해 준비해 두었다. 저체온하에 순환을 정지시키고 대동맥궁의 봉합을 마친후 대동맥궁봉합부위 양쪽의 인조혈관을 결찰하고 미리 준비해 둔 인조혈관(10 mm)을 통하여 뇌관류를 시행하였다. 원위부 대동맥봉합을 마치고 원위부 결찰을 풀고 우 대퇴동맥을 통하여 관류를 시작하였다. 근위부 대동맥 봉합을 마무리하였다. 환자는 수술후 21일째 퇴원하였다. 두번째 환자는 상행 대동맥 전체와 대동맥궁의 원위부까지의 동맥류와 3도의 대동맥판막 폐쇄부전증을 가진 48세 남자로, clamshell 절개술 시행하였다. 대동맥판막을 valved-conduit로 치환한 뒤, 양측 관상동맥은 Cabrol 술식으로 문합하였으며 이 후 수술은 첫번째 증례와 같은 방법으로 수술하였다.

중심 단어: 1. arch-first technique
2. 대동맥궁 동맥류