

원격전이된 미분화성 심장육종의 수술치험

신 재 승* · 김 학 제* · 최 영 호* · 김 현 구* · 백 만 종*

=Abstract=

Surgical Intervention of Undifferentiated Cardiac Sarcoma with Metastases

Jae Seung Shin, M.D.*. Hark Jei Kim, M.D.†. Young Ho Choi M.D.*
Hyun Koo Kim, M.D.*. Man Jong Baek, M.D.*

We report a case of primary undifferentiated cardiac sarcoma. The tumor originated from the left atrial free wall with multi-organ metastases, e.g., brain, lung, and adrenal gland. The patient gradually grew worse with dyspnea and hemoptysis because of the obstructed left atrial outflow. Surgical resection of the left atrial sarcoma was undertaken to save the patient's life, followed by chemotherapy and brain irradiation as adjuvant therapy. The prognosis of cardiac sarcoma with metastases is very poor. However, in patients with hemodynamic instability, surgical intervention could be a therapeutic modality as palliation.

(Korean J Thorac Cardiovasc Surg 2000;33:432-5)

Key words : 1. Heart neoplasm
2. Sarcoma

증 례

60세된 남자 환자가 내원 3개월전부터 시작된 호흡곤란 및 각혈을 주소로 내원하였다. 과거력상 23세때 폐결핵으로 3개월간 항결핵제 투여를 받은 적이 있으며, 과도한 흡연과 음주 습관이 있었으나 흡연은 5년 전에 끊은 상태였다.

입원시 활력징후는 양호하였으나 신체검사서 두경부의 경정맥 울혈소견과, 양쪽폐야에서 감소된 호흡음 및 폐기저부에서 염발음이 청진되었다. 흉부단순촬영상 좌상엽의 비활동성 폐결핵소견외에 양측폐의 다발성 종괴가 발견되었다(Fig. 1A). 따라서 전이성 폐암을 의심하여 시행한 흉부 컴퓨터

티단층촬영상 폐종양은 좌상·하엽과 우하엽 및 상엽에서 다발성으로 존재하였으며 양측폐문부의 임파절비대를 관찰할 수 있었다. 이외에 좌심방내에 두 개의 종양이 발견되었으며 심방내 종양은 좌상부폐정맥과 우하부폐정맥으로 침범되어 폐정맥의 울혈소견이 동반되어 있었다(Fig. 2A). 경식도 심장초음파상에는 좌심방내에 3×5×6 cm 크기의 종괴가 우하폐정맥과 좌상폐정맥에 걸쳐 있었다(Fig. 2B).

따라서 심장종양의 폐전이를 의심하면서, 다른 장기로의 전이 및 숨겨진 원발병소를 찾기 위하여 시행한 뇌 및 복부 컴퓨터 단층촬영 결과 좌측부신 및 뇌의 우측두정엽에 전이성 종양이 발견되었다(Fig. 1B). 그러나 심장 이외의 원발성

* 고려대학교 의료원 구로병원 흉부외과

Department of Thoracic and Cardiovascular Surgery, Guro Hospital, Korea University Medical Center, Seoul, Korea

† 본 논문은 1999년 2월 19일 제 189차 월례집담회에서 발표되었음

논문접수일 99년 9월 27일 심사통과일: 2000년 1월 24일

책임저자: 김학제 (152-050) 서울특별시 구로구 구로동 80 고대의료원 구로병원 흉부외과, (Tel) 02-818-6073, (Fax) 02-866-6377

E-mail: harkkim@kucn.korea.ac.kr

본 논문의 저작권 및 전자매체의 지적소유권은 대한흉부외과학회에 있다




Fig. 1. A: Chest roentgenogram shows multiple metastatic pulmonary nodules and bilateral hilar lymphadenopathy. B Brain CT scan shows a metastatic lesion on the right frontal lobe.

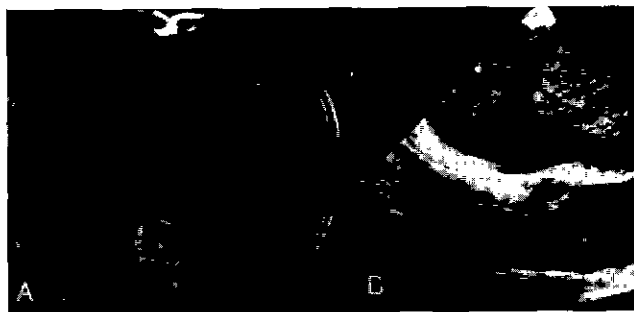

Fig. 2. A. Chest CT scan demonstrates two round masses in the left atrium and right hilar lymphadenopathy. B Transesophageal echocardiogram demonstrates two masses in the left atrium.

종양은 확인할 수 없었으며, 조직검사를 위하여 폐종양에 대한 컴퓨터단층촬영기를 이용한 천자생검을 시행하여 육종세포들이 관찰되었으나 조직이 충분하지 못하여 정확한 조직학적 진단은 불가능하였다.

검사를 진행하는 과정에서 기립성호흡곤란이 발생하는 등 환자의 증상이 심해지고, 좌심방종양에 의한 혈류차단 증상이 발생, NYHA Class III-IV 정도의 심한 심부전증세를 보여 흉부외과로 전과되어 혈액학적 안정을 위한 응급수술을 계획하였다.

수술은 인공심폐순환기를 이용하여 심정지를 시키고 좌심방과 심방중격을 횡으로 절개하여 종양을 노출시킨 후, 좌심방내의 종양을 부착부에서 제거하였다. 우하부 폐정맥내의 종양은 폐정맥으로의 침범이 없어 좌심방절개를 통해 완전 제거가 가능하였으나 좌상부 폐정맥으로 침범된 종양은 혈관벽으로의 침범으로 인해 완전제거가 불가능하여 좌상부 폐정맥에 독립적인 절개를 가하여 부착부를 소파술로 제거하였다. 두 개의 종양중 좌측 것은 4×4×7 cm, 우측 것은 3×3×5 cm 이었고 회색을 띠고 있었다. 단면은 곳곳에 출혈을

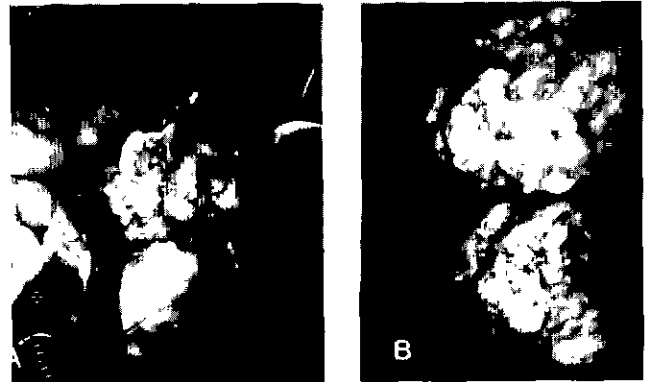


Fig. 3. A: Left atrial sarcoma is taken out with a spoon. B The sarcoma resembles a mucoid mass with focal hemorrhage.




Fig. 4. Left. H-E stain(× 200). Microscopic findings show diffuse and pleomorphic spindle cells in a focally myxoid background Right. Ultrastructural features show abundant rough endoplasmic reticuli but were not helpful in further diagnosis

동반한 생선살같은 모습이었다(Fig. 3). 환자는 수술후 그 다음날 인공호흡기 제거가 가능하였고 NYHA Class I 으로 정상적 호흡상태로 되었다.

현미경조직소견상 방추세포가 널리 퍼져있었고, 고배율에서 9개 이상의 핵분열이 관찰되어 육종 진단하였고 전체적인 방추세포 모양상 평활근세포로의 분화가 의심되었다(Fig. 4). 심장육종의 보다 정확한 세부진단을 위하여 특수염색을 시행한 결과 Actin에는 양성을 보였으나 Desmin, s-100, CD34, CD68에는 모두 음성을 보였다. Actin, Desmin, s-100, CD34, CD68 염색 모두에서 양성을 보이는 평활근육종의 소견과 일치하지 않아, 결국 평활근세포로의 분화양상을 띤 미분화성육종으로 최종 진단하였다.

환자는 다발성 전이병소로 인해 술후 6일째부터 4일간 연부조직육종에 준한 항암제(Ifosfamide, dacarbazine, doxorubicin) 투여를 시작하였고, 이 과정에서 고열 및 혈소판감소증을 보

이다가 흉골절개부의 열개(裂開)가 발생하였다. 혈액소견의 호전을 기다리다가 술후 25일째 흉골을 재봉합하였다.

고 찰

1969년부터 1995년까지 국내에서 문헌으로 보고된 심장종양을 분석한 자료¹⁾에 따르면 총 129례 중 양성종양이 92.2%로 점액종이 89.1%를 차지하고 이외에 횡문근종과 지방종 및 섬유종 등이 보고되었다. 악성종양은 횡문근육종, 섬유성육종, 섬유성조직구종, 혈관육종등으로 7.8%를 차지하였다. 이와 같이 국내 악성종양의 빈도가 외국에 비해 낮게 보고되는 것은 진단 당시 원격전이가 동반되는 등 나쁜 예후를 나타내어 조직소견을 얻기가 불가능하였기 때문이다. 따라서 국내에서도 조기진단과 함께 보다 적극적인 조직검사가 시행된다면 현재까지 보고된 것보다는 높은 악성종양의 빈도를 보일 것으로 사료된다.

조직학적으로 악성종양중 육종은 증배엽에서 기원한 다양한 형태의 세포, 방추세포로 구성되며, 고배율의 현미경 조직소견상 9개이상의 핵분열이 관찰되면 육종으로 진단하게 된다. 또한 구성된 세포의 분화양상에 따라 다양하게 세분되나, 본례와 같이 특수염색상 분화양상이 불분명하고 어느 형태에도 속하지 않은 경우를 미분화성 육종으로 진단한다. 심장에 발생하는 원발성 육종도 일반적인 육종의 조직학적 진단기준을 따르며, 심장의 원발성 육종만이 가지는 특이한 조직소견이 없는 만큼, 본례와 같이 다발성의 전이병소를 가진 환자의 경우 원발병소를 확인하는 것은 방사선 촬영소견에 의존한다. 본례의 경우, 뇌, 흉부 및 복부 컴퓨터촬영결과 확인된 부신 및 뇌의 종양은 전이경로로 보아 원발성 병소로 볼 수 없고, 폐종양은 다발성 종괴소견으로 전이성 종양으로 확인되었다. 이외에 검사상 원발성 병소로 의심할 만한 종양이 발견되지 않았으므로 결국 원발성 병소는 심장으로 진단하였다.

임상양상으로 심장종양을 의심할 수는 있으나 심장종양을 진단할만한 특이한 임상소견은 없다. 따라서 진단은 임상양상이나 소견보다는 심장초음파나 MRI, CT등의 정밀검사를 통하여 이루어지고 있다. 특히 경식도 심장초음파검사를 이용하면 보다 정확하고 많은 정보를 획득할 수 있으며, 컴퓨터단층촬영과 자기공명영상등도 진단에 이용된다. 이 환자의 경우도 경식도심장초음파와 MRI, CT가 확진을 하는데 도움이 되었다. 원발성 심장종양 환자중 약 30%가 수술적치료의 적응이 된다. 수술적치료는 완전절제가 가능한 양성종양이거나 진단목적의 조직검사를 시행하는 경우에 시행한다. 그러나 전이성종양이라 할지라도 병변에 의한 심실유출로 폐색을 제거하거나 악성 심낭삼출액에 의한 심장압전을 제거할 목적으로 시행하기도 한다. 또한, 원발부위의 종양이 치료가

되고 심장의 전이부위가 제거 가능하다면 수술을 시행할 수 있다. Novick²⁾과 Phillips³⁾등은 신장과 자궁내막에서 발생한 암종이 하대정맥을 통하여 우심방으로 전이된 경우 수술을 통한 효과적 치료를 보고하고 있다.

지금까지 본례와 같이 다른 장기로의 전이가 있는 심장의 원발성 육종은 그 예후가 매우 불량하므로 수술적 치료가 거의 시행되지 않았다. 그러나 본 환자의 경우 전이성종양으로 인한 예측 여명보다, 심장종양에 의한 좌심장의 유출로폐색, 불안정한 혈액학 소견 등으로 인한 예측 여명이 짧으므로 환자의 생명 연장의 관점에서 수술적 치료의 적응증으로 판단하였다.

현재까지의 수술적 절제는 양성종양의 경우 만족스러운 결과를 보이고 있으나, 악성종양의 경우는 수술을 통한 치료가 환자의 혈류역학과 심부전증 및 심인성속을 치료하는데 효과적이기는 하지만 예후는 극히 불량하다⁴⁾. 이는 악성종양의 대부분이 육종이며, 진단시 이미 원격전이가 진행되어 있는 경우가 많기 때문이다. 따라서 심장의 악성종양은 조기진단만이 환자의 예후를 향상시킬 수 있다⁵⁾.

수술이 불가능한 경우 때로 보조요법을 사용하는데, 연부조직육종의 경우 광범위 절제술이 치료원칙이나 수술이 불가능한 경우 항암제 치료나 방사선치료가 효과적인 경우도 있다⁶⁾.

본 환자의 경우 심장육종의 수술적제거는 종양 자체의 완전제거보다는 승모판 입구의 폐쇄를 제거함으로써 환자가 항암제 요법등 다음단계의 치료를 하는 기회를 제공하는데 효과적이었다고 생각한다.

참 고 문 헌

1. 허승호, 김기식, 김윤년 등. 한국인에 발병된 원발성 심장종양의 양상 한국심초음파학회지 1995;3:72-84.
2. Novick A, Cosgrove D. *Surgical approach for removal of renal cell carcinoma extending into the vena cava and right atrium.* J Urol 1980;123:977-81.
3. Phillips MR, Bower TC, Orszulak TA, Hartmann LC. *Intracardiac extension of an intracaval sarcoma of endometrial origin.* Ann Thorac Surg 1995;59:742-4.
4. Yutaka K, Akira F, Kuniyoshi Y. et al. *Long-term results of surgical treatment of intracardiac tumors; Effectiveness and limitation of surgical treatment.* Jpn Heart J 1995;36:213-23.
5. Tuner A, Batrick N. *Primary cardiac sarcomas. A report of three cases and a review of the current literature.* Int J Cardiol 1993;40:115-9.
6. Movsas B, Teruya-Feldstein J, Smith J, Glatstein E, Epstein AH. *Primary cardiac sarcoma; A novel treatment approach.* Chest 1998;114:648-52.

=국문초록=

원발성 심장육종의 수술적치료는 전이가 없는 경우에 시행되나 재발과 슬후 원격전이의 발생률이 높아 예후가 좋지 않다. 더욱이 원격전이를 동반한 원발성 심장육종에서 수술적 치료는 고식적치료에 한정된다. 폐, 뇌 및 부신으로의 원격전이를 동반한, 좌심방에서 발생한 미분화성 심장육종의 수술적 치험 결과를 보고한다. 환자는 호흡곤란 및 각혈을 주소로 입원하여 검사중 종양에 의한 좌심방유출로 폐쇄증상이 악화되어, 좌심방종양의 응급제거술을 시행받았다. 환자는 수술후 항암제 투여와 뇌 방사선치료를 시행받고 5개월간 생존하였다. 원격전이를 동반한 심장육종은 예후가 극히 불량하다. 그러나 좌심방유출로 폐쇄등의 혈역학적 불안정이 동반된 경우는 수술이 환자 생명연장과 슬후 보조적 항암치료 기회제공의 방법으로 치료방편이 될 수 있을 것이다.

중심단어: 1. 심장육종, 심장종양, 미분화성 육종