

□ 증    려 □

## 표재성 방광암 환자에서 방광내 BCG 주입치료 후 발생한 폐합병증 2예

대전 선병원 내과, 충남대학교 의과대학 내과학교실\*, 비뇨기과학 교실†

이계성, 이기용, 윤재철, 나동집, 정성수\*, 설종구†, 김선영\*, 김주옥\*

= Abstract =

### Two Cases of Pulmonary Complications Following Intravesical Bacillus Calmette-Guérin Immunotherapy in Patients with Superficial Bladder Cancer

Gyeoi Seong Lee, M.D., Gi Yong Lee, M.D., Jae Cheol Yoon, M.D., Dong Jib Na, M.D.,  
Seong Su Jeong, M.D.,\* Chong Koo Sul, M.D.,† Sun Young Kim, M.D.,\* Ju Ock Kim, M.D.\*

*Department of Internal Medicine, Sun General Hospital Department of Internal Medicine\*,  
Department of Urology†, College of Medicine, Chungnam National University, Taejon, Korea*

Intravesical instillation of the bacillus Calmette-Guérin (BCG), an attenuated strain of *Mycobacterium bovis*, is an approved method for the treatment of superficial bladder cancer. Because BCG is a living organism, the potential for infection exists. BCG is generally well tolerated, with complications in less than 5% of those treated with use of current practices. The most frequent symptoms of toxicity associated with intravesical BCG immunotherapy include bladder irritation, frequency, and dysuria. Systemic reactions are less common but more serious than local side effects, and include fever, chills, malaise, rash, hepatitis, pneumonitis, arthritis and sepsis. In rare cases, BCG treatment can result in a systemic infection that requires antituberculous therapy. The pulmonary toxicity that results from intravesical BCG treatment is generally characterized by one of two types: systemic allergic reaction with pulmonary reticulonodular opacities depicted on chest radiographs with cellular findings consisting of activated lymphocytes, and actual BCG mycobacteremia with a miliary pattern depicted on chest radiographs and granuloma formation which rarely results in positive acid-fast stain or culture results. Recently we experienced two types of pulmonary complications following intravesical BCG immunotherapy in patients with superficial bladder cancer. We report two cases with a review of literatures. (Tuberculosis and Respiratory Diseases 1999, 46 : 869-878)

Key words : Superficial bladder cancer, BCG, Pulmonary complications.

## 서 론

방광내 BCG 주입치료는 1976년 이래로 표재성 방광암 환자에서 사용되어 왔다<sup>1)</sup>. 방광의 이행상피 세포암은 표재성 방광암의 70-80%를 차지하며 비교적 양호한 경과를 취하지만, 내시경적 절제술만으로 치료할 경우 60-85%의 중앙 재발과 25-30%의 침윤성 암으로의 진행을 보인다<sup>4-6)</sup>. 따라서 이러한 재발과 침윤성 진행의 방지 및 지연이 궁극적인 치료목적이 되고 있다. 최근까지 연구된 방광내 주입요법제 중 면역요법의 하나인 방광내 BCG 주입요법은 다른 항암요법제보다 우월한 효과가 보고되고 있으며 현재 표재성 방광암의 치료에 가장 널리 쓰이는 보조요법이다<sup>7-9)</sup>. 그러나 BCG는 생백신이므로 감염의 가능성이 있다. 현재의 방광내 BCG 치료시 심각한 부작용은 5% 이내이며, 국소 부작용인 방광자극, 빈뇨, 배뇨곤란이 흔하고, 흔하지 않지만 전신 부작용인 열, 오한, 권태감, 폐렴, 간염, 발진, 관절염 및 패혈증이 나타날 수 있다<sup>10)</sup>. 전신 부작용 중 폐 독성은 일반적으로 2가지 형태로 나타날 수 있는데<sup>11-14)</sup>, 전신적인 알러지 반응으로 흉부 단순 촬영상 망상결절성 불투명 음영으로 나타나고 조직학적으로 활성화된 임파구가 보이는 경우와, 실제적인 BCG 균혈증으로 흉부 단순 촬영상 속립성 형태로 나타나고 육아종을 형성하는 경우로서 드물게 객담 도말 또는 배양 검사상 항산균 양성을 보인다. 국내에서는 방광내 BCG 점적 주입치료 후 발생한 임 등<sup>1)</sup>의 관절염 1예와 서 등<sup>2)</sup>의 1예의 간질성 폐렴을 포함한 전신적 BCG 감염 2예에 대한 보고가 있었다. 저자들은 표재성 방광암 환자에서 경요도적 절제술을 시행하고 BCG를 주입치료 후 폐합병증이 발생한 2예를 경험하였기에 문헌 고찰과 함께 보고하는 바이다.

## 증 례

### 증례 1

환 자 : 박○하, 남자 73세  
주 소 : 마른 기침

현병력 : 환자는 1개월 전 표재성 방광암을 진단 받고 경요도적 절제술을 시행 받은 후, 일주일간격으로 3차례의 방광내 BCG 주입치료를 시행하였다. 3번째 BCG 주입치료 후 마른 기침, 미열, 오한이 발생하여 내원함.

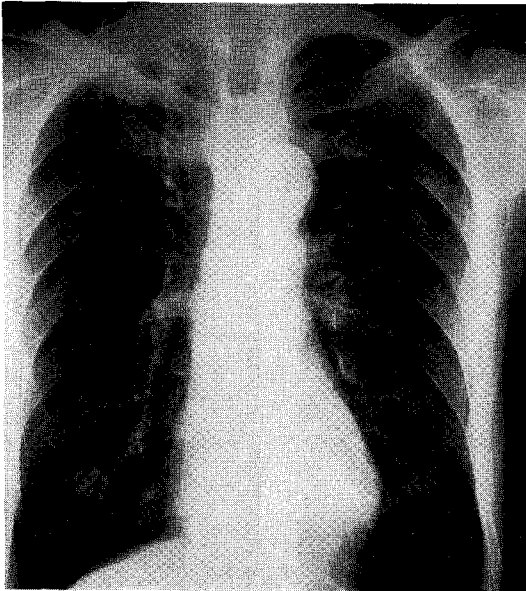
과거력 : 4년 전 위암으로 수술을 받은 환자로 결핵의 과거력은 없었다.

가족력 : 특이 사항 없음.

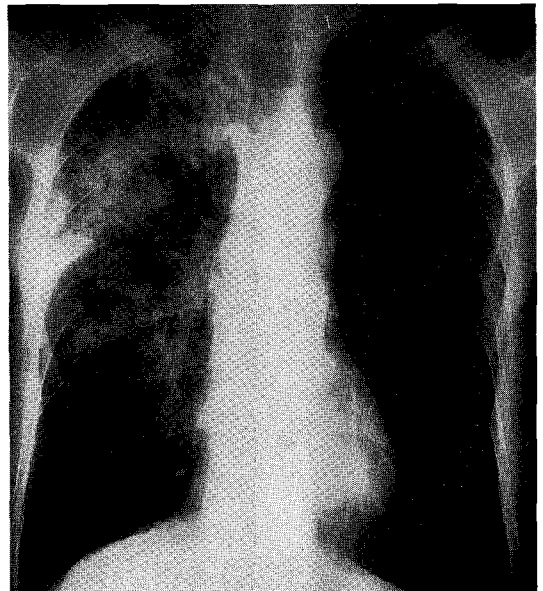
이학적 소견 : 내원시 환자의 의식은 명료하였고 혈압은 130/70 mmHg, 맥박은 65회/분, 호흡수는 20회/분, 체온은 37.3℃였다. 체중은 45kg이었고, 두경부 및 액와부에 이상 촉진물이나 다른 특이소견은 없었으며 흉부 청진상 우측폐에 악설음이 청진되었다. 검사실 소견 : 말초 혈액 검사상 백혈구 4,700/mm<sup>3</sup> (중성구 63.4%, 림프구 20.3%), 혈색소 10.5 g/dL, 헤마토크릿 31.0%, 혈소판 273,000/mm<sup>3</sup>, 적혈구 침강속도 9 mm/hr이었다. 혈청 전해질 검사, 일반 생화학 검사는 정상이었으며 소변 검사상 적혈구, 백혈구가 많이 보였다. 객담 도말 검사상 항산균 양성소견 보였다. 폐기능 검사상 FVC 2.40 l (60%), FEV<sub>1</sub> 2.30 l (77%), FEV<sub>1</sub>/FVC 85%로 제한성 폐기능 장애를 보였다.

방사선학적 검사 소견 : 흉부 단순 촬영상 주로 우상엽에 경계가 불분명한 결절성 음영을 동반한 경화 소견이 보였다(Fig. 1B).

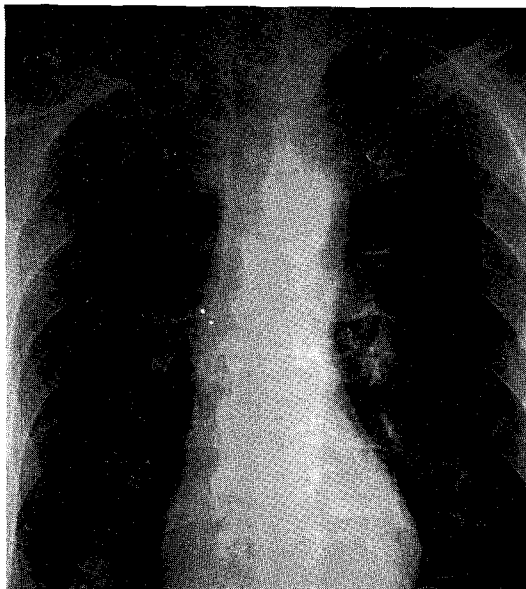
치료 및 경과 : 환자의 흉부 단순 촬영상 BCG 치료 2주전에는 활동성 병변이 없고 기종성 폐변화 소견을 보였다(Fig. 1A). 3번째 BCG 주입치료 후 주로 우상엽에 경계가 불분명한 결절성 음영을 동반한 경화 소견이 보이면서, 객담 도말 검사상 항산균 양성소견을 보여 폐결핵으로 진단하고 Isoniazid 300mg, Rifampicin 450mg, Ethambutol 800mg을 투여하였다(본 증례의 경우 배양검사는 시행하지 않았음). 환자는 항결핵제 투여후에 마른 기침이나 미열, 오한이 사라지고 4개월 후에 흉부 단순 촬영상 우상엽에 보이던 병변의 현저한 호전을 보이고 있다(Fig. 1C). 현재 환자는 항결핵제 투여하며 외래에서 경과를 관찰 중이다.



(A)



(B)



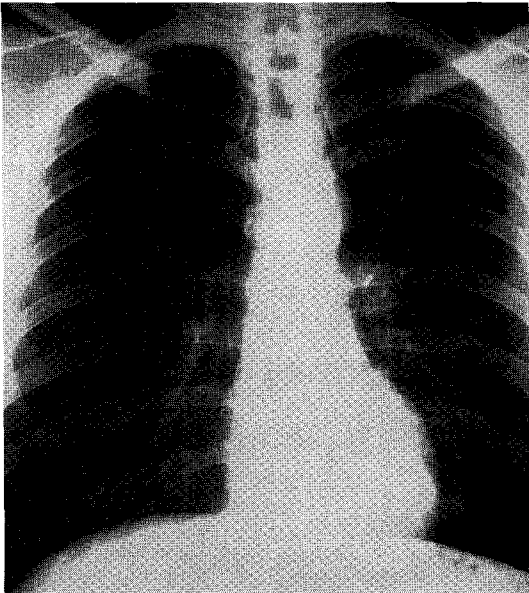
(C)

Fig. 1. Case 1. Chest roentgenographs (A) 2 week prior to intravesical BCG immunotherapy, (B) following the 3rd instillation, shows ill defined nodules and consolidation in right upper lung field. (C) After 4 months antituberculous medication, shows near complete resolution of air space consolidation in right upper lung field.

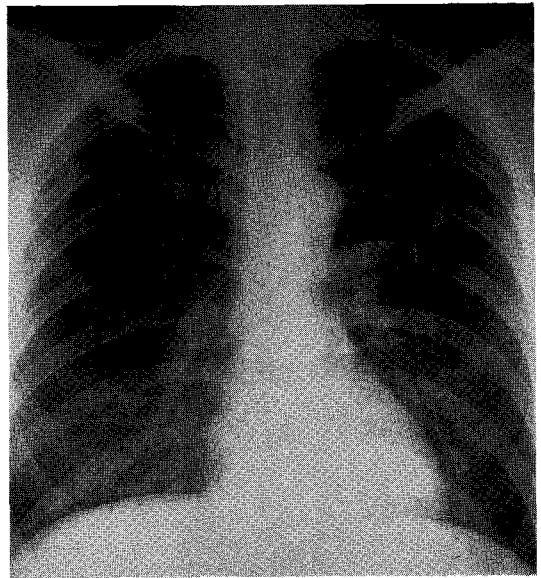
증례 2

환 자 : 김○원, 남자 43세  
주 소 : 미열

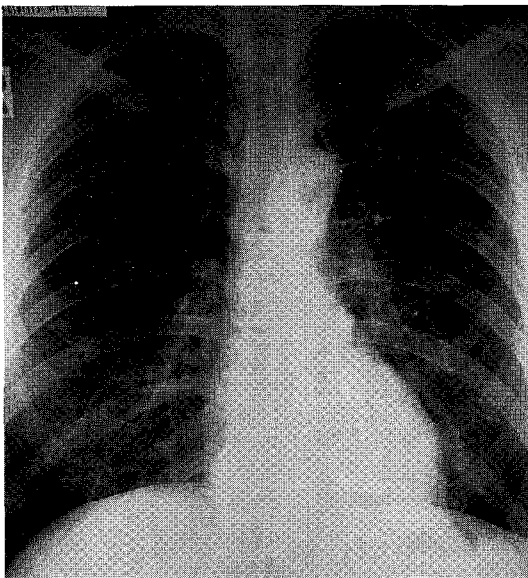
현병력 : 환자는 4년 전 좌측 신장암으로 신뇨관절제술을 시행한 환자로 비뇨기과 외래에서 경과 관찰 중에 내원 1개월 전 표재성 방광암으로 경요도적 절제술을 시행 받은 후, 일주일간격으로 2차례의 방광내 BCG 주입치료를 받았다. 2번째 BCG 주입치료 후



(A)



(B)



(C)

Fig. 2. Case 2. Chest roentgenographs (A) 2 week prior to intravesical BCG immunotherapy, and (B) following the 2nd instillation, shows miliary nodules predominantly in both lower lung fields. (C) After 6-month antituberculous treatment, shows complete resolution.

미열과 전신쇠약이 있어서 내과 외래를 방문함.  
과거력: 당뇨병, 고혈압, 결핵의 병력은 없음.  
가족력: 특이 사항 없음.

이학적 소견: 내원시 환자의 의식은 명료하였고 만성적인 병색을 보였으며 혈압은 120/80 mmHg, 맥박은 72회/분, 호흡수는 20회/분, 체온은 37.6℃였

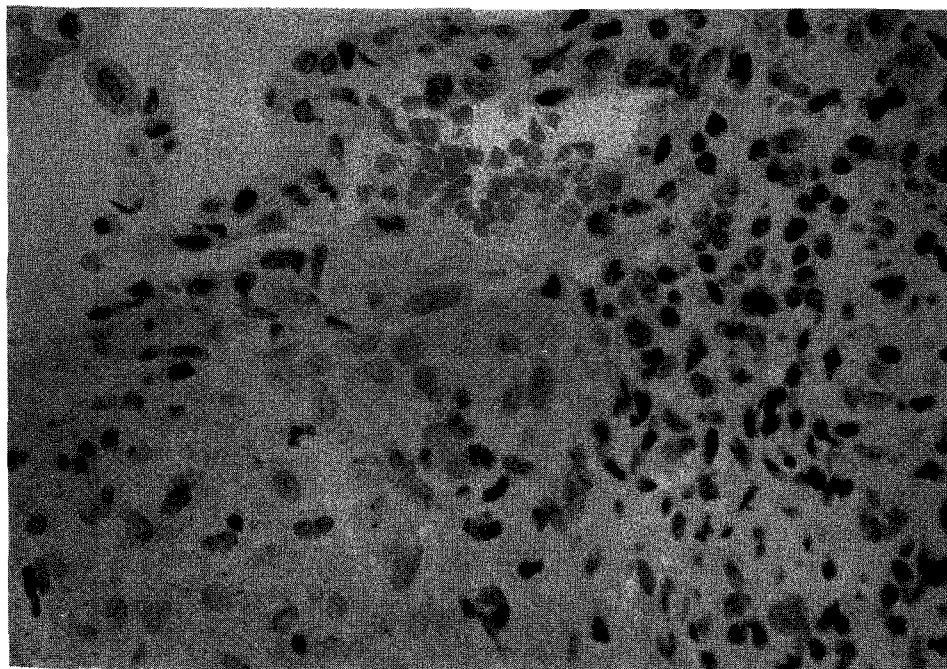


Fig. 3. Case 2. Transbronchial lung biopsy shows chronic granulomatous inflammation compatible with tuberculosis(H&E stain,  $\times 200$ ).

다. 체중은 57kg이었고, 두경부나 액와부에 이상소견 없었으며, 흉부 및 복부에 특이소견 없었다.

검사실 소견 : 말초 혈액 검사상 백혈구 4,900/mm<sup>3</sup>, 혈색소 13.8 g/dL, 혈소판 233,000/mm<sup>3</sup>이었다. 전해질 검사, 소변 검사, 일반 생화학 검사상 모두 정상이었다. 기관지 세척액 도말 및 배양 검사상 항산균 음성이었다.

방사선학적 검사 소견 : 흉부 단순 촬영상 양측 폐하엽에 속립병변이 보였다(Fig. 2B).

기관지경 검사 소견 : 특이 소견 없었으며, 기관지 세척 검사상 항산균 음성이었다. 우하엽의 전분절에서 경기관지 폐생검을 시행하였고 만성 육아종성 염증소견을 보였다(Fig. 3).

치료 및 경과 : 환자의 흉부 단순 촬영상 BCG 치료 2주 전에는 활동성 병변이 없었다(Fig. 2A). 2번째 BCG 주입치료 후 양측 폐하엽에 속립병변이 보였고, 우하엽 경기관지 폐생검상 만성 육아종성 염증소견을

보여 속립성 결핵으로 진단후 Isoniazid 400mg, Rifampin 600mg, Ethambutol 800mg, Pyrazinamide 1.5gm을 항결핵제로 투여하였다. 6개월간의 항결핵제 투여 후 임상증상과 흉부 단순 촬영상의 뚜렷한 호전이 보였다(Fig. 2C). 현재는 외래에서 경과를 관찰 중이다.

## 고 찰

방광내 BCG 주입치료는 표재성 방광암에서 성공적인 치료 방법으로 사용되어 왔으며<sup>3)</sup>, 심한 부작용이 적고 방광 자극 증상이나 열과 같은 경한 부작용이 가장 흔하지만 보통 특별한 치료 없이 좋아진다<sup>11)</sup>.

BCG는 우형 결핵균의 약독화 균주로서, 본 2중례 보고에 사용된 것은 Tice-Chicago strain이며 냉동 건조한 분말로 1mg당 2.0~8.0 $\times 10^8$  균집락 형성단위의 농도를 가진 것이다. Donald L. Lamm 등<sup>10)</sup>은

**Table 1.** Complications in 2,602 patients according to substrains of BCG : Since definitions of side effects differ from one series to another and all complications were not considered in each series, some assumptions have been made to estimate the overall incidence of complications(Ref.10).

	Total No. (%) (2,602 pts.)	% Armand Frappier (718 pts.)	% Tice (726 pts.)	% Connaught (353 pts.)	% Pasteur (325 pts.)	% RIVM (129 pts.)
Fever	75(2.9)	3.8	4.7	4.7	0.6	2.1
Granulomatous						
prostatitis	23(0.9)	1.8	1.0	0.2	0.6	0.0
Pneumonitis						
/Hepatitis	18(0.7)	0.4	0.8	0.6	1.2	0.8
Arthralgia	12(0.5)	0.7	0.1	0.6	1.8	0.0
Hematuria	24(1.0)	0.3	0.6	2.4	1.0	0.4
Rash	8(0.3)	0.4	0.0	0.9	0.0	0.0
Ureteral						
obstruction	8(0.3)	0.6	0.4	0.2	0.0	0.0
Epididymitis	10(0.4)	0.4	0.0	0.2	1.2	0.8
Contracted						
bladder	6(0.2)	0.0	0.3	0.2	0.6	0.0
Renal abscess	2(0.1)	0.0	0.0	0.4	0.0	0.0
Sepsis	10(0.4)	0.1	0.4	0.9	0.2	0.0
Cytopenia	2(0.1)	0.0	0.3	0.0	0.0	0.0

Armand Frappier, Tice, Connaught, Pasteur or RIVM BCG strain에서의 합병증 발현율이 유의한 차이가 없었다고 보고하고 있다(Table 1). 방광내 BCG 주입치료의 금기증에는 활동성 결핵, 선천성 또는 후천성 면역 결핍증, 백혈병, 호지킨씨 병, 임신중이거나, 지속적인 요로 감염이 해당된다.

방광내 BCG 주입치료의 부작용은 국소 부작용과 전신적 부작용으로 나타날 수 있다. 국소 부작용은 BCG 생균이 방광과 인접한 장기에 접촉되어 나타나는 작용으로 설명한다. 보고된 국소 부작용들에는 세균성 방광염, 약제 유발성 방광염, 경하거나 심한 혈뇨, 방광 경축, 육아종성 전립선염, 부고환염, 고환염, 요관 폐쇄 및 신 농양 등이다<sup>10)</sup>. 전신 부작용에는 발열, 인플루엔자 같은 증상, 권태감, 오한, 폐렴, 간염,

발진, 관절통, 관절염, 혈구 감소증 및 패혈증 등이다<sup>12)</sup>. 38.5℃ 미만의 열은 흔히 나타나는데 아마도 BCG에 대한 면역 반응으로 나타나는 것으로 보인다<sup>11)</sup>.

전신 부작용 중 폐 독성은 일반적으로 다음 2가지 형태 중 하나로 나타날 수 있으며 객담 도말 또는 객담 배양 검사상 항산균 양성을 보이는 경우는 드물다<sup>11-14)</sup>. 첫째는, 전신적인 알레르기 반응으로 흉부 단순 촬영상 망상결절성 불투명 음영으로 나타나고 조직학적으로는 활성화된 임파구가 보이는 경우이다. 둘째는, 실제적인 BCG 균혈증으로 흉부 단순 촬영상 속립성 형태로 나타나고 육아종을 형성하는 경우이다. 육아종성 염증은 과민반응을 배제 할 수 없을 지라도 혈행성 전파를 시사한다<sup>15)</sup>. 방광 상피의 손상은 혈행

**Table 2.** Treatment recommendations for BCG-related complications(Ref.10)

Fever Less Than 38.5℃	No treatment. Hold BCG until symptoms have resolved
Fever Greater Than 38.5℃ for 12~24 hours	Isoniazid at 300mg. daily for 3 months. May resume BCG when asymptomatic
Allergic Reactions	Isoniazid at 300mg. daily for 3 months. Further BCG is indicated only if benefit exceeds risk
Acute Severe Illness	Isoniazid at 300mg., rifampin at 600mg., ethambutol at 1, 200mg. daily for 6 months., no further BCG
Sepsis	Isoniazid at 300mg., rifampin at 600mg., ethambutol at 1, 200mg., cycloserine at 500mg. twice daily, consider prednisolone at 40mg. intravenously and acutely

성 전파를 촉진하는 중요한 인자로 생각되었지만<sup>11, 16-18</sup>, 동물에서 원격장기에 육아종성 반응이 나타나도 방광상피 손상에 대한 조직학적 증거가 없었다<sup>19</sup>. 그러므로, 파종성 BCG 감염이 명백한 방광 손상 없이 일어난다. 흉부 단순 촬영상 속립성 간질 침윤은 과민 반응으로부터 혈행성 BCG 감염을 감별하는 방법으로 제시되어 왔다<sup>20</sup>. 그러나, 흉부 단순 촬영상 속립 병변은 파종성 감염과 과민반응에서 다 나타날 수 있어서<sup>21</sup> 원인이 되는 기전을 감별하고 치료를 하는데 있어서 제한이 있다. 방광내 BCG 주입치료로 유발된 폐렴은 이러한 가능한 복잡한 기전 때문에 항결핵제 치료뿐만 아니라 스테로이드 치료도 심각한 전신 합병증들에서 사용되어질 수 있다<sup>10</sup>. 그외의 폐 독성에는 폐농양과 미만성 폐포 손상이 보고되어 있다<sup>14, 15</sup>.

한편, BCG의 독성은 하부요로의 손상 정도와 환자의 면역상태와 관련성이 있으며 BCG 주입기간이 길수록, 횡수가 많을수록 합병증의 빈도는 증가한다고 한다<sup>18, 22</sup>. 국소 부작용은 BCG 주입 후 수시간에서 수일 이내에 발생하며 대개는 저절로 좋아지거나 Isoniazid를 3~10일 정도 투여함으로써 예방될 수 있다<sup>11, 23</sup>. 전신적 BCG 감염 환자의 약 67%에서 요도 카테터 삽입에 따른 손상, 광범위한 방광종양 절제, 방광조직 접막 검사, 심한 방광염 증상이 있었던 것으로 알려져 있으며<sup>24</sup>, 골반 방사선 치료나 Prednisolone

치료로 인한 면역이 억제된 환자에서 방광내 BCG 주입에 따른 전신적 BCG 감염이 보고되고 있다<sup>25</sup>. 이러한 위험 요소가 있는 환자들은 방광내 BCG 주입을 연기하거나 예방목적의 항결핵제(Isoniazid 300mg 3일간)투여 후 방광내 BCG 주입을 고려해야 하겠다. Colm Mcparland등<sup>26</sup>은 다른약제치료를 인한 면역억제가 없고 방광상피등 요로계 손상이 없었던 방광암 환자에서 방광내 BCG 면역치료 후 발생한 속립성 결핵을 경기관지 폐생검을 통한 배양검사에서 우형 결핵균이 증명된 증례를 보고 하였다. BCG와 관련된 합병증치료는 Donald L. Lamm등<sup>10</sup>의 보고에서 제시되었는데 피부 발진, 관절통, 관절염을 알레르기 반응으로 분류하고 항히스타민제와 소염제에 반응하지 않을 경우 항결핵제(Isoniazid 300mg 3개월간)투여를 권하였으며 전신적인 BCG 감염으로 육아종성 폐렴과 간염이 발생된 경우를 심한 급성 질환으로 분류하고 항결핵제(3제요법 : Isoniazid 300mg, Rifampin 600mg, Ethambutol 1,200mg 6개월간)투여를 권하였고 순환 허탈, 급성 호흡곤란, 그리고 범발성 혈관내 응고증을 보이는 환자들을 BCG 폐혈증으로 나누고 3제요법의 항결핵제와 Cycloserine 500mg을 하루에 두 번씩 5일간 경구로 복용하는데 BCG 과민반응으로 인한 2차 적인 쇼크와 감별이 안되므로 Prednisolone 40mg을 매일 정

주 할 것을 고려하도록 권하고 있다(Table 2).

본 증례들 중 첫 번째는 표재성 방광암을 경요도적 절제술 후 1주 간격으로 3회 BCG 주입치료 하였고, 3번째 BCG 주입치료 후에 마른 기침, 미열, 오한이 있어서 흉부 단순 촬영상 주로 우상엽에 경계가 불분명한 결절성 음영을 동반한 경화 소견이 보이면서 객담 도말 검사상 항산균 양성소견을 보였고 기관지 세척술이나 혈액배양은 시행하지 않았으나 BCG 균혈증으로 발생한 폐합병증으로 생각하고 항결핵제를 투여하며 외래에서 경과를 관찰 중이다. 두 번째 증례는 경요도적 절제술 후 1주 간격으로 2회 BCG 주입치료 하였고, 2번째 BCG 주입치료 후에 미열과 전신 쇠약이 있어서 흉부 단순 촬영상 양측 폐하엽에 속립병변이 있었으며 경기관지 폐생검상 만성 육아종성 염증소견을 보였고 객담 도말 및 배양 검사상 항산균 음성소견을 보여서 방광내 BCG 주입치료 후에 과민반응으로 인한 속립성 결핵으로 진단하고 스테로이드 치료 대신 6개월간의 항결핵제 투여 후 임상증상과 흉부 단순 촬영상의 호전이 있어서 외래에서 관찰 중이다.

### 요 약

표재성 방광암의 치료는 경요도적 절제술 후 방광내 BCG 투여가 표준적인 치료로 알려져 있다. 방광내 BCG 투여 후 가장 흔한 부작용은 방광자극, 빈뇨감, 배뇨 곤란 등이며 항결핵제를 사용해야 할 정도의 전신적인 부작용은 5% 이하로 알려져 있다. 저자들은 표재성 방광암 환자에서 경요도적 절제술 후 방광내 BCG 주입치료 후 폐합병증이 발생한 2예를 경험하여 문헌고찰과 함께 보고하는 바이다.

### 참 고 문 헌

1. 임미경, 이성순, 박효숙, 김 찬, 장윤혜, 최승원, 유 빈, 문희범 : 방광내 BCG 점적 주입 치료 후 발생한 관절염 1예. 대한류마티스학회지

- 2 : 192, 1995
2. 서원교, 박철희, 김천일, 이성준 : 표재성 방광암 환자에 대한 BCG 방광내 주입요법 ; 장기적 추적관찰의 결과. 대한비뇨기과학회지 37 : 1117, 1996
3. Morales A, Eidinger D, Bruce AW : Intracavitary bacillus Calmette-Guérin in the treatment of superficial bladder tumors. J Urol 116 : 180, 1973
4. Malmstrom PU, Busch C, Norlen BJ : Recurrence, progression and survival in bladder cancer : A retrospective analysis of 232 patients with >5-year follow-up. Scand J Urol Nephrol 21 : 185, 1987
5. Althausen AF, Prout GR, Daly JJ : Non-invasive papillary carcinoma of the bladder associated with carcinoma in situ. J Urol 116 : 576, 1976
6. Lutzeyer W, Rubben H, Dahm H : Prognostic parameters in superficial bladder cancer : An analysis of 315 cases. J Urol 127 : 250, 1982
7. Lamm DL : Long-term results of intravesical therapy of superficial bladder cancer. Urol Clin North AM 19 : 573, 1992
8. deKernion JB, Huang MY, Lindner A, Smith RB, Kaufman JJ : The management of superficial bladder tumors and carcinoma in situ with intravesical bacillus Calmette-Guérin. J Urol 133 : 598, 1985
9. Herr HW, Pinsky CM, Whitmore WF, Sogani PC, Oettgen HF, Melamed MR : Long-term effect of intravesical bacillus Calmette-Guérin on flat carcinoma in situ of the bladder. J Urol 135 : 265, 1986
10. Donald L. Lamm, van der Meijden AP, Morales A, Stanley A. Brosman, William J. Catalona, Harry W. Herr, Mark S. Soloway, Adolphe Steg and Frans M. J. Debruyne : Incidence and treat-



- ment of complications of bacillus Calmette-Guérin intravesical therapy in superficial bladder cancer. *J Urol* 147 : 596, 1992
11. Lamm DL, Stogdill VD, Stogdill BJ, Crispen RG : Complications of bacillus Calmette-Guérin immunotherapy in 1278 patients with bladder cancer. *J Urol* 135 : 272, 1986
  12. Smith RL, Alexander RF, Aranda CP : Pulmonary granulomata : a complication of intravesical administration of bacillus Calmette-Guérin for superficial bladder carcinoma. *Cancer* 71 : 1846, 1993
  13. Israel-Biet D, Venet A, Sandron D, Ziza J, Chretien J : Pulmonary complications of Intravesical bacillus Calmette-Guérin immunotherapy. *Am Rev Respir Dis* 135 : 763, 1987
  14. Kristjansson M, Green P, Manning H, Alexander M, Slutsky, Stephen M, Brecher, C, Fordham von Reyn, Robert D, Arbeit, and Joel N. Maslow : Molecular confirmation of bacillus Calmette-Guérin as the cause of Pulmonary infection following urinary tract instillation. *Clin Infect Dis* 17 : 228, 1993
  15. Kesten S, Title L, Mullen B, Grossman R : Pulmonary disease following intravesical BCG treatment. *Thorax* 45 : 709, 1990
  16. Rawls WH, Lamm DL, Lowe BA, Crawford ED, Sarosdy MF, Montie JE, Grosman HB, Scardino PT : Fatal sepsis following intravesical bacillus Calmette-Guérin administration for bladder cancer. *J Urol* 144 : 1328, 1990
  17. Steg A, Leleu C, Debre B, Boccon-Gibod L, Sicard D : Systemic bacillus Calmette-Guérin infection in patients treated by intravesical BCG therapy for superficial bladder cancer. *Prog Clin Biol Res* 310 : 325, 1989
  18. Deresiewicz RL, Stone RM, Aster JC : Fatal disseminated mycobacterial infection following intravesical bacillus Calmette-Guérin. *J Urol* 144 : 1331, 1990
  19. Van der Meijden APM, de Jong WH, Steerenberg PA, Walvoort HC, de Boer EC, Debruyne FMJ, Ruitenberg EJ : Intravesical BCG administration in the guinea pig. A histomorphological study. *Virchows Arch B Cell Pathol* 55 : 207, 1988
  20. Gupta RG, Lavengood R Jr, Smith JP : Millitary tuberculosis due to intravesical bacillus Calmette-Guérin therapy. *Chest* 94 : 1296, 1988
  21. Unger JD, Fink JN, Unger GF : Pigeon breeder's disease. A review of the roentgenographic pulmonary findings. *Radiology* 90 : 683, 1968
  22. Lotte A, Wasz-Hockert O, Poisson N, Dumitrescu N, Verron M, Couvet E : A bibliography of the complications of BCG vaccination. A comprehensive list of the word literature since the introduction of BCG up to July 1992, supplemented by over 100 personal communications. *Adv Tuberc Res* 21 : 194, 1984
  23. Morales A : Long-term results and complications of intravesical BCG therapy for bladder cancer. *J Urol* 132 : 457, 1984
  24. Lamm DL, Steg A, Boccon-Gibod L, Morales A, Hanna MG, Pagano F, et al : Complications of bacillus Calmette-Guérin immunotherapy : Review of 2602 patients and comparison of chemotherapy complaints. In: Debruyne FMG, Denis L, Van der Meijden APM, editors. *BCG in superficial bladder cancer*. EORTC GU Group Monography 6, New York : Alan R. Liss 335, 1989
  25. Joseph KI, William B, Chrisine BT : Corticosteroid-associated fatal mycobacterial sepsis occurring 3 years after instillation of intravesical bacillus

Calmette-Guérin. *J Urol* 150 : 1498, 1993

26. Colm Mcparland, David J. Cotton, Kemp S. Gowda, Vernon H. Hoepfner, W. Thomson Martin, and Paul F. Weckworth : *Milliary Mycoba-*

*cterium bovis* induced by Intravesical Bacille Calmette-Guérin Immunotherapy. *Am Rev Respir Dis* 146 : 1330, 1992