

□ 증 레 □

미만성 결절성 폐 골화증 (Diffuse Nodular Pulmonary Ossification) 1예

서울대학교 의과대학 내과학교실

최승호, 윤호일, 이상민, 황보빈, 유철규, 이춘택, 김영환, 한성구, 심영수

= Abstract =

A Case of Diffuse Nodular Pulmonary Ossification

Seung Ho Choi, M.D., Ho Il Yoon, M.D., Sang Min Lee, M.D., Bin Hwangbo, M.D.,
Chul-Gyu Yoo, M.D., Choon Taek Lee, M.D., Young Whan Kim, M.D.,
Sung Koo Han, M.D., and Young Soo Shim, M.D.

Department of Internal Medicine, Seoul National University Hospital, Seoul, Korea

Diffuse pulmonary ossification is rare disease of unknown etiology. Since the first description by Luschka in 1856, about 140 cases have been reported worldwide, but no such case has been reported in Korea yet.

We report 40-year-old woman who was diagnosed as diffuse nodular pulmonary ossification on open lung biopsy. She has no respiratory symptoms & physical findings and no previous disease history. She was incidentally found to have multiple pulmonary nodules on roentgenographic examination. Open lung biopsy was done for above lesion and She was proven to have diffuse nodular pulmonary ossification. She was followed by roentgenographic examination and showed no progression. (Tuberculosis and Respiratory Diseases 1999, 46 : 856-860)

Key words : Ossification, Pulmonary nodule.

서 론

미만성 폐 골화증은 1856년 Luschka가 처음 기술한 이래로 전 세계적으로 140예 정도에서 보고되어 왔으며¹⁾ 우리나라에서 문헌상의 보고는 아직 없는 매우 드문 질환이며 아직까지 원인이 뚜렷하게 밝혀지지 않은 상태이다. 미만성 폐 골화증은 여러 질환에 동반하

여 관찰됨이 보고되어 왔고 특히 승모판 협착을 가진 만성 심장질환 환자에서 많이 보고되었으며²⁾ 만성 폐 질환 중 간질성 폐섬유화증³⁾, 만성기관지염⁴⁾에서 그 외에 좌심방 점액종⁵⁾, 전이암, 치유된 급성호흡부전증 후군³⁾ 등에서도 보고가 있다. 그러나 다른 질환의 병력이 없이 발견되는 경우도 있다. 방사선학적으로 결절성이나 수지상(dendriform) 형태를 가지며 악성종

양의 전이와 같은 다른 질환으로 의심되기도 한다. 임상적으로 양성질환이나 수년에 걸쳐 서서히 진행하기도 한다⁴⁾.

저자들은 기존 질환의 병력이 없는 환자에서 개흉성 폐생검에 의해 진단된 미만성 결절성 폐 골화증 1예를 보고하는 바이다.

증 례

환 자 : 40세 여자

주 소 : 흉부 방사선 검사에서 우연히 발견된 폐결절
현병력 : 환자는 1996년 1월 타병원에 입원중 우연히 흉부 단순 방사선에서 양측 폐에 다발성 결절성 병변이 발견되었고 흉부 컴퓨터 단층촬영에서 위 결절은 석회화되어 있었고 전 폐야에 산재되어 있었다. 악성 종양의 폐전이를 의심하여 흉강경을 통한 조직생검을 시행하였다. 생검된 폐조직은 조직학적으로 국소적인 무기폐와 소동맥주위에 유리질의 기질화된 물질의 침착을 보였고 주변으로 골화의 소견을 보여 기관지결석이라는 병리진단을 내렸다. 추적관찰 중 단순 흉부 방사선 검사상에서 결절의 크기가 증가하는 소견을 보여 96년 11월 본원으로 전원 되었다. 입원 당시 문진상 특이한 증상은 없었다.

과거력 : 환자는 1994년에 왼쪽 내측 과(medial malleolus)의 압통이 발생하여 지켜보던 중 1996년 1월에 타 병원에서 내측 과에 대한 소파술(curettage)과 조직생검을 시행 받았다. 내측 과의 병변은 양성 섬유성 골병변으로 가골의 형성을 동반하여 섬유성 이형성증(fibrous dysplasia)이 가장 의심되었고 병적 골절된 상태였다. 그 외에 다른 질환력은 없었다.

이학적 소견 : 입원 당시 혈압, 체온, 맥박수, 호흡수 등의 생체활력증후는 정상이었고 흉부 청진상에서 이상소견 없었다. 왼쪽 내측 과에 이전의 수술로 인한 상처가 있었다.

검사실 소견 : 말초혈액검사에서 백혈구 $6,700/\text{mm}^3$, 혈색소 13.1g/dL , 혈소판 $192,000/\text{mm}^3$ 였고 칼슘, 인 등을 포함한 생화학 검사는 정상이었다. 동맥혈 가

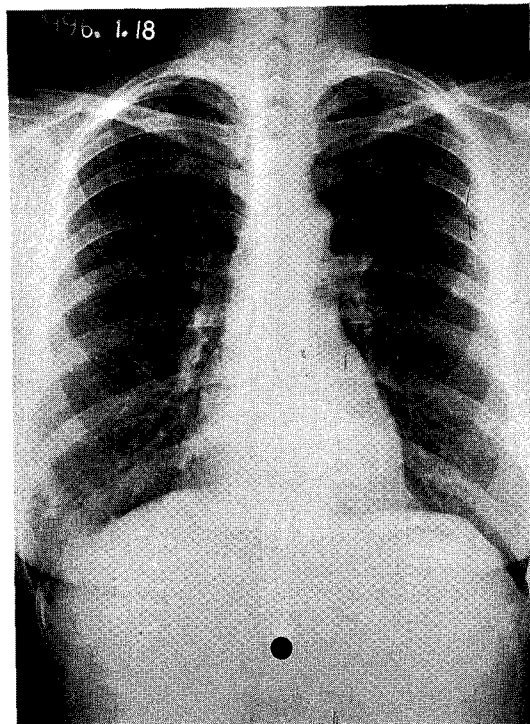


Fig. 1. Chest PA shows multiple nodules in both lung fields.

스분석에서는 pH 7.40, PaCO_2 39mmHg, PaO_2 79mmHg, HCO_3 24.7mmol/L 였다. 폐기능검사에서는 FVC는 추정 정상치의 116%, FEV_1/FVC 는 115% 였다.

단순 흉부 방사선, 흉부 컴퓨터 단층 촬영 : 양측 폐의 주로 말단부위에 크기가 작은 다발성 석회화 결절이 관찰되었고 흉부 단층촬영상 결절은 96년 1월과 비교하여 크기나 모양의 변화는 없었다.(Fig. 1, 2.)

병리학적 소견 : 1996년 11월 8일 상기 폐병변에 대해 외과적 개흉술을 시행하였다. 수술 소견상 우측 전 폐야에 걸쳐 골과 비슷한 경도를 가지는 딱딱한 결절들이 3-4mm의 크기로 주로 흉막하의 폐 표면에서 다발적으로 만져졌으며 이 결절을 생검하였다. 생검된 폐조직은 병리학적으로 96년 1월과 비슷한 소견이었으며 결절부위의 폐실질에서 골성조직(osteoid)를 포함한 층판성(lamellar) 골화와 주위의 섬유화를 확인

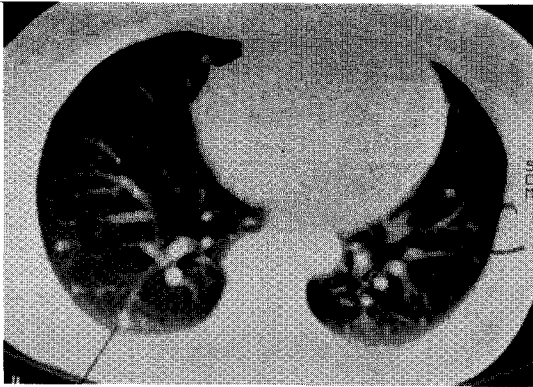


Fig. 2. Chest CT shows multiple, small sized calcified nodule in both lung periphery.

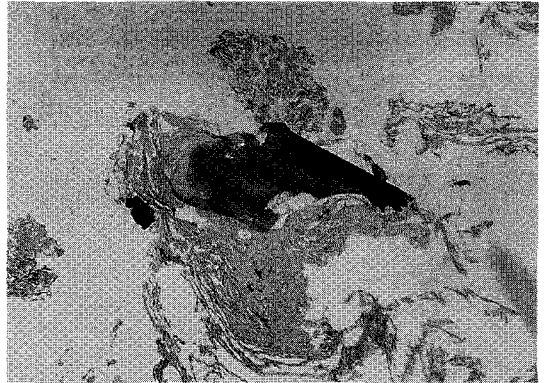


Fig. 3. Photomicrograph of histopathologic lung specimen shows a nodule of mature lamellar bone having osteoid & surrounding fibrosis(H&E, ×40).

할 수 있었고 악성의 소견은 없었다.(Fig. 3)

치료 및 경과 : 특이적인 치료 없이 1998년 8월 까지 단순 흉부방사선 촬영을 하며 경과를 관찰하였으며 결절이 진행되는 증거는 없었다.

고 찰

미만성 폐 골화증은 1856년 Luschka가 기술한 이후로 전 세계적으로 140여 정도에서 보고될 정도로¹⁾ 극히 드문 질환이며 아직 국내에서의 문헌보고는 없는 실정이다. 대부분의 환자들은 주로 40-60 대에 무증상으로 우연히 발견되며 부검에서 확인되는 경우가 많다. 증상이 있더라도 폐골화증에 의한 것인지 동반 질환에 의한 이차적 증상인지는 구별하기는 어렵다. 신체검진이나 칼슘, 인, 알칼리성 인산화 효소 등을 포함한 검사상에서도 대부분 이상이 없으며 폐에 전이성 석회화(metastatic calcification)를 초래할 수 있는 부갑상선질환 등의 증거도 없는 경우가 많다⁶⁾. 우리나라에서 흔히보는 결핵에 의한 석회화는 조직학적으로 골성조직의 존재없이 폐조직에 석회화를 초래함으로써 골성조직의 존재가 있는 골화와는 구분된다⁷⁾.

폐 골화증은 승모관협착 환자와 그 외의 여러 질환에서 동반되었음이 보고되고 있다. 그러나 이러한 질환들의 미만성 폐 골화증과의 연관성에 대해서는 논란

이 있으며 이는 발생빈도가 매우 낮아 두 질환사이의 인과관계를 추론하는 것이 어렵기 때문이다.

미만성 폐 골화증은 결절성과 수지상의 두가지 유형이 있다^{7,8)}. 결절성의 경우 폐포에 층판성(lamella)의 골성조직 침착이 관찰되며 골수는 없는 것이 보통이고 승모관 협착이 있는 환자에서 흔히 관찰된다. Wells 와 Dunlap은 위의 소견이 폐의 울혈이나 간질성 폐렴에서 폐포 삼출액이 기질화하고 이에 의해 결체조직의 증식, 골조직으로의 화생이 이루어지는 것이라는 가설을 발표하였다⁹⁾. 수지상의 경우 폐포중격에 수지상의 골성조직 침착을 보이며 보통 골수조직을 포함한다. 골화증의 발생에 hemosiderin이 관여할 것이라는 보고도 있으나 보고마다 다른 결과를 보여주고 있어 골조직의 형성이 기질화된 hemosiderin의 침착에 의한 것인지 혹은 우연히 같이 발견되는 것인지는 확실하지 않다^{9,10)}. 폐 골화증이 폐섬유화증에 동반되어 발견되는 경우 대부분에 있어 섬유화된 부위에서 주로 골조직이 관찰된다¹¹⁾.

흉부 방사선 검사상 발견되지 않는 경우도 많으며 발견되는 경우에는 미세한 선상의 음영이 수지상으로 관찰되거나 속립성 혹은 소결절성 석회화가 전 폐야에 양측성, 미만성으로 나타나기도 한다¹²⁾. 주로 폐하염을 침범하며 병변이 폐하염에만 국한되어 나타나는 경

우도 있다. 결절성 골화증의 경우 석회화된 수mm 크기의 결절이 다발성으로 흉막하부위에 나타나는 형태로 나타나며 이전의 감염의 흔적으로 오인되는 경우도 있다¹³⁾. 수지상 골화증의 경우 분지된 형태의 석회화 병변을 보이며 이는 흔히 상흔, 섬유화, 기관지확장증 등으로 오인되기도 한다. 석회화된 병변은 크기가 작아 관찰되기 어려운 경우가 많으며 이러한 경우 불규칙한 하엽의 음영을 보이는 간질성 섬유증, 림프관성 전이, 심부전증에서 보이는 Kerley's B line 등과 감별이 어려울 수도 있다¹²⁾.

조직학적으로는 결절성의 골종괴(nodular bone mass)가 수지상 혹은 결절성 형태로 폐포안에서 관찰된다. 결절성 골화증의 경우 석회화된 결절이 폐포를 따라 국소적으로 분포되어있는 양상을 보이며 수지상 골화증의 경우 Luschka가 처음 기술한 것처럼 기관지나 혈관의 주행과 일치하지 않는 특징적인 석회화된 분지를 보이며 가끔 골수조직이 관찰된다. 골화된 부위는 성숙한 층판골(lamellar bone)로 구성되어 있으며 조골세포나 파골세포의 활성은 거의 없다. Daust는 골화는 혈관주위 결체조직의 퇴행(senile degeneration)으로 초기의 동맥근육층의 퇴행성 병변, 혈관주위 조직 부종의 유리질화에 이어 골조직의 생성, 골수를 함유하는 골의 형성의 과정을 밟는다고 하였다. 그 이후의 여러 보고에서들도 위의 가정을 뒷받침하고 있다¹⁴⁾.

폐에 있어 골조직의 생성은 대부분 임상적으로 양성이며 방사선적으로나 조직학적으로 가역적인 변화를 보인다는 보고는 아직 없다¹⁵⁾.

본 예는 미만성 결절성 폐 골화증에서 흔히 동반되는 질환의 증거가 없었으며 특이한 호흡기 증상, 증후, 검사소견의 이상도 없었다. 흉부 방사선 검사상 다발성 결절로 나타나 악성종양의 가능성을 배제하기 위해 개흉 폐생검을 시행하였다. 수술 소견상 골과 같은 정도의 다발성 결절이 전 폐야에 걸쳐 있었고 조직학적으로 폐조직내에 층판화된 골화의 소견을 보여 미만성 결절성 폐 골화증으로 진단되었다. 이후 경과추적에서 결절의 변화는 관찰되지 않았다.

결 론

저자들은 흉부 방사선에서 우연히 발견된 폐결절을 가진 환자가 개흉폐생검에서 미만성 결절성 폐 골화증으로 진단된 1예를 경험하였기에 문헌 고찰과 함께 보고하는 바이다.

참 고 문 헌

1. Friedrich T, Steinecke R, Horn LC, Eichfeld U : Idiopathic pulmonary ossification. *Rofo Fortschr Geb Roentgenstr Neuen Bildgeb Verfahr* 169 : 267,1998(abstract)
2. Galloway RW, Epstein EJ, Coulshed N : Pulmonary ossific nodules in mitral valve disease. *Br Heart J* 23 : 297, 1961
3. Mendeloff J : Disseminated nodular pulmonary ossification in the Hamman-Rich Lung. *Am Rev Respir Dis* 103 : 269, 1971
4. Kawakami Y, Abe S, Nishimura M, Araya Y, Wakabayushi O, Fujioka Y : Diffuse pulmonary ossification associated with chronic bronchitis. *Jpn J Med* 26 : 409, 1987
5. Epstein EJ, Chapman R, Coulshed N, Galloway RW : Pulmonary ossific nodule formation in the absence of mitral valve disease. A report of four cases. *Am Heart J* 65 : 816, 1963
6. Benjamin Felson, Jan Schwarz, Robert R. Lukin, Hugh H. Hwakins : Idiopathic pulmonary ossification. *Radiology* 153 : 303, 1984
7. Philip S. Hasleton : Chapter 25 Miscellaneous conditions and lung diseases of unknown origin, *Spencer's pathology of the lung*, 5th Ed., p793, McGraw-Hill
8. Charles G, Popelka, Jerome Kleinerman : Diffuse pulmonary ossification. *Arch Intern Med* 137 : 523, 1977

9. Wells HG, Dunlap CE : Disseminated ossification of the lungs. Arch Patho 35 : 420, 1943
10. Lawson HM : Disseminated ossification of the lungs in association with mitral stenosis. Br Med J 1 : 433, 1949
11. Pear BL : Idiopathic pulmonary ossification. Radiology 91 : 746, 1968
12. Benjamin Felson : Chapter 14 Thoracic calcifications, Chest Roentgenology, p464, Philadelphia Saunders 1973
13. Kimka Ndimbie, Chad R. Williams, Min W. Lee : Dendriform pulmonary ossification. Arch Patho Lab Med 111 : 1062, 1987
14. Daust W : Uber verastelte knochenspangenburg in der Lunge. Frankfurt Pathol 37 : 313, 1929
15. Ethan D. Fried, Thomas A. Godwin : Extensive diffuse pulmonary ossification. Chest 102 : 1614, 1992