

광범위한 양측성 폐경변

가톨릭대학교 의과대학 내과학교실

최수미, 한충민, 강지호, 장우임, 김치홍, 김관형, 문화식, 송정섭, 박성학

= Abstract =

Extensive Bilateral Airspace Consolidation

Su Mi Choi, M.D., Chung Min Han, M.D., Ji Ho Kang, M.D., Woo Im Chang, M.D.,
Chi Hong Kim, M.D., Kwan Hyoung Kim, M.D., Hwa Sik Moon, M.D.,
Jeong Sup Song, M.D., Sung Hak Park, M.D.

Department of Internal Medicine, College of Medicine,
The Catholic University of Korea, Seoul, Korea

Pneumonia caused by *Mycoplasma pneumoniae* is usually a mild and self-limited infection. Chest films usually show patch consolidation or interstitial infiltration in the lung. We recently encountered a case of fulminant *Mycoplasma pneumoniae* which showed rapidly progressing extensive bilateral airspace consolidation with pleural effusion.

A previously healthy 19-year-old female college student was admitted to the hospital because of fever and dry cough. Chest X-ray showed large areas of airspace consolidation in both lung with pleural effusion and rapid progression of the lung lesion. The diagnosis of *Mycoplasma pneumoniae* was made from the serologic test. Here we report a case of *Mycoplasma pneumoniae* showing unusual manifestation. (Tuberculosis and Respiratory Diseases 1999, 46 : 735-740)

Key words : *Mycoplasma pneumoniae*, Airspace consolidation, Pleural effusion.

증례

환자 : 김○○, 여자, 19세
주소 : 5일 전부터 시작된 발열 및 마른 기침
현병력 : 상기 환자는 평소 건강히 지내던 대학생으로
내원 5일전부터 시작된 발열을 주소로 개인의원에서

치료받던 중 내원 2일전부터 기침 및 흉통이 심해져
응급실로 내원하였다. 내원당시 발열, 오한은 없었으
나, 경도의 상복부 통증을 호소하였고, 마른 기침과
흉통으로 호흡곤란을 호소하였으며, 빈호흡과 호흡곤
란이 급속히 진행되는 양상을 보여 중환자실로 입원하
였다.

과거력 및 가족력 : 특이 사항 없음

사회력 및 투약력 : 특이 사항 없음.

이학적소견 : 내원시 환자는 급성 병색을 보였고, 체온은 36.6℃, 혈압은 100/60 mmHg, 맥박 분당 110회, 호흡수 분당 30회였다. 결막은 창백하지 않았고, 공막에 황달은 없었다. 갑상선 및 경부 임파절은 촉진되지 않았고, 구개 및 편도선 종대는 없었다. 환자는 빠르고 얇은 호흡을 하였으며, 우폐하야에서 호흡음의 감소와 수포음이 청진되었다. 심음은 규칙적이었고, 심잡음이나 분마음은 들리지 않았다. 복부 진찰에서는 상복부 압통이외에 특이 소견은 없었고, 사지 및 신경학적 검사에서 이상소견은 없었다.

검사실 소견 : 말초 혈액검사는 백혈구 3,800/mm³ (호중구 85%, 임파구 12%, 단핵구 1%), 혈색소 12.9 g/dl, 혈소판 130,000/mm³이었고, 혈청 생화학검사, 소변검사 등은 모두 정상소견이었다. 적혈구 침강속도는 40 mm/hr, CRP는 40 mg/dL이었다. 산소 투여 전 시행한 동맥혈 가스검사는 pH 7.366, PaO₂ 42.4 mmHg, PaCO₂ 38.7 mmHg, HCO₃ 22.4 mmol/L, 산소포화도 77.8%로 저산소증을 보였고, 폐포-동맥 산소 분압차이 {(A-a)DO₂}는 101 mmHg였다. 내원당시 시행한 흉막천자 검사에서 백혈구 6000/mm³(호중구 10%, 임파구 90%), protein 3.8 g/dl, glucose 99 mg/dl, LDH 487 IU/L였고, ADA는 81 IU/L, CEA 5.02 ng/ml, AFB 도말 및 AFB-PCR은 음성이었고, 세균 배양검사에서 균은 배양되지 않았다. 혈액 및 객담 배양 검사에서도 균은 배양되지 않았다.

흉부 방사선 소견 : 내원 당시 시행한 단순 흉부 X-선상 우폐하야의 광범위한 경변과 좌폐문부의 폐렴성 침윤이 보였다(Fig. 1). 2병일에 시행한 흉부 전산화 단층촬영상 양측 폐하야의 후방에 공기기관지음영을 동반한 광범위한 폐경변과 양측 폐상엽의 전방부에 다발성의 젓빛유리음영의 결절들이 관찰되었고, 폐경변 내에 CT 혈관조영병변(CT angiogram sign) 및 우측 폐에 소량의 흉수가 동반되었다(Fig. 2).

임상 경과 및 진단 : 입원 후 경험적 항생제 치료를 시

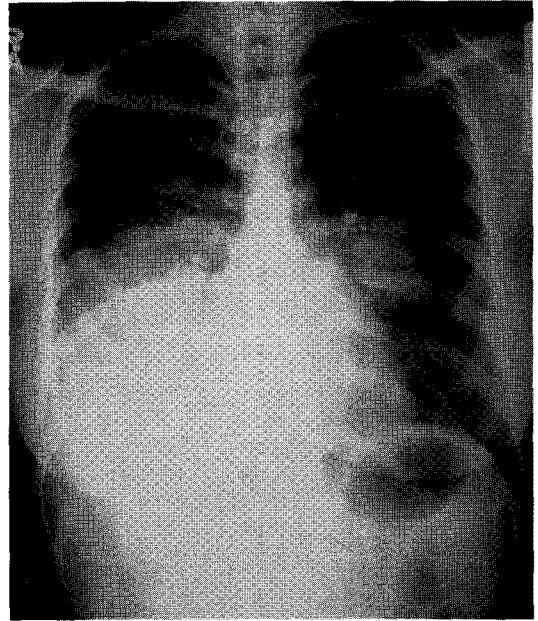


Fig. 1. Chest PA at admission showed large areas of airspace consolidations in right lower lung zone and left parahilar region.

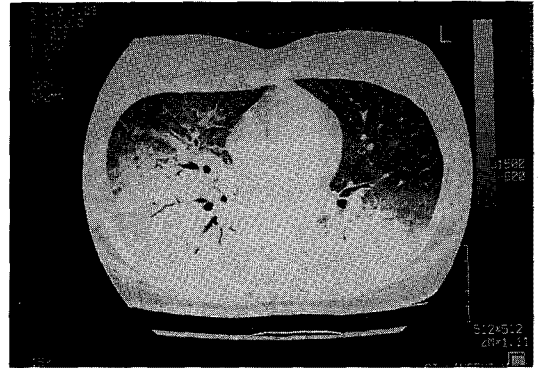


Fig. 2. HRCT scan at one day after admission showed considerable airspace consolidations in both lower lobes with air bronchograms.

작하였고, 1병일에 기관지 세척액을 얻기위해 시행한 기관지 내시경에서 중등도의 충혈된 기관지 점막소견 이외에 종물은 관찰되지 않았으며, 호흡곤란으로 더

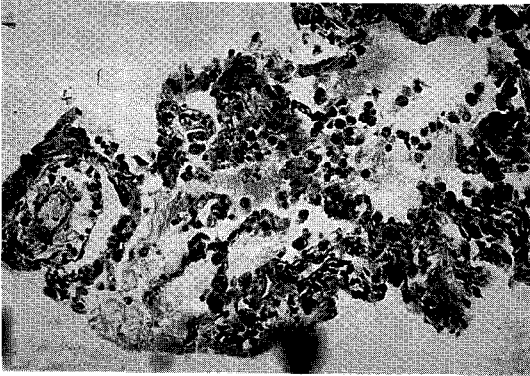


Fig. 3. Lung biopsy specimen shows infiltration of the acute and chronic inflammatory cells in the interstitium. A few eosinophils are also noted. Alveolar spaces are filled with inflammatory exudates.

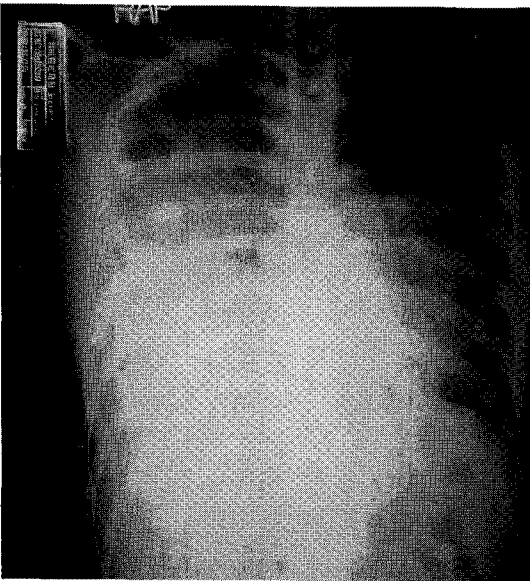


Fig. 4. Follow up chest PA, four days later, showed progression of airspace consolidations and pleural effusion in both lower lung fields.

자세한 검사는 시행하지 못하였다. 기관지 세척액 검사상 결핵균이나 세균은 동정되지 않았다. 내시경후 39℃의 고열과 저산소증을 동반한, 급속히 진행되는

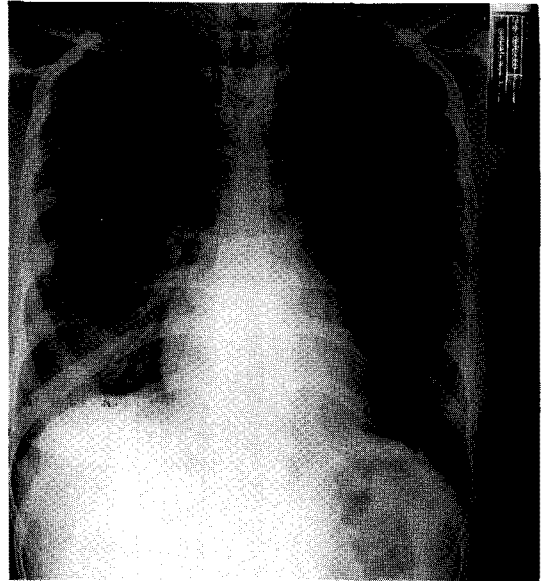


Fig. 5. Follow up chest PA, seven days later, showed nearly complete clearing of airspace consolidations, remaining minimal hazy opacity in lateral portion of right lower lung zone.

양측성 폐렴양의 경화 병변을 보여, 급성 간질성 폐렴 의심하에 methylprednisolone을 500 mg/day 용량으로 투여하였다. 2병일에 추적한 흉부 X-선 소견상 양측 폐야의 폐렴성 경변의 악화 및 흉막 삼출액 소견을 보여 흉부 전산화 단층촬영과 X-선 투시 유도하 폐생검을 시행하였다.

병리조직 소견 : 광학 현미경 소견상 급·만성 염증세포와 소수의 호산구가 간질에 침윤되어 있었고, 폐포 내에도 염증세포의 침윤과 염증성 삼출액이 관찰되었다(Fig. 3).

치료 및 경과 : 스테로이드 투여 후부터 호흡곤란이 호전되고, 열이 떨어지면서 환자는 안정상태를 보였으나, 4병일까지 흉부 X-선상 양측성 경변이 계속 진행하다(Fig. 4), 5병일부터 급속한 호전을 보여 7병일에 추적한 흉부 X-선은 우폐하엽의 미만성 침윤 소견만이 보였다(Fig. 5). 환자 내원당시 검사한 마이코플라스마 항체가는 1 : 40, 한냉 응집가는 음성이었

으나, 7병일에 추적검사서 각각 1 : 160, 1 : 40으로 4배이상 증가 소견을 보여 *M. pneumoniae*에 의한 폐렴으로 진단, Roxythromycin을 추가 투여하였고, 스테로이드는 급속 감량을 하였다. 환자는 12병일에 증상호전되어 퇴원하였다.

고 찰

전형적 세균성 폐렴은 고열, 오한, 객담을 동반한 기침, 흉막염성 흉통, 그리고 흉부방사선 소견상 대엽성 경변을 보이는 반면, 비정형성 폐렴은 아급성, 잠행성의 발병과 건성기침, 경도의 호흡기 증상 및 흉부방사선 소견상 간질성 혹은 기관지 폐렴의 양상을 보이며 흔히 전신증상이 현저하다¹⁾. *M. pneumoniae*는 전체 지역사회 폐렴 원인의 15-20%를 차지하며, 비정형성 폐렴을 일으키는 가장 흔한 원인균이다¹⁾. 기침에 따른 도말핵에 의해 사람간의 전파가 가능하므로 가족내, 학교 혹은 군대와 같은 폐쇄사회에서는 폐렴의 50%를 차지하기도 한다^{1,2)}. *M. pneumoniae*는 단독 증식이 가능한 최소의 미생물로, 세포벽이 없는 특징과 호흡상피에 대한 선택적 친화성을 갖고 있어, 인두염이나 기관지염, 폐렴 등의 상·하기도 감염을 일으킨다¹⁻³⁾.

마이코플라스마 폐렴은 2-3주의 잠복기 후 경도의 발열과, 2-3일 뒤에 현저해지는 심한 건성기침과 두통이 특징으로 대부분은 경한 임상경과를 밟는다. 그러나 드물게 중증의 전격성 마이코플라스마 감염으로 여러 가지 폐내·외 합병증을 동반하기도 한다^{2,3)}. 폐내 합병증으로 cellular bronchiolitis, bronchiolitis obliterans with or without organizing pneumonia, 기관지확장증, 기낭종, 흉막 삼출액, 급성 호흡곤란 증후군, 폐색전증, 만성 간질성 섬유화증, 폐농양 등을 일으킨다^{2,6,8,9,11)}. 마이코플라스마 폐렴의 폐외 합병증은 피부병변이 가장 흔하며, 반구진성 발진에서 Stevens-Johnson 증후군에 이르기까지 다양하고, 다음으로 심장을 침범하는 경우 심부전, 부정맥, 전도장애, 심근염, 심막혈종 등이 나타날 수 있으며, 드물게

신경학적 합병증으로 뇌수막염, 횡단성척수염 등이 동반되기도 한다^{1,3)}.

흉부 방사선 소견상 기관지 폐렴 혹은 간질성 폐렴으로 주로 하엽에 현저하고, 임상 증상과는 맞지 않게 증상이 심한 경우에도 폐침윤이 경미하거나, 폐침윤에도 불구하고 임상증상은 경미하여 "walking pneumonia" 라고 하기도 한다. 환자의 1/4에서 양측성 폐침윤이 관찰되고, 20%에서 소량의 흉막 삼출액을 동반한다^{1,3,9)}.

마이코플라스마 폐렴은 청년에서 간질성 폐렴의 소견과 객담도말상 염증은 있으나 세균이 발견되지 않는 경우 고려되어야 하며, 혈청학적 검사상 한냉응집가가 1 : 64 이상의 높은 역가를 보이거나, 회복기에 4배 이상의 증가소견으로 진단할 수 있다. 그 이외의 일반적인 검사실 검사는 비특이적인 소견을 보이며, 확진을 위한 빠르고, 정확하며, 널리 사용될수 있는 검사법이 없어 진단이 종종 늦어지는 경우가 있다. 또한 마이코플라스마 감염이 대개 경미한 임상경과를 보이므로, 중증의 마이코플라스마 폐렴이나 폐외 합병증을 동반한 폐렴 환자에서 초기 감별진단에 마이코플라스마 폐렴을 생각하지 못하고 놓치는 경우도 있다. 이처럼 임상 양상, 방사선 소견, 검사실 소견 등 어느 것도 마이코플라스마 폐렴의 확진을 위해 충분치 않아 불행히도 진단이 늦어지거나 후향적으로 내려지므로 호흡기 증상을 보이는 모든 연령의 환자에서 마이코플라스마 감염의 가능성을 항상 염두해 두어야 하겠다²⁾.

본 증례는 평소 건강하던 젊은 대학생에서 저산소증과 호흡곤란을 동반한, 경험적 항생제 치료에도 불구하고, 급속히 진행되는 양상의 양측성 폐렴으로, 초기 감별진단에 마이코플라스마 폐렴은 생각치 못하였고, 흉부 방사선 소견상 양측 폐하엽의 후방으로 광범위한 폐경변과 흉막 삼출액이 동반되어, 급성 호산구성 폐렴, lipoid pneumonia, 흡인성 폐렴, 급성 간질성 폐렴 등을 생각했던 경우이다. 병력 청취상 특별한 투약력이나 흡인의 병력이 없어 급성 간질성 폐렴 의심하에 초기에 스테로이드 치료를 시작하였으며, 스테로이드 투여후 호흡부전 및 흉부 X-선상의 폐경변과 흉

막 삼출액의 급속한 회복을 보였다. 내원시 마이코플라스마 항체는 1 : 40, 한냉 응집가는 음성이었다, 5병일에 추적검사결과 각각 1 : 160, 1 : 40으로 증가되어 마이코플라스마 폐렴을 진단할 수 있었다.

본 증례의 경우 스테로이드 투여가 비교적 빠른 시기에 이루어졌으며, 스테로이드 투여후 급속한 회복을 보였는데, 이는 마이코플라스마 폐렴의 병인에 면역학적 기전이 중요한 작용을 하기 때문인 것으로 생각된다⁵⁾. Noriega⁷⁾등에 의하면 마이코플라스마균에 대한 숙주의 세포성 면역반응이 중증의 전격성 폐렴을 일으키는 데 중요한 역할을 한다고 한다. 즉 이전 감염으로 얻어진 감염된 임파구들이 재감염시 활성화되어 정상치 이상의 매개물질들을 분비하고, 이에 의해 국소 폐조직의 파괴와 다단계의 염증성 반응이 일어난다. 다시 말해 마이코플라스마균에 대한 과도한 숙주의 세포성 면역 반응이 폐손상을 초래하는 것이다. 따라서 증상이 발현되고 치료에도 불구하고, 수일이 지나도 회복되지 않는 호흡부전을 동반한 중증의 마이코플라스마 폐렴의 경우 스테로이드의 경험적 사용이 고려되어야 하겠다. 또한 스테로이드는 섬유모세포의 증식을 억제하여 후에 야기되는 폐섬유화를 방지하는 것으로 보인다^{6, 7, 11)}.

임상에서 지역사회 폐렴의 원인균을 감별하는 것은 매우 어렵고 대개는 임상양상 등으로 미루어 경험적 추정에 의해 전형적 폐렴과 비전형성 폐렴으로 감별하여 경험적 항생제 투여가 이루어진다. 마이코플라스마 감염은 비교적 흔하며, 중증 감염도 빠르고 정확한 진단적 방법의 부족으로 진단이 과소평가되거나 놓치는 경우가 드물지 않을 것으로 보여, 지역사회 폐렴의 초기 항생제 선택에 전형적 폐렴과 비전형성 폐렴 모두를 겨냥하여 경험적 항생제 치료를 해야할 것으로 생각된다²⁾.

요 약

평소 건강하던 19세 여자 환자가 호흡곤란을 보이며 급속히 진행되는 양상의 폐렴으로 입원, 혈청학적 검

사에서 마이코플라스마 폐렴으로 진단되었으며, 초기 스테로이드 투여와 항생제 치료로 증상 호전되어 퇴원하였다. 호흡부전을 동반하면서 광범위한 양측성 폐경변과 흉수 소견을 보이는 중증의 전격성 마이코플라스마 폐렴은 비교적 드물기에 문헌고찰과 함께 보고하는 바이다.

참 고 문 헌

1. Gail HC, Gregory CG, Waites KB : Chapter 180, Mycoplasma infections, In Anthony SF (Ed.) Principles of internal medicine, 14th Ed., p1052, McGraw-Hill, 1998
2. Edward DC, Carolyn HW : Fulminant mycoplasma pneumoniae pneumonia. West J Med 162 : 133, 1995
3. Burke AC, Antonio MO : Atypical pneumonia. Postgraduate med 99(1) : 123, 1996
4. Cassell GH, Cole BC : Mycoplasmas as agents of human disease. N Engl J Med 304 : 80, 1981
5. Biberfeld G, Sterner G : Effect of Mycoplasma pneumoniae infection on cell mediated immunity. Infection 4 : 17, 1976
6. Kaufman JM, Cuvelier CA, Van der Straeten M : Mycoplasma pneumonia with fulminant evolution into diffuse interstitial fibrosis. Thorax 35 : 140, 1980
7. Noriega ER, Simberkoff MS, Gilroy FJ, Rahal JJ : Life-Threatening Mycoplasma pneumoniae pneumonia. JAMA 229(11) : 1471, 1974
8. Shah DC, Muthiah MM : Adult respiratory distress syndrome due to mycoplasma pneumonia. Postgraduate Med 72(846) : 241, 1996
9. Chester A, Kane J, Garagusi V : Mycoplasma pneumonia with bilateral pleural effusions. Am Rev of Resp Dis 112 : 451, 1975

10. Richard JK, Allan JW : Fulminant mycoplasma pneumoniae infection. *Am Rev of Resp Dis* 122 : 491, 1980
11. Josep ML, Antonio U, Enric G, Miquel AC, Concepcion M : Bronchiolitis obliterans organizing pneumonia associated with acute mycoplasma pneumoniae infection. *Clinical Infectious Disease* 25 : 1340, 1997