

□ 증 례 □

신증후군에 동반된 거대세포바이러스 폐렴 1예

연세대학교 의과대학 내과학교실, 병리학교실*

고원기, 서정훈, 안강현, 양동규, 조현명, 김성규, 이원영, 신동환*

= Abstract =

A Case of Cytomegalovirus Pneumonia Associated with Nephrotic Syndrome

Won Ki Ko, M.D., Jung Hoon Suh, M.D., Gang Hyun Ahn, M.D.,
Dong Gyoo Yang, M.D., Hyun Myung Cho, M.D., Sung Kyu Kim, M.D.,
Won Young Lee, M.D., Dong Hwan Shin, M.D.*

Department of Internal Medicine and Pathology,
Yonsei University, College of Medicine, Seoul, Korea*

Cytomegaloviruses (CMVs) are ubiquitous but highly species-specific agents which commonly infect many animals, including humans. Cytomegalovirus (CMV) pneumonia has been one of the most important opportunistic infections in the immunocompromised host for those who have acquired immunodeficiency syndrome (AIDS) or who have received kidney, bone marrow or other organs. Cytomegalovirus infection has been known to be associated with congenital, infantile and adult nephrotic syndrome.

We report a rare case of CMV pneumonia with nephrotic syndrome in a 62-year-old female who recovered fully with ganciclovir. (Tuberculosis and Respiratory Diseases 1999, 46 : 574-579)

Key words : Cytomegalovirus, Pneumonia, Nephrotic syndrome.

서 론

거대세포바이러스 감염은 정상인구의 50-80%를 차지하며^{1,2)} 임상적으로 경한 증상이나 무증상으로 지나가며 간혹 단핵세포증후군(mononucleosis syndrome), 간염, Guillain-Barre 증후군 및 매우 드물게 폐렴의 형태로 나타난다^{1,3-6)}. 거대세포바이러스 폐렴은 장기이식 후 면역억제제를 사용하거나 후천성

및 선천성 면역결핍증 등의 면역기능 장애 환자 등에서 거대세포바이러스 장애 양성 공여자(CMV-seropositive donor)의 장기 및 혈액을 통한 감염 혹은 잠복감염의 재활성화로 나타나게 되는 질환으로 신증후군에 동반된 거대세포바이러스 폐렴은 아직까지 국내에서는 보고된 예가 없기에 최근 경험한 1예를 문헌고찰과 함께 보고하는 바이다.

증 례

환 자 : 오○순, 여자, 62세

주 소 : 발열, 호흡 곤란

현병력 : 환자는 1년전 호흡곤란으로 내원하여 신증후군 및 이로 인한 흉막 및 심낭 여출액을 진단 받은 이후 외래에서 특별한 치료 없이 추적관찰 중 내원 2주 전부터 상기 증세 있어 연세대학교 의과대학 세브란스 병원에 입원하였다.

과거력 및 가족력 : 1년전 신증후군을 진단 받은 이외에 다른 특기 사항 없음.

이학적 소견 : 내원 당시 발열, 오한, 호흡 곤란, 오심, 구토 등을 호소하였으며 혈압 120/90 mmHg, 맥박 102회/분, 호흡수 20회/분, 체온 37.3℃ 이었고, 급,만성 병색을 보였다. 양 폐하부에 증가된 호흡음 및 수포음이 청진되었으며 하지 부종은 관찰되지 않았고 그 외 특이 소견은 없었다.

검사실 소견 : 말초혈액 검사상 백혈구 4,660/mm³, 혈색소 12.2 g/dL, 헤마토크릿 35.5%, 혈소판 166,000/mm³ 이었으며, 혈청 생화학 검사상 Ca 7.5 mg/dL, BUN 10.0 mg/dL, Cr 0.5mg/dL, total bilirubin 1.0 mg/dL, total protein 5.0 g/dL, albumin 2.5 g/dL, AST 119 IU/L, ALT 72 IU/L, total cholesterol 134 mg/dL, 혈청 전해질 검사상 Na

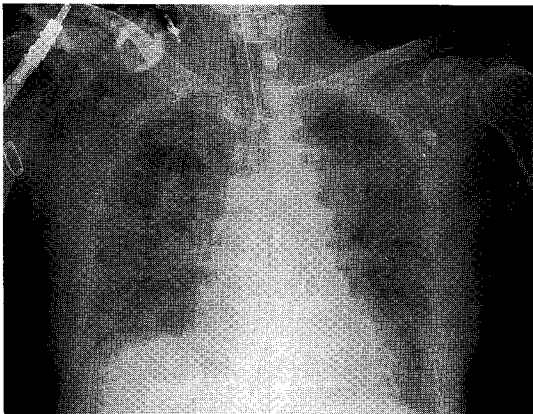


Fig. 1. Chest X-ray showing diffuse interstitial infiltration in both lung fields.

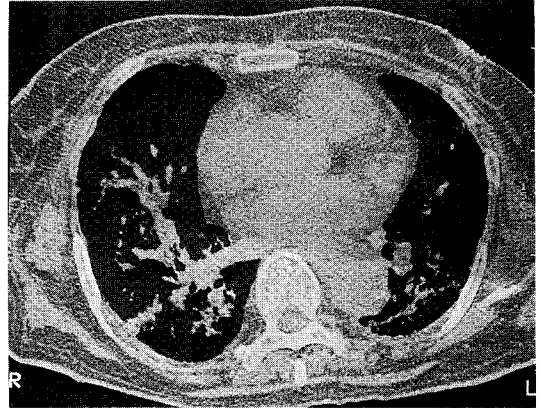


Fig. 2. Chest HRCT showing diffuse ground glass opacities in both lung fields.

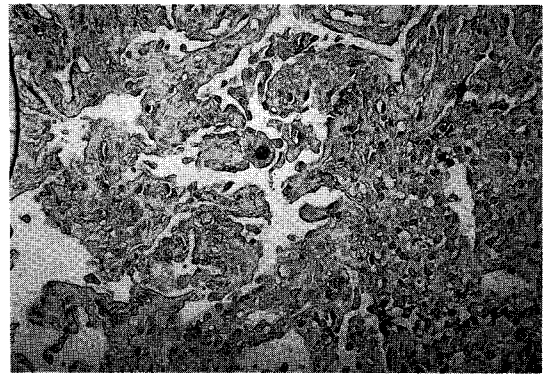


Fig. 3. Neutrophilic interstitial infiltration with thickened alveolar septa and cytomegalic inclusion with anti-CMV antibody immunostain (H & E, ×400).

126 mEq/L, tCO₂ 25 mEq/L 이었다. 소변 검사상 protein > 300 mg/dL, RBC(++) 이었고 24시간 요단백 3.7 g, 크레아티닌 청소율은 44 ml/min/1.73m² 이었다.

방사선 소견 : 단순 흉부 엑스선상 양측폐야에 경계가 불분명한 침윤(Fig. 1)과 고해상도 흉부 전산화단층 촬영상 미만성 간유리모양상의 음영 및 간질성 폐렴의 소견이 관찰되었다(Fig. 2).

병리 소견 : 경기관지 폐생검의 병리조직 소견상 호중구의 간질조직내 침윤과 거대세포 붕입체가 관찰되었

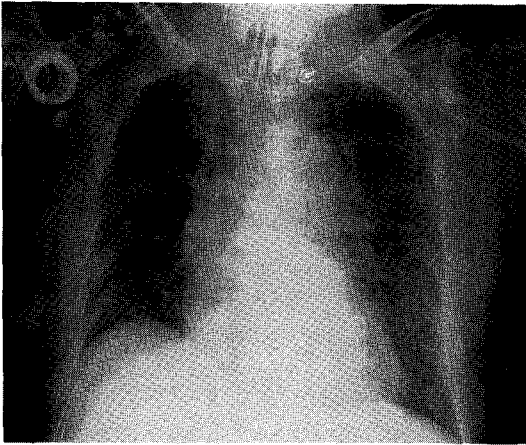


Fig. 4. Chest X-ray showing resolution of diffuse interstitial infiltration in both lung fields.

다(Fig. 3).

치료 및 경과 : 입원 6일째부터 기계 호흡을 시작하였으며 임상 양상 및 흉부 방사선 소견이 일시적인 호전을 보이다 악화되어 입원 48일째 경기관지 폐생검을 시행하였다. Ganciclovir의 투여 후 임상 및 흉부 방사선 소견은 호전되었다(Fig. 4).

고 안

거대세포바이러스(Cytomegalovirus)는 가장 크고 복잡한 구조의 herpesvirus로 250,000개의 염기쌍(base pairs)으로 이루어진 linear double-stranded DNA genome이 있으며 약 200종 이상의 이종 단백질을 합성한다. 전 세계적인 감염 분포를 보이는 거대세포바이러스는 신생아의 1%가 감염이 되어⁷⁾ 이 중 5%가 임상양상을 나타내고 모성감염과 연관되면 예후가 좋지 않다. 거대세포바이러스 항체 양성율은 미국 성인 50-90%, 국내 98-98.6%로⁸⁾ 이의감염은 아주 흔하나 대부분은 무증상이며 질병의 발생은 드물게 일어난다.

거대세포바이러스 감염시 인간의 면역체계는 매우 효과적인 방어적인 작용을 하여 면역기능이 정상이면 대부분은 임상적으로 유의한 질병을 유발하지는 않는

다²⁾. 골수이식 및 타장기 자가이식 후의 거대세포바이러스 감염의 병인론을 보면 human cytomegalovirus (HCMV)-specific T 임프구 반응의 저하가 감염 및 질병으로의 발현에 깊은 연관성을 가지고 있으며 MHC class II-restricted CD4⁺ T 임프구와 MHC class I-restricted CD8⁺ cytotoxic T 임프구가 관여한다. 체세포 면역반응이 작용하는 바이러스 항원은 알려져 있지 않지만 바이러스 자체의 단백질 성분이 이러한 면역반응을 유발하는 것으로 추정된다. 거대세포바이러스의 감염은 원발성과 재발성의 둘로 나눌 수 있으며 재발성 감염은 상술한 면역체계에 이상이 있으면 이전 감염후 잠재성으로 있던 바이러스의 재활성화나 증복감염에 의한⁹⁻¹²⁾ 거대세포바이러스가 재활성화전 잠복 세포 또는 장기는 특히 타액선(salivary gland) 및 소화관이다¹³⁾. 특정 장기에 호발하는 거대세포바이러스 감염은 주로 자가골수이식 및 장기이식후의 거대세포바이러스 폐렴과 면역결핍 환자에서의 거대세포바이러스 망막염(retinitis) 등이다.

거대세포바이러스 폐렴은 주로 신생아, 골수 및 신장 등의 장기이식 후의 면역억제제 투여시 주로 발생하며 거대세포바이러스 감염 신생아의 1% 미만에서, 이식환자는 약 4%에서 병발하며 특히 골수 이식환자에서 15-20%로 높고 발병 시기는 이식후 5-13주에 가장 흔하다. 정상적인 면역상태에서도 거대세포바이러스 폐렴이 발생할 수 있으나 이는 매우 드물게 일어나며 이의 유병율은 알려져 있지 않다¹⁻⁵⁾.

거대세포바이러스 폐렴의 증상은 발열, 마른 기침, 빈호흡, 호흡곤란 및 흉통 등이며 동맥혈 검사상 저산소증을 보이면 예후가 나쁜 것으로 알려져 있다¹⁴⁾. 단순 흉부 엑스선 검사상 다양한 형태를 보이나 미만성 침윤을 보이는 간질성 폐렴이 가장 흔하다. 감염된 거대세포바이러스의 양은 질병의 중증도를 나타내지 못하며 예후인자가 아닌 것으로 알려져 있다^{15,16)}.

거대세포바이러스 폐렴은 특히 상기의 위험인자를 갖는 환자에서 방사선학적으로 폐침윤을 보이고 설명할 수 없는 열이 계속 지속되면 의심을 하며 1. 소변, 타액, 눈물, 대변, 객담 및 조직 등에서의 바이러스 분리, 2. 직접 형광항체나 enzyme immunoassay 등

을 이용한 항원의 증명, 3. 급성염증의 진행 병변내에서 Cowdry type A 거대세포포방입체를 발견하는 것 등이 진단에 매우 유용하다. 거대세포포방입체는 병의 지속 기간과 관계가 있어 발병 초기에는 발현되지 않을 수 있다. 바이러스 배양이 조직학적 검사보다 더 예민하기는 하나 임상적인 폐렴이 없이도 바이러스 배양이 양성일 수 있으므로 세포병리학적 진단이 거대세포바이러스 폐렴의 진단에 더 특이적이다.

정상 면역상태에서 발생한 거대세포바이러스 폐렴 8례에 대한 Cohen 등¹⁷⁾의 보고에서 대부분의 환자가 처음에는 상기도 감염과 같은 증상을 보였으나 열이 평균 약 4주가량 지속되고 백혈구는 평균 14,000/mm³이며 모든 예에서 혈청 transaminase가 상승하고 흉부방사선상 양측폐하야의 간질성 폐병변(7 예), 양측성 흉막삼출(1 예), 양측 폐문부의 이상 음영 증가(1 예)를 보였으며 이들 환자 모두가 생존하였고 이 중 일 예에서 기계호흡이 필요하였으며 여섯 예는 5주 이내에 흉부 X-선상 호전을 보였다고 한다.

거대세포바이러스 감염은 매우 드물게 일차적 또는 이차적으로 신증후군을 유발할 수 있으며^{18,19)}, 선천성 및 유아의 신증후군에 대한 연관성^{19,20)}, 성인 신증후군의 원인²¹⁻²³⁾ 및 어머니와 신생아에서 거대세포바이러스 감염 후 동시에 발생한 신증후군에 대한 예가 있다²⁴⁾.

거대세포바이러스 폐렴의 예후는 매우 치명적으로 조직학적으로 진단된 환자의 85%가 2-4주에 사망하나, ganciclovir와 면역글로불린의 복합 치료시 생존율이 50-70%로 향상된다고 한다²⁵⁻²⁶⁾.

본 증례는 신증후군 진단 후 면역억제제 등의 약물 투여 없이 추적 관찰중 발생한 거대세포바이러스 폐렴으로 ganciclovir 투여후 흉부 X-선상 간질성 폐렴의 소실 및 임상양상의 호전을 보였다.

요 약

저자들은 신증후군에 동반된 거대세포바이러스 폐렴 1예를 경험하였기에 문헌 고찰과 함께 보고하는 바이다.

참 고 문 헌

1. Carlstrom G, Alden J, Belfrage S, Hedenstrom G, Holmberg L, Nordbring F, Sterner G : Acquired cytomegalovirus infection. Br Med J 2 : 521, 1968
2. Riddell SR : Pathogenesis of Cytomegalovirus pneumonia in immunocompromised hosts. Semin Respir Infect 10 : 199, 1995
3. Clarke J, Craig RM, Saffro R, Murphy P, Yokoo H : Cytomegalovirus granulomatous hepatitis. Am J Med 66 : 264, 1979
4. Klemola E, Salmi I, Kaariainen L, Koivuniemi A : Hepatosplenomegaly after cytomegalovirus mononucleosis in a child. Ann Ped Fenn 12 : 39, 1966
5. Klemola E, Stenstrom R, von Essen R : Pneumonia as a clinical manifestation of cytomegalovirus infection in previously healthy adults. Scand J Infect Dis 4 : 7, 1972
6. Stern H : Isolation of cytomegalovirus and clinical manifestations of infection at different ages. Br Med J 1 : 665, 1968
7. Stagno S, Pass RF, Dworsky ME, Alford CA : Maternal Cytomegalovirus infection and perinatal transmission. In Knox GE (Ed.) Clin obstet gynecol. Philadelphia, Lippincott : 563, 1982
8. 오영철, 최범열, 김종암, 조명준 : 헌혈자에서의 Cytomegalovirus의 IgG, IgM 항체검출에 관한 연구. 대한혈액학회지 24 : 75, 1989
9. Kanich RE, Craighead JE : Cytomegalovirus infection and cytomegalic inclusion disease in renal homotransplant recipients. Am J Med 40 : 874, 1966
10. Wong TW, Warner NE : Cytomegalic inclusion disease in adults : report of 14 cases with review of literature. Arch Path 74 : 403, 1962

11. Hill RB Jr, Rowlands DT Jr, Rifkind D : Infectious pulmonary disease in patients receiving immunosuppressive therapy for organ transplantation. *New Engl J Med* 271 : 1091, 1964
12. Jacox RF, Mongan ES, Hanshaw JB, Leddy JP : Hypogammaglobulinemia with thymoma and probable pulmonary infection with cytomegalovirus. *New Engl J Med* 271 : 109, 1964
13. Amromin G : Generalized salivary gland virus infection. *Arch Pathol* 56 : 323, 1953
14. Forman SJ, Zaia JA : Treatment and Prevention of Cytomegalovirus Pneumonia After Bone Marrow Transplantation : Where Do We Stand? *Blood* 83 : 2392, 1994
15. Churchil MA, Zaia JA, Forman SJ, Sheibbni K, Azumi N, Blume KG : Quantitation of human cytomegalovirus DNA in lungs from bone marrow transplant recipients with interstitial pneumonia. *J Infect Dis* 155 : 501, 1987
16. Slavin MA, Gleaves CA, Schoch HG, Bowden RA : Quantitation of cytomegalovirus in bronchoalveolar lavage fluid after allogeneic marrow transplantation by centrifugation culture. *J Clin Microbiol* 30 : 2776, 1992
17. Cohen JL, Corey GR : Cytomegalovirus infection in the normal host. *Medicine (Baltimore)* : 100, 1985
18. Rapola J, Huttunen NP, Hallman N : Congenital and infantile nephrotic syndrome. In Edelmann CM Jr (Ed.) *Pediatric kidney disease*, 2nd ed., p1291, Boston, Little and Brown 1992
19. Habib R : Nephrotic syndrome in the 1st year of life. *Pediatr Nephrol* 7 : 347, 1993
20. Batsky DL, Roy S, Gaber LW : Congenital nephrosis and neonatal cytomegalovirus infection: a clinical association. *Pediatr Nephrol* 7 : 741, 1993
21. Glasscock RJ, Alder SG, Ward HJ, Cohen AH : Primary glomerular diseases, In Brenner BM. Rector FC Jr (Ed.) *The kidney*, 3rd ed., p929, Philadelphia, Saunders 1986
22. Steffensen GK, Nielson KF : Nephrotic syndrome in the first three months of life. *Child Nephrol Urol* 10 : 1, 1990.
23. Giles HM, Pugh RCB, Darmady EM, Stranack F, Woolf LI : The nephrotic syndrome in early infancy : a report of three cases. *Arch Dis Child* 32 : 167, 1957
24. Giani M, Edefonti A, Damiani B, Marra G, Colombo D, Banfi G, Rivolta E, Strom EH, Mihatsch M : Nephrotic syndrome in a mother and her infant : relationship with cytomegalovirus infection. *Pediatr Nephrol* 10 : 73, 1996
25. Wilson EJ, Medearis DN Jr, Hansen LA, Rubin RH : 9-(1-3-dihydroxy-2-propoxymethyl) guanine prevents death but not immunity in murine cytomegalovirus - infected normal and immunosuppressed BALB/c mice. *Antimicrob Agents Ch* 31 : 1017, 1987
26. Emanuel D, Cunningham I, Jules-Elysee K, Brochstein JA, Kerman NA, Laver J : Cytomegalovirus pneumonia after bone marrow transplantation successfully treated with the combination of ganciclovir and high-dose intravenous immune globulin. *Ann Intern Med* 109 : 777, 1988
27. Reed EC, Bowden RA, Dandlike PS, Lilleby KE, Meyers JD : Treatment of Cytomegalovirus pneumonia with ganciclovir and intravenous Cytomegalovirus immunoglobulin in patients with bone marrow transplants. *Ann Intern Med* 109 : 783, 1988
28. Schmidt GM, Kovacs A, Zaia JA, Horak DA,

— A case of cytomegalovirus pneumonia associated with nephrotic syndrome —

Blume KG, Nademanee AP, O'Donnell MR,
Snyder DS, Forman SJ : Ganciclovir/immuno-
globulin combination therapy for the treatment of

human Cytomegalovirus-associated interstitial
pneumonia in bone marrow allograft recipients.
Transplantation 46 : 905, 1988