

전산화 단층사진술에 의해 예증된 구치부 무치악 하악골의 골개조

박창서

연세대학교 치과대학 치과방사선학 교실

The Remodeling of the Posterior Edentulous Mandible as Illustrated by Computed Tomography

Chang-Seo Park

Department of Dental Radiology, College of Dentistry, Yonsei University

Purpose: The aim of this study was to analyze radiologically the location and course of the mandibular canal and to observe the alveolar and basal bone changes during the remodeling procedures of atrophic mandible.

Materials and Methods: CT scanning was performed on dry 30 edentulous or partially dentulous mandibles. In 48 edentulous lower halves, measuring areas were determined by three points in the length of the mandibular canal. The distance from the mandibular canal towards cranial and caudal edges, buccal and lingual external borders of the body of the mandible were measured. A statistical comparison between the mean values of different classes of mandibular body was carried out in the selected areas.

Results: The distance between the mandibular canal and caudal borders of the body of the mandible and lingual borders dose not change in the atrophic process of mandible. The mandibular canal within the mandible courses downwards from mandibular foramen towards mesial and subsequently it gets to the mental foramen. The distance between the mandibular canal and buccal external border of basal bone changes similar to the change of cranial borders of alveolar bone in the atrophic process of mandible.

Conclusion: CT scanning was very effective and practicable to analyze the location and course of the mandibular canal and to observe the alveolar and basal bone changes of atrophic mandible. Also more detailed investigation of basal bone changes observed during the remodeling procedures of atrophic mandibles seems reasonable to rely on the massive anthropologic collections of atrophic mandibles combined with CT scanning. (*J Korean Oral Maxillofac Radiol 1999;29:43-53*)

Key words : mandibular canal, CT scanning, basal bone changes, remodeling procedures of atrophic mandible

I. 서론

근래 악안면부위의 미용과 선천성 기형 등을 치료하기 위한 악교정수술과 무치악 부위의 인공

치아 이식술등이 활발히 시행되고 있다. 특히 이러한 술식등이 하악골에서 성공적으로 시행되기 위해서는 하악관 구조에 관한 고찰은 필수적이며, 실제로 하치조신경의 손상은 퇴축된 하악골

에서 시행된 임프란트의 이식과 골절제술에서 매우 우려되는 합병증이다¹⁾. 하악골내 하악관에 관한 선학들의 연구로 하악관의 형태 또는 주행상태^{1,2,3,4,5,6,7,8,9,10,11,12,13,14,15,16,17)} 하악관과 치근간의 관계^{5,6,17,18,19,20,21,22)}, 하악골 하연에 대한 하악관 하벽의 위치관계^{5,6,17,23)} 등의 보고가 있었다.

무치악 환자의 하악관이 연조직인 치은 직하방에 구(groove)로서 존재한다고 보고되었다²⁴⁾. Atwood^{25,26,27)}는 골 흡수에 의해서 발생하는 치조골의 변화는 특징적인 변형에 의해서 다양한 단계로 분류될 수 있다는 사실을 처음으로 기술하였고 모든 퇴축 단계에서는 치조골 고경 즉 치조골에서부터 하악관까지의 거리가 감소된다고 하였다. Atwood²⁶⁾는 전치부 잔존 치조골의 흡수 정도를 6가지의 유형별로 구분하였고 이 분류 방법은 후에 Cawood 와 Howell^{28,29)}에 의해서 이공 후방부의 하악골을 위해서 동일한 방법으로 분류되었다.

하악관 형태에 관한 방사선학적 검사 중 파노라마 촬영법은 외과적 술식 전, 후에 시행되는 가장 편리하고 보편적인 방법으로 술자에게 필요한 많은 정보를 주고 있다. 그러나 이 촬영법은 환자를 정확히 위치시키는 재현성이 힘들어 외과적 술식 전, 후의 방사선사진 상의 차이가 존재하며, 피사체의 평면적인 정보만 제공하는 단점이 있다. 이러한 단점 때문에 하악관의 주행과 위치를 입체적으로 규명하기 위하여 과거에는 직접 건조하악골의 각 부분을 절단, 비교, 분석하는 방법이 활발히 시행되었지만 이 방법은 연구자료의 손상과 절단술의 난이성으로 인해 연구결과와 객관성의 한계가 있다고 사료된다. 전산화단층 촬영술은 재래식 방사선 촬영법에 비하여 고가이고 또한 방사선 피폭량이 큰 것이 단점이지만³⁰⁾ 악골재구성 전산프로그램을 이용하므로써 일연의 상, 하악골의 단면상을 연속적으로 일목요원하게 보여줄 수 있다. 이로 인하여 악교정술 및 인공이식술을 위한 골질의 분석, 하악관 및 이공의 해부학적 위치 검색등이 매우 용이하게 되었다.

본 연구의 목적은 객관적인 정보 취득이 용이

한 전산화단층촬영법을 이용하여 퇴축 하악골의 골 개조 과정중에서 악골내 하악관의 위치 및 치조골과 기저골의 변화를 각각 관찰하고자 함에 있다.

Ⅱ. 연구자료 및 방법

1. 연구자료

연구자료는 연세대학교 치과대학 및 의과대학 해부학 교실에서 보관중인 한국인 건조하악골중 노령에 의한 하악골 30예를 성별에 관계없이 선정하였다. 이들 중 영구치가 부재중인 편측악골 48 부위를 선정하여 연구대상으로 조사하였고, 편측 하악골은 Cawood와 Howell^{28,29)}에 의해 제시된 방법 즉 치조돌기의 흡수 정도와 모양에 따라 치아 잔존형(1형), 발치 직후형(2형), 적절한 고경과 폭경을 지닌 원형(3형), 적절한 고경과 부적절한 폭경을 지닌 칼끝형(4형), 부적절한 고경과 폭경을 지닌 평탄형(5형) 및 일부 기저부의 손실을 지닌 함몰형(6형) 등으로 구분되었다. 3형은 21예, 4형은 7예, 5형은 20예 이었고, 1형과 2형은 퇴행성 변화에 의한 영향을 받지 않았으므로 본 연구에서 제외되었고 6형은 해당 예가 없었다.

2. 연구방법

연구결과를 표준화하기 위해서 하악골의 기저면이 지면과 평행하도록 평탄한 스티로폼면에 하악골을 고정시킨 후 방사선촬영을 시도하였다.

1) 전산화단층촬영

스티로폼면에 고정된 하악골을 18 cm x 18 cm x 18 cm 의 아크릴 용기내에 넣어 고정시킨 후 물을 부어 촬영하므로써 결손된 연조직을 보상하도록 하였다. 전산화촬영은 General Electric CT Highspeed Advantage(GE Medical systems, USA) 200 mA, 120 kV, 1 초, matrix size 512 x 512, 고해상능의 골연산, 15-cm field of view의 촬영조건 하에서 시행되

었다. 전산화단층촬영기 침상 위에 하악골의 하연이 지면에 수직이 된 상태에서 하악골 하연으로부터 하악골 치조능 최상방 부위가 포함되도록 1.0 mm 상층 두께인 dynamic mode로 연속 촬영한 후 DentaScan software(GE Medical systems, Milwaukee, USA)로 하악골영상을 재구성하였다. 촬영된 필름은 Fuji medical laser imager FL-IM D(Fuji Photo Film Co Ltd, Tokyo, Japan)을 이용하여 처리하였다.

2) 측정 및 통계처리

하악골 중앙에 첨가곡선이 표기된 측면상에서 먼저 이공(M)과 하악공(Mf)의 위치를 확인한 후, 계측부위로서 이공 부위에 있는 제2소구치와 제1대구치의 접촉부위(P_2M_1), 이공과 하악공의 중간부위인 제2대구치와 제3대구치의 접촉부위(M_2M_3), 이공과 M_2M_3 의 중간부위인 제1대구치와 제2대구치의 접촉부위(M_1M_2)를 각각 선정 한 후(Fig 1), DentaScan software로 재구성된 하악골의 파노라마상(Fig 2)과 단면상(Fig 3)에서 그 위치를 재확인하여, 계측기로 선정된 부위의 단면상 각각에서 하악관의 중앙을 기점으로 하여 하악골 상,하연까지의 최장 길이 및 협설측 폭경을(Fig 3) 3인이 각각 2회씩 측정하였다. 방사선사진 측정치를 전산화 단층촬영 고정확도를 0.86으로 나누어 실제치를 구한 후 이를 통계처리 하였다. 판독자내 신뢰도 검증 및 판독자간 신뢰도 검증은 Pearson의 상관관계 분석을 이용하여 각각 Paired t-검사와 ANOVA 검사로 조사

되었고, 실험 유형간 유의성 검증은 Duncan 방법을 이용한 ANOVA 검사로 조사되었다.

Ⅲ. 연구결과

하악관 중심에서 치조능까지의 거리 평균값은 8.77 mm부터 15.33 mm까지의 범주에 속하였으며, 모든 유형에서 제1대구치와 제2대구치의 접촉부위인 M_1M_2 부위에서 거리가 가장 짧은 것으로 관찰되었는데 그 이유는 하악관의 위치가 상향 주행하여 관찰된 것이 아니고, 다른 관찰부위에 비해서 M_1M_2 부위가 교합력을 좀더 많이 받은 결과로 인한 것으로 사료되었다. 통계적으로 유의성이 있는 유형별 간의 차이는 M_1M_2 부위에서 3-5형, 4-5형 간에 각각 관찰되었다(Table 1).

하악관 중심으로 부터 하악골 하연까지의 최장거리 평균값은 7.55 mm부터 13.92 mm까지의 범주에 속하였으며, 각각의 하악골 유형에서 제2대구치와 제3대구치의 접촉면에 이르러서는 최장거리가 증대되나 점차 제1대구치와 제2대구치 접촉면 및 이공 부위에서는 하악관 중심으로 부터 하악골 하연까지의 최장거리는 비교적 동일 수준에 있어, 하악관은 하악공에서 시작되어 제2대구치와 제3대구치의 접촉면을 지나 제1대구치와 제2대구치의 접촉면 부위까지는 하향 주행하다가 이 부위를 지나면서 이공 부위에 이르기까지는 하악관은 하악골의 하연에 비교적 평행하게

Table 1. Distance between the mandibular canal and the cranial edge of the body of the mandible(=the alveolar ridge)

In mm	Class 3			Class 4			Class 5		
	N	Mean	SD	N	Mean	SD	N	Mean	SD
P_2M_1	21	11.81	2.09	7	10.45	3.03	20	9.82	3.01
$M_1M_2^*$	21	10.92 ^a	1.87	7	10.24 ^b	1.91	20	8.77 ^{a,b}	1.53
M_2M_3	21	15.33	3.11	7	13.65	3.46	20	14.77	5.05

*: statistically significant at level of $P < 0.05$.

Table 2. Distance between the mandibular canal and the caudal edge of the body of the mandible

In mm	Class 3			Class 4			Class 5		
	Section	N	Mean	SD	N	Mean	SD	N	Mean
P ₂ M ₁	21	8.60	1.67	7	8.52	2.96	20	7.71	1.94
M ₁ M ₂	21	8.95	2.30	7	7.55	1.36	20	7.82	1.31
M ₂ M ₃	21	13.92	2.60	7	13.40	3.13	20	12.01	2.24

Table 3. Distance between the mandibular canal and the buccal external border

In mm	Class 3			Class 4			Class 5		
	Section	N	Mean	SD	N	Mean	SD	N	Mean
P ₂ M ₁ *	21	7.21 ^{ab}	1.06	7	6.27 ^a	1.02	20	5.77 ^b	1.18
M ₁ M ₂ *	21	7.30 ^{ab}	1.13	7	5.97 ^a	0.70	20	6.37 ^b	1.24
M ₂ M ₃ *	21	5.57 ^a	1.01	7	4.28 ^a	0.77	20	4.85	0.90

*: statistically significant at level of $P < 0.05$.

Table 4. Distance between the mandibular canal and the lingual external border

In mm	Class 3			Class 4			Class 5		
	Section	N	Mean	SD	N	Mean	SD	N	Mean
P ₂ M ₁	21	4.44	1.12	7	4.26	0.50	20	5.26	1.41
M ₁ M ₂	21	4.04	1.17	7	3.89	0.55	20	4.76	1.60
M ₂ M ₃	21	3.32	0.69	7	3.86	0.55	20	3.59	1.01

주행되는 것으로 관찰되었다. 그러나 하악관 중심에서 하악골 하연까지의 최장거리에서 하악골 유형간에는 통계적인 유의성은 없었다(Table 2).

하악관 중심에서부터 지면과 평행으로 계측된 하악골 협측면까지의 최단거리 평균값은 4.28 mm 부터 7.30 mm 까지의 범주에 속하였으며, 통계적으로 유의성이 있는 유형별간의 차이는 P₂M₁ 및 M₁M₂ 부위 모두에서 3 - 4 형 및 3 - 5 형간에 각각 관찰되었으며, M₂M₃ 부위에서는 3 - 4 형간에만 관찰되었다(Table 3).

하악관 중심에서부터 지면과 평행으로 계측된 하악골 설측면까지의 최단거리 평균값은

3.32 mm 부터 5.26 mm 까지의 범주에 속하였으며, 이들 유형별간의 통계적인 유의성은 없었다(Table 4).

하악관의 악골내 수직적 위치관계를 고찰해 볼 때에(Table 2) 하악관은 하악공에서 시작되어 제2대구치와 제3대구치의 접측면을 지나 제1대구치와 제2대구치의 접측면 부위까지는 하향 주행하다가 이 부위를 지나면서 이공 부위에 이르기까지는 하악관은 하악골의 하연에 비교적 평행하게 주행되는 것으로 관찰되었으며 하악골 유형간에는 차이가 없었다. 또한 하악관의 악골내 수평적 위치관계에서는(Table 3, 4) 하악관은 하

악공에서 시작되어 설측으로 편재하여 주행하다가 제3, 제2, 제1대구치 하방을 주행하면서 점차 악골의 중심쪽으로 이동한 후 이공 부위에 이르러서는 하악골의 중앙 부위에서 협측으로 개구되는 것으로 관찰되었다. 또한 모든 측정치에서 판독자내 신뢰도 검증 및 판독자간 신뢰도 검증에서는 상호간에 각각 특별한 소견은 관찰되지 않았다.

IV. 총괄 및 고찰

심하게 흡수된 하악골에서 특히 구치부에서 방사선사진을 이용하여 구치부 무치악 부위의 전체 높이, 하악관의 위치 및 인공이식물을 위치시킬 수 있는 하악골 내부의 유효공간을 검색, 분석하는 것은 외과적 시술전에 검사되어야 하며 이것은 결과적으로 하치조관(inferior alveolar canal)에 주는 손상의 위험성을 감소시키게 된다¹⁵⁾. 무치악의 다양한 부위에서 발생하는 흡수양상의 인식은 임상가로 하여금 장래의 문제를 예측하고 피하도록 해준다²⁸⁾.

하악관에서부터 하악체의 치조능까지의 거리에 관한 관찰에서, Ulm¹⁾은 2.61 mm부터 16.12 mm까지의 평균값을 보고한 반면에, Gabriel²⁴⁾은 작은 구로서 치은하방에서 직접 주행하는 하치조신경에 관하여 보고하였다. 본 실험결과에서 (Table 1) 하악관 중심에서 치조능까지의 거리 평균값은 8.77 mm부터 15.33 mm까지의 범주에 속하였고, 유형별 간의 통계적으로 유의성이 있는 차이는 M₁M₂ 부위에서 3 - 5형, 4 - 5형간에 각각 관찰되었다(P < 0.05). 하악관과 치조능간의 거리는 M₁M₂ 부위에서 가장 짧았고 반면 M₂M₃ 부위에서는 가장 길게 관찰되어, 치조골 흡수는 제3 대구치가 있는 원심쪽으로 갈수록 덜 심하였다.

하악관에서부터 하악체의 하연까지의 거리에 관한 관찰에서, Ulm¹⁾은 제 2소구치 부위의 절단면에서 치조골의 원형인 3형과 함몰형인 6형간에는 통계적으로 유의성있는 감소가 있다고 하였

으며 제1대구치 부위에서는 3형과 6형간에 아주 유의성있는 감소가 있다고 하였다. 본 실험결과 (Table 2)에서는 하악관 중심으로부터 하악골 하연까지의 거리 평균값은 7.55 mm부터 13.92 mm까지의 범주에 속하였으며, 이들 유형별간의 통계적인 유의성은 없었고(P > 0.05), 단지제3대구치 부위에서 제2대구치 및 제1대구치 부위로 갈수록 거리가 감소되어, 하악관은 하악공으로부터 근심쪽으로 하향 주행하면서 제3대구치 및 제2대구치 부위를 지나 제1대구치의 부위에서 하악골 하연에 가장 근접한 후에 이공 부위쪽으로 다시 상향 주행한 것으로 관찰되었다. 한편 Rajchel등³¹⁾은 건조두개골을 절단하여 실측하였는데 제1대구치 부위가 7.01 mm로 가장 근접한 것으로 보고하였으며, 유²⁹⁾의 방사선학적 연구에서도 제1대구치와 제3대구치 부위에서 가장 근접한 것으로 보고하였다. 또한 하악골 하연에 관한 하악관 하벽의 위치관계에 관한 보고로, Stockdale¹⁷⁾은 연령증가에 따라 하악관과 하악골 하연간의 거리는 증가하나 이는 하악관이 상방으로 이동하기 때문이 아니라 하악골 하연에 골이 첨가되기 때문이며 이는 생후 7년 이내에 이루어진다고 하였다.

Nortje등^{5,6)}은 40세 이후에서는 치조골의 흡수가 일어나면서 보상성 골의 첨가가 하악골 하연에서 일어나며 이로인해 하악관과 하악골 하연간 거리가 증가하는 것으로 보고되었다.

하악관에서부터 하악체의 협측 외형간의 거리에서, Ulm¹⁾은 대부분의 경우에 이 거리는 일정하며 치조골 유형간에도 어떤 유의성의 차이를 보이지 않는다고 하였다. 그러나 본 실험결과 (Table 3)에서는 이 거리의 평균값은 4.28 mm부터 7.30 mm까지의 범주에 속하였으며, 통계적인 유의성 차이는 P₂M₁, M₁M₂ 부위 모두에서 3 - 4형 및 3 - 5형간에 각각 관찰되었으며, M₂M₃ 부위에서는 3 - 4형간에만 관찰되어 (P < 0.05) Ulm¹⁾의 보고와는 상이한 결과를 나타내었다.

하악관에서부터 하악체의 설측 외형간의 거

리에서, U_{lm}^1 은 대부분의 경우에 이 거리는 일정하며 치조골 유형간에도 어떤 유의성의 차이를 보이지 않는다고 하였으며, 본 연구결과(Table 4)에서도 유형별간의 통계적인 유의성은 없어 ($P > 0.05$) 동일한 결과를 나타내었다. 하악공에서 시작된 하악관은 내측으로 하방 주행하다가 점차 악골의 중심쪽으로 이동한 후 이공 부위에 이르러서는 하악골의 중앙 부위에서 협측으로 개구되는 것으로 관찰되었다.

본 연구에서 보듯이 전산화단층사진을 이용하므로써 무치악 잔존 치조골의 퇴행성 변화에 따른 하악관의 위치변화를 정확히 검색하고 또한 퇴축 하악골의 골개조 과정을 고찰하는 것이 연구 재료의 손상이 없이도 가능하였다. 그러나 본 연구는 건조 하악골의 무치악 부위만을 연구대상으로 수집 하는 데에 어려움이 있어 부득이 한 악골에서 양측이 무치악인 경우에는 좌우측 부위 모두를 연구대상으로 선정하였다. 추후 연구에서는 실제 환자를 대상으로 하고 좌우측 무치악 악골 부위를 각각 분리하여 편측부위만을 연구대상으로 하는 것이 좀더 객관성이 있는 것으로 사료되었다.

결론적으로, CT 촬영은 하악관의 위치나 주행을 분석하고 기저골의 변화를 관찰하는 데에 매우 효과적이며 실제적이었다. 또한 퇴축 하악골의 골개조 과정중에 관찰된 기저골 변화의 좀더 정교한 조사는 퇴축 하악골의 다량의 인류체 질학적 수집과 전산화 단층사진에 의존하는 것이 합리적인 것으로 사료된다.

V. 결 론

퇴축한 하악골에서 성공적인 골절제술과 인공 이식술을 위해서는 하악관의 정확한 위치와 골량의 적합성에 관한 지식이 필요하다. 모든 방사선학적 술식중에서, 치과용 전산화단층촬영용 재구성 프로그램은 술자에게 유용한 정보를 의미 있게 제공한다. 본 연구의 목적은 퇴축에 의해서 야기된 하악관의 위치와 주행에서의 관련된 변화

를 방사선학적으로 기술하고 이들 소견과 단면상 및 파노라마상에서 결정된 치조능의 골개조 과정을 연관하고자 함에 있다. GE Highspeed advantage CT 검사는 30개의 무치악 또는 부분 무치악의 건조 하악골에서 시행되었다. 측면 촬영은 치조돌기에 평행하게 이루어 지었으며 고해상도의 골연산, 기능 방식을 사용하고, 조사야 15-cm, 512 x 512 matrix, 및 단층 두께 1.0 mm로서 하악골에 시행되었다. 자료는 Dentascan software로서 재구성되었다. 30개의 건조 하악골중 48개의 무치악인 편측 절반부에서 하악관의 길이중 3 부위만 측정되었다. 하악관 중심에서부터 하악골체의 상연 및 하연까지의 거리 및 협설측 외형까지의 거리가 각각 측정되었다. 하악골체의 상이한 유형에 따라 선택되어진 부위에서의 평균치가 비교되었으며 다음과 같은 결론을 얻었다.

1. 하악관으로부터 하악골체의 상연까지의 거리에서 하악관의 M_1M_2 부위에서는 3 - 5형 및 4 - 5 형간에 통계적으로 유의성있는 차이가 있었다($P < 0.05$).
2. 하악관으로부터 하악골체의 하연까지의 거리에서 하악관의 측정 부위에서는 어떤 통계적으로 유의성있는 차이가 없었다($P > 0.05$). 또한 하악관은 하악공으로부터 근심쪽으로 하향 주행하여 하악골 하연에 근접한 후 상향 주행하여 이공에 이르렀다.
3. 하악관으로부터 하악골체의 협측 외형까지의 거리에서 하악관의 P_2M_1 및 M_1M_2 부위에서는 3 - 4 형 및 3 - 5 형간에, 또한 하악관의 M_2M_3 부위에서는 3 - 4 형간에 각각 통계적으로 유의성있는 차이가 있었다($P < 0.05$).
4. 하악관으로부터 하악골체의 설측 외형까지의 거리에서 하악관의 측정 부위에서는 어떤 통계적으로 유의성있는 차이가 없었다($P > 0.05$).

하악관은 하악공으로부터 근심쪽으로 하향

주행하다가 다시 상향 주행하여 이공에 이르는 것으로 관찰되었고, 또한 퇴축 하악골에서는 기저골의 협측 외형은 치조골의 치조능처럼 두드러지게 흡수될 수 있는 것으로 관찰되었다. 결론적으로 CT 촬영은 하악관의 위치나 주행을 분석하고 기저골의 변화를 관찰하는 데에 매우 효과적이며 실제적이었다. 또한 퇴축 하악골의 골개조 과정중에 관찰된 기저골 변화의 좀더 정교한 조사는 퇴축 하악골의 다량의 인류체질학적 수집과 전산화 단층사진에 의존하는 것이 합리적인 것으로 사료된다.

참고문헌

1. Ulm CW, Solar P, Blahout R, Matejika M, Watzek G, Gruber H. Location of the mandibular canal within the atrophic mandible. *British Journal of Oral and Maxillofacial Surgery* 1993;31:370-75.
2. Carter RB, Keen EN. The intramandibular course of the inferior alveolar nerve. *J. Anat* 1971;108:433-40.
3. Barker BCW, Lockett BC. Multiple canals in the rami of a mandible. *Oral Surg* 1972; 34:384-89.
4. Patterson JE, Funke FW. Bifid inferior alveolar canal. *J Oral Surg* 1973;36:287-8.
5. Nortje CT, Farman AG, Grotepass FW. Variations in the normal anatomy of the inferior dental canal :A retrospective study of panoramic radiographs from 3612 routine dental patients. *Br. J. Oral Surg* 1977;15: 55-63.
6. Nortje CT, Farman AF, Joubert JJ. The radiographic appearance of the inferior dental canal : an additional variation. *Br. J. Oral Surg* 1977;15:171-2.
7. 안형규. 하악관에 대한 X선학적 연구 대한악안면 방사선학회지 1980;10:126-31.
8. 김희양. Orthopantomogram을 이용한 하악공 및 하악관에 관한 연구. 대한악안면방사선학회지 1983; 1:117-26.
9. Tamas F. Position of the mandibular canal. *Int. J. Oral Maxillofac Surg* 1987;16:65-9.
10. 김원철, 이상래. 하악관에 관한 방사선학적 연구 대한구강악안면방사선학회지 1987; 17:209-21.
11. 민경원, 황영일, 박철규. 하악골 하치조관 주행에 대한 해부학적 연구 (I). 대한성형외과학회지 1988;15:187-91.
12. Klinge B, Peterson A, Maly P: Location of the mandibular canal : Comparison of macroscopic finding, conventional radiography and computed tomography. *Int. J. Oral Maxillofac. Implant* 1989; 4:327-32.
13. Lindh C, Petersson A. Radiologic examination for location of the mandibular canal:a comparison between panoramic radiography and conventional tomography. *Int J Oral Maxillofac Implants* 1989;4:249-53.
14. Stella JP, Tharanon W. A precise radiographic method to determine the location of the inferior alveolar canal in the posterior edentulous mandible :implications for dental implants. part 1: Technique. *Int J Oral Maxillofac Implants* 1990;5:15-22.
15. Stella JP, Tharanon W. A precise radiographic method to determine the location of the inferior alveolar canal in the posterior edentulous mandible :implications for dental implants.part 2: Clinical application. *Int J Oral Maxillofac Implants* 1990;5:23-9.
16. 조성은, 김재덕. 하악관에 관한 방사선학적 연구. 대한악안면방사선학회지 1991;21: 307-15.
17. Stockdale CR. The relationship of the roots of the mandibular third molar to the inferior dental canal. *Oral Surg Oral Med Oral Pathol* 1959;12:1061-72.
18. Waggenger DT. Relationship of third molar roots in mandibular canal. *Oral Surg Oral Med Oral Pathol* 1959; 12:853-6.
19. 이완수. 한국인 하악관과 치근첨단의 위치적 연구. 종합의학 1964;9:63-9.
20. Littner MM, Kaffe I, Dicapua P. Relationship between the apices of the lower molars and mandibular canal-a radiographic study.

- Oral Surg 1986;62:595-602.
21. Farman AG. Cross-sectional tomograph:a diagnostic technique for determining the buccogingival relationship of impacted mandibular third molar and the inferior alveolar neurovascular bundle. Oral Surg 1990;70:791-7.
 22. 최권석, 이상래. 하악제3대구치 하치조관의 위치에 관한 연구. 대한구강악안면방사선학회지 1992; 22:149-60.
 23. 유동수. 하악골 및 치조부의 X선해부학적 연구. 대한치과의사협회지 1964;5:14-8.
 24. Gabriel AC. Some anatomical features of the mandible. Journal of Anatomy 1958; 2:580-5.
 25. Atwood DA. Postextraction changes in the adult mandible as illustrated by microradiographs of midsagittal sections and serial cephalometric roentgenograms. J Prosthet Dent 1963;13:810-24.
 26. Atwood DA. Reduction of residual ridges. J Prosthet Dent 1971;26:266-79.
 27. Atwood DA. Bone loss of edentulous alveolar ridges. J Prosthet Dent 1979 ;50:11-9.
 28. Cawood JI, Howell RA. A classification of the edentulous jaws. International Journal of Oral and Maxillofacial Surgery 1988; 17:232-6.
 29. Cawood JI, Howell RA. Reconstructive preprosthetic surgery. Part 1:anatomical considerations.. International Journal of Oral and Maxillofacial Surgery 1991; 20:75-82.
 30. Ekestubbe A, Thilander A, Grondahl K, Grondahl H-G. Absorbed doses from computed tomography for dental implant surgery. Dentomaxillofac Radiol 1993; 22:13-7.
 31. Rajchel J, Ellis E III, Fonseca RJ. The anatomical location of the mandibular canal:its relationship to sagittal ramus osteotomy. The International Journal of Adult Orthodontics and Orthognathic Surgery 1986;1:37-47.

Address : Prof. Chang-Seo Park, Department of Dental Radiology, College of Dentistry, Yonsei University Shinchon-Dong 134, Seodaemun-Gu, Seoul, KOREA
 TEL:(02)647-4528, FAX:(02)363-5232
 E-mail : csp@yumc.yonsei.ac.kr

사진부도설명

Fig 1. Axial view of mandible with a superimposed curve. The black lines define the location of measuring sites in which the cross-sectional images are reformatted.

Fig 2. Panoramic view. The tick mark 22 along the bottom of the image corresponds to the measuring site 22(M_2M_3) of axial image.

Fig 3. Cross-sectional view of measuring site 22. The distances from the center of the mandibular canal to the lingual(Wl), buccal(Wb), caudal(Hl) and cranial(Hu) borders of the mandible are measured.

사진부도

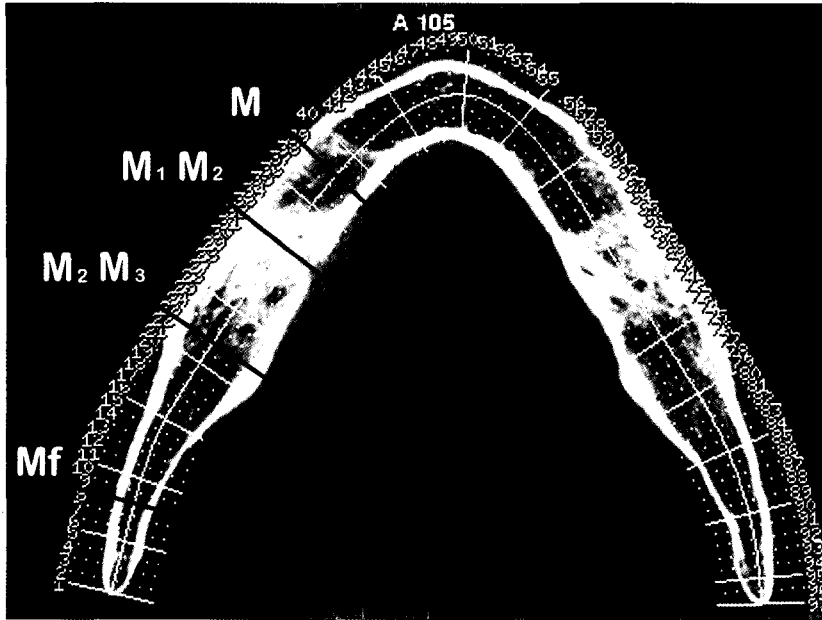


Fig 1.

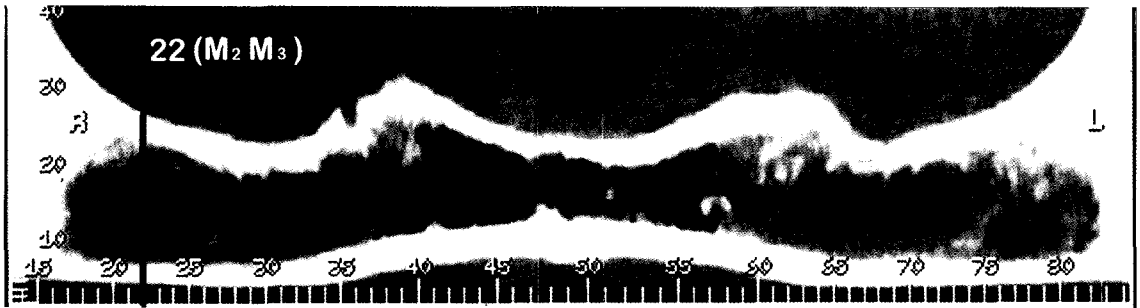


Fig 2.

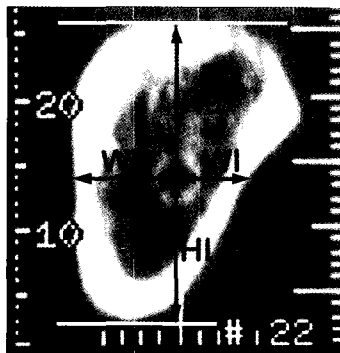


Fig 3.