

## 성문하협착증에서 윤상연골절개 및 윤상연골 후벽 늑연골 이식술과 T-tube stenting

대구효성가톨릭대학교 의과대학 이비인후과학교실

손진호

=Abstract=

### Posterior Cricoid Split with Costal Cartilage Grafting and T-tube Stenting for Treatment of Subglottic Stenosis

Jin Ho Sohn, MD

*Department of Otolaryngology-Head and Neck Surgery,  
School of Medicine, Catholic University of Taegu-Hyosung, Taegu, Korea*

**OBJECTIVES:** To determine the results of posterior cricoid split with costal cartilage graft in the treatment of moderate and severe subglottic stenosis in adults, and to assess the effect of T-tube as a stent in this surgery. **PATIENTS AND METHODS:** Four adults with moderate and severe subglottic stenosis who underwent posterior cricoid split with costal cartilage graft from 1994 to 1995. Three patients were male and one was female. All of the patients had acquired subglottic stenosis, 2 of whom had a bilateral vocal folds paralysis. The surgical procedure we used included a cricoid lamina split with costal cartilage grafting and T-tube stenting. Arytenoidectomy was a

---

교신저자 : 손진호(Jin Ho Sohn, MD)

705-034 대구광역시 남구 대명4동 3056-6 대구효성가톨릭대학병원 이비인후과

Tel : (053) 650-4530 Fax : (053) 650-4533 E-mail: jhson@cuth.cataegu.ac.kr

added in 2 patients with a bilateral vocal folds paralysis. RESULTS: Three of the 4 patients underwent decannulation, and 1 is still undergoing treatment. 3 patients who underwent decannulation demonstrated marked improvement in their symptoms of airway obstruction and good postoperative voice quality. CONCLUSIONS: The posterior cricoidotomy lumen augmentation with costal cartilage grafting is a safe and effective technique for the treatment of moderate and severe subglottic stenosis in adults and T-tube is a good alternative stenting material for this procedure.

**Key Words:** Subglottic stenosis, Posterior cricoid split, Costal cartilage graft, T-tube

## I. 서 론

성문하 협착은 성대와 후두반회신경 등 후두 기능에 절대적으로 필요한 구조물이 인접하여 있고 기도에서 가장 단단한 환상형의 골격을 가진 해부학적인 특성으로 수술적 접근이 까다로운 질환이다. 성문하 협착의 치료법으로 소개된 여러 가지 술식 중 윤상연골절개 및 연골이식술은 후두의 기능을 유지하면서 협착을 치료하는 데 효과적인 방법으로 알려져 있다. 이 술식에서 연골이식은 각각 윤상연골 전벽, 후벽 혹은 전후벽 모두에 시행될 수 있다. 그리고 이식된 연골의 기도내로의 돌출을 방지하기 위하여 여러 가지 stent가 사용되고 있다. 저자들은 윤상연골절개 및 늑연골을 이용한 윤상연골 후벽 이식술과 T-tube를 stent로 사용한 성문하 협착 4례를 치험하였기에 문헌고찰과 함께 보고하고자 한다.

## II. 대 상 및 방 법

1994년 3월부터 1995년 9월까지 본원에서 윤상연골절개 및 윤상연골 후벽에 늑연골 이

식술을 시행한 성문하 협착증 4명을 대상으로 하였다.

술식은 윤상연골과 기관 상부의 전벽 정중양을 수직으로 절개하여 윤상연골의 후벽을 노출시킨 후 다시 윤상연골과 기관상부 후벽의 정중양을 수직으로 절개 분리하여 윤상연골 사이에 공간을 확보하였다. 5번째 늑연골을 윤상연골 사이의 공간 크기에 맞게 절단하여 이식하였는데, 이때 늑연골의 기도 내로의 돌출을 방지하기 위해 bevel 형태로 디자인하였고 늑연골의 연골막이 있는 면을 기도 내강으로 향하게 하여 봉합 고정하였다. 이식편의 기도내 돌출을 방지하기 위하여 T-tube를 stent로 사용하였는데 T-tube의 위치와 삽입방법은 기관협착에 사용되는 통상적인 방식과 동일하였으며 다만 T-tube의 상부가 성대 직하부까지 도달하도록 하였다. 이때 tube의 상부가 성대의 conus elasticus 부위와 부딪치지 않도록 위치를 조정하였다. 술후 간헐적으로 T-tube를 일시 제거하여 기관공을 통하여 내시경으로 창상을 관찰하여 육아조직 발생 유무 등을 확인 및 제거하였다. 술후 8주경에 성문하부에 접촉하고 있는 T-tube 상부 중 일부를 절단·제거하여 그 이후부터는

Case	Sex/Age	Causes	Vocal Fold Paralysis	Duration of Intubation	Procedures	Complications	Decannulation
1	M/29	prolonged intubation	unilateral	2 weeks	posterior cricoid split with costal cartilage graft and arytenoidectomy	-	success
2	M/39	prolonged intubation	bilateral	3 weeks	posterior cricoid split with costal cartilage graft	keloid formation	fail
3	M/52	prolonged intubation	-	3 weeks	posterior cricoid split with costal cartilage graft	-	success
4	F/25	prolonged intubation	bilateral	more than 2 weeks	posterior cricoid split with costal cartilage graft and arytenoidectomy	-	success

기도유지 목적이나 상부기관협착을 동반한 경우 협착부의 stent로 8주에서 16주간 더 사용하다가 재협착이 없음을 확인하고 tube를 제거하였다.

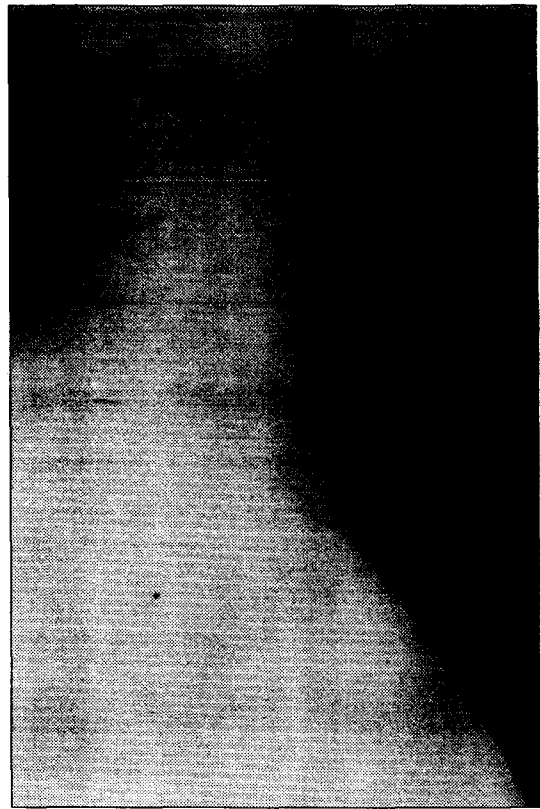
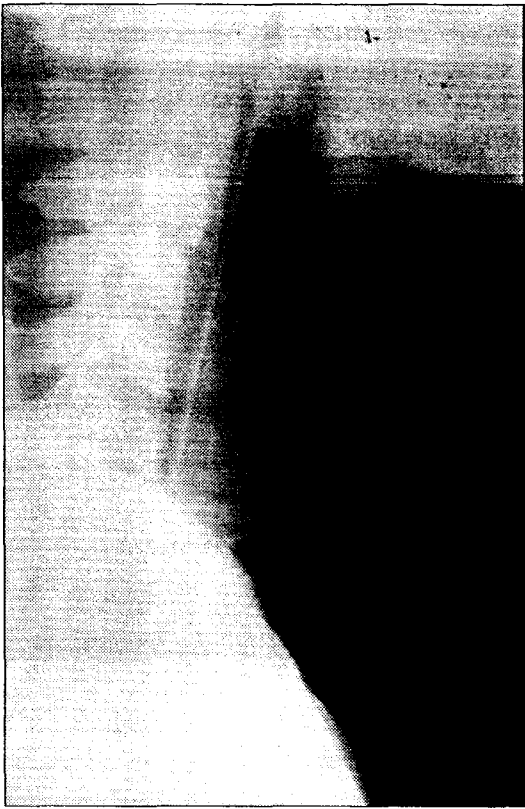
### III. 결 과

전체환자에 대한 요약은 Table 1과 같으며 각 환자의 병력, 치료 및 경과를 다음과 같다.

< 증례 1 > 28세 남자환자로 교통사고로 인한 두부손상으로 모 병원에서 약 2주간 기관내 삽관을 하였으며 퇴원 6주 후에 호흡장애가 발생하여 인근 병원에서 기관절개술 후 본원으로 전원되었다. 이학적 및 방사선학적 검사상 Cotton 분류상 grade 3의

3.5 cm 길이의 성문하협착 및 상부 기관협착과 일측성 성대마비의 소견을 보였다. 성문하부에는 윤상연골절개와 늑연골을 이용한 윤상연골 후벽 이식술을 시행하고 상부 기관에는 육아조직을 제거한 후 T-tube를 삽입하였다. 술후 5개월째 성공적으로 tube를 제거하였으며 술후 2년 후까지의 추적관찰에서 특이 소견이 없었다(Fig. 1).

< 증례 2 > 39세 남자환자로 물에 빠져 혼수상태에서 20일간 기관내 삽관을 하였으며 의식과 운동기능은 회복되었으나 퇴원 3개월 후부터 호흡장애가 발생하여 본원을 방문하였다. 이학적 검사상 양측 성대 마비와 grade 2의 성문하협착과 성문 후반부 협착이 있었다. 성문 후열목(posterior chink)은 2-3mm 내외였다. 환자의 선택에 의해 일차적으로 기관절개술만 시행하였다가 6개월

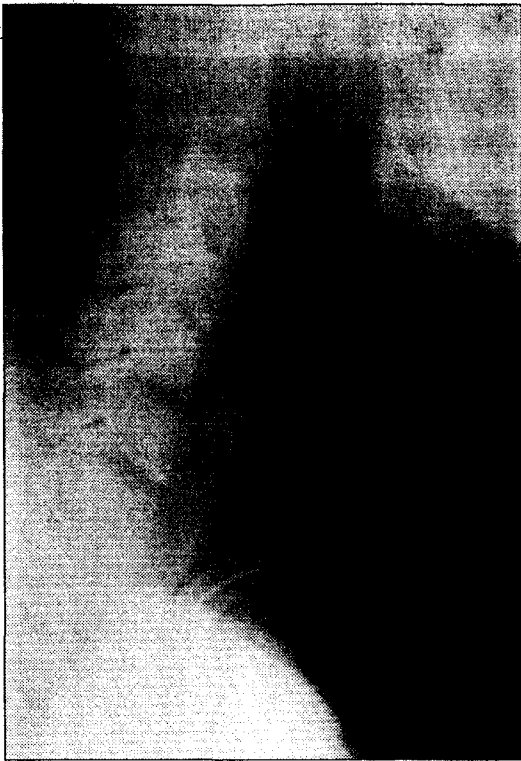


**Fig. 1.** Neck lateral view. A. Preoperative finding shows subglottic and upper tracheal stenosis above cannula. B. Postoperative finding shows large air column shadow in subglottis and upper trachea.

후 윤상갑상절개 및 윤상연골 후벽에 늑연골이식과 일측에 피열연골절제술을 시행하였다. 술후 성문하부에 keloid 형성으로 반흔조직의 두께가 증가하여 술전 보다는 후두가 확장되기는 하였으나 충분한 기도내경 확보에는 실패하였다. 환자는 지속적으로 T-tube를 착용하고 있으며 재수술을 고려하고 있으나 keloid 문제에 대한 우려로 결정을 하지 못하고 있다(Fig. 2).

< 증례 3 > 52세 남자환자로 교통사고로

인한 두부손상으로 모 병원에서 3주 정도의 기관내 삽관을 하였다가 기관절개술을 시행하였다. 캐놀러 발거 약 1개월 후 호흡곤란이 발생하여 다시 기관절개술을 하고 1년 이상 지내다 본원을 방문하였다. 이학적 검사상 5cm 길이의 grade 2의 성문하협착과 상부 기관 협착 소견이 있어 윤상연골절개 및 윤상연골 후벽 늑연골 이식술을 시행하고 T-tube를 성문하부와 기관 상부의 stent로 삽입하였다. 술후 6개월 후에 T-tube를 제거하였으며 18개월째의 추적관찰에서 재협착은 없었다(Fig. 3).

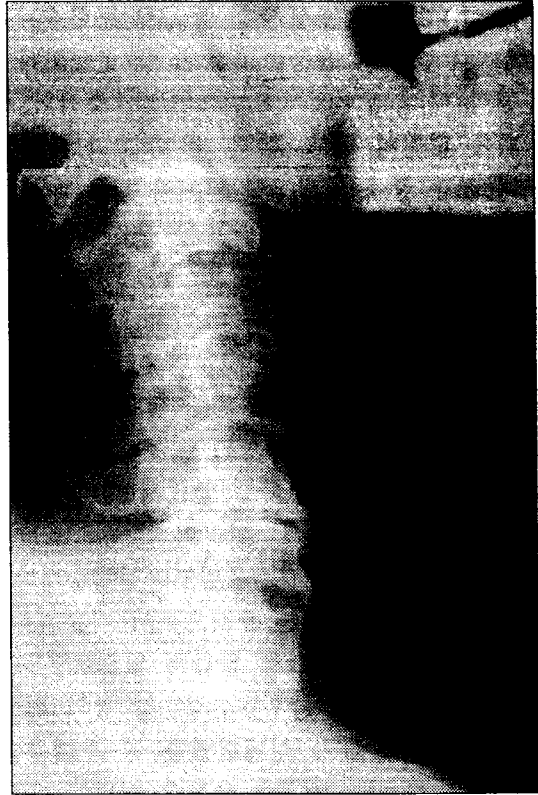
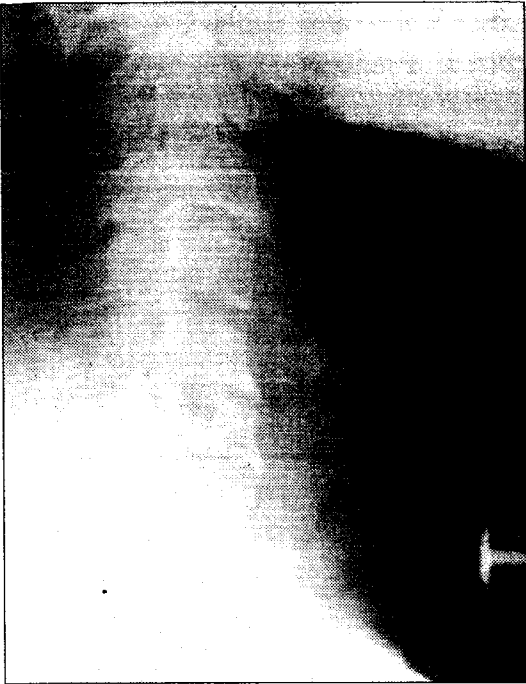


**Fig. 2.** A. Preoperative neck lateral view : note subglottic stenotic area. B. Postoperative videofibrosopic finding(view from subglottis to vocal cord) : Thick keloid tissues are seen in the subglottic area.

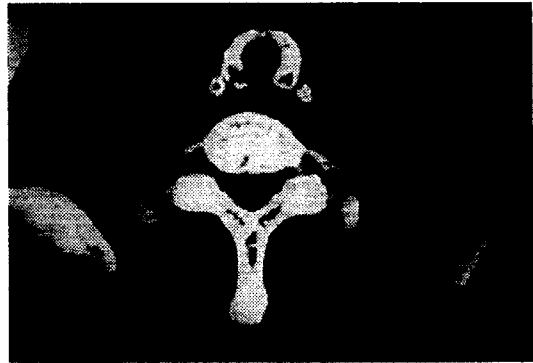
< 증례 4 > 25세 여자 자발성 뇌출혈로 모 병원에서 두개수술을 받고 2주 이상의 기관 내 삽관상태에 있다가 기관절개술을 실시하였다. 수개월 후 캐놀러 발거를 하였으며 발거 2주째부터 호흡장애가 발생하여 본원으로 전원되었다. 이학적 검사상 성문하협착 및 양측 성대마비의 소견이 있었으며 협착은 grade 3이었다. 윤상연골절개와 윤상연골 후벽에 늑연골 이식술과 일측에 피열연골절제술을 시행하였다. 술후 4개월째 tube제거가 가능하였고 술후 3년째의 추적 관찰에서 특이 소견이 없었다.

#### IV. 고 찰

성문하협착의 가장 흔한 원인은 기관내 삽관에 의한 기도 손상으로 알려져 있다<sup>1)</sup>. 기관내 삽관에 의한 손상은 부적절한 tube 크기 및 재질, 무리한 cuff 압력, 환자의 움직임으로 인한 과도한 마찰, 위산역류증, 장기간의 삽관 등에 의해 발생할 수 있는데 이 중에서 장기간 삽관이 가장 주된 원인이다<sup>1,2,3,4)</sup>. 본 4례 모두에서도 이미 보고된 문헌과 같이 장기간 기관내 삽관의 과거력을 가



**Fig. 3.** Neck lateral view. A. preoperative view. B. postoperative.



**Fig. 4.** Axial neck CT scan. A. Preoperative finding shows near total obstruction of subglottic area except small airway. B. postoperative finding.

가지고 있었다.

성문하 협착의 치료법으로는 단순 확장술,

stent 삽입, 기관절제술 및 단단문합술, 윤상연골절개술, 윤상연골절개 및 연골이식술 등이 여러 문헌에서 소개되었다. 술식의 선택은 협착의 정도, 범위, 위치 그리고 환자의 조건 등에 의해 결정되어야 함으로 어느 것이 가장 좋은 술식이라 할 수는 없다. 일반적으로 단순 확장술과 stent 삽입은 반흔이 미성숙한 성문하 협착에 비교적 효과적이고 기관절제술 및 단단문합술과 윤상연골절개술, 혹은 윤상연골절개 및 연골이식술은 반흔이 완전히 형성된 성문하협착에 적용되는 것이 타당하다고 알려져 있다<sup>2,3)</sup>. 이중 윤상연골절개 및 연골이식술은 1956년 Rethi에 의해 소개된 윤상연골절개술에<sup>5)</sup> 연골이식술을 병용한 술식으로서 비교적 성공률이 높은 방법으로 알려져 있으며<sup>6,7)</sup> 단단문합술에 비하여 후두신경손상 등의 위험성이 적고 수술이 실패하였을 경우 재수술이 비교적 용이하다는 장점이 있다<sup>2)</sup>. 윤상연골절개 및 연골이식술은 윤상연골의 전벽 연골이식, 후벽 연골이식, 전후벽 연골이식으로 나뉘어진다. 전벽 연골이식은 협착이 주로 성문하부의 전반부에 위치하였거나 협착의 정도가 그리 심하지 않은 경우에 적용이 되며, 후벽 연골이식은 성문하부의 후반부에 위치하거나 중등도 혹은 고도의 협착에 효과적이라고 알려져 있다. 전후벽 연골이식은 고도 협착에 적용이 되며 전, 후벽 중 한 쪽만 이식한 경우보다 치료 성공률이 높다고 하였다<sup>3)</sup>. 본 증례에서는 협착이 주로 후반부에 치중되어 있었고 Cotton 분류상 grade 2 에서 3 정도의 협착이었기에 후벽 연골이식만 시행하였으며 keloid가 형성된 1례를 제외하고는 만족할 만한 결과를 얻었다. 실패한 1례는 keloid에 의한 심한 반흔조직 형성에 기인하였기에 아직 재수술

을 시도하지 않고 있으며 현재 환자는 지속적으로 T-tube를 사용하고 있다.

기관확장술에 사용되는 이식절편으로는 이개연골, 비중격연골, 설골, 늑연골 등이 있다. 이개연골은 양쪽으로 연골막이 덮여 있어 생존율이 좋고 오목면 형태로 기도 내강의 굴곡과 일치하는 장점이 있는 반면, 두께가 얇아서 든든하게 버텨 주지를 못하기 때문에 윤상연골 후벽의 이식에는 부적당하며<sup>2)</sup> 이식절편의 크기에 제한이 있는 단점이 있다. 비중격연골은 Toohill과 Duncavage 등이 환자에 적용하여 만족할 만한 결과를 보고하였지만<sup>3,4)</sup> 이개연골과 유사한 단점과 대퇴부나 복부 등에서 진피를 떼어내 비중격에 이식해야하는 불편이 있다<sup>1)</sup>. 설골은 폭이 제한된 관계로 기관확장에 한계가 있으며 매우 단단하여 다루기 힘들다는 단점이 지적되고 있으며<sup>7)</sup> 윤상연골 후벽보다는 전벽의 이식에 적용되고 있다. 늑연골은 두께, 길이, 폭 등의 조절이 비교적 자유롭고 강도가 있어 윤상연골절개 및 연골이식술에 가장 널리 사용되고 있다. 그러나 일부에서는 늑연골은 윤상연골의 전벽의 재건에 사용하면 연골막이 덮인 부분이 기도내강으로 돌출하기 때문에 적당하지 않다는 견해도 있다<sup>2)</sup>. 저자들의 경험에 의하면 성인의 경우 늑연골의 골성 변화로 충분한 연골의 길이를 확보하기 어려운 경우가 있었는데 이런 경우 인접의 골성 변화가 적은 다른 늑연골에서 이식절편을 절취하였다.

성문하 확장술에서 연골이식과 함께 반흔 조직의 점막하 절제술의 병용이 효과가 있다는 보고가 있으나<sup>2)</sup>, Zalzal, Cotton, Duncavage 등에 의하면 점막하 절제술은 기도 내 점막을 손상시켜 오히려 역효과를 초래함으로 반흔조직제거는 시도하지 않는 것이

좋다고 하였다<sup>1,7)</sup>. 저자들도 Cotton 등의 보고대로 조직의 보존이 중요하리라 생각되어 점막하 절제술을 시도하지 않았다.

윤상연골에 이식된 연골이 기도 내강으로 돌출되는 것을 방지하기 위하여 일반적으로 stent를 사용한다. 사용되는 stent는 Montgomery stent와 같은 상품화된 stent나 silicone T-tube 혹은 endotracheal tube 등을 잘라서 사용하거나 적당한 재질로 술자 스스로 제작한 stent를 사용하기도 한다. 일반적으로 stent를 성대상부로 올라오도록 하여 Nylon 등으로 경부피부에 고정해 두는데 여기에는 다음과 같은 몇가지 문제가 따르게 된다. 첫째, stent를 제거하려면 전신 마취하에 suspension laryngoscopy가 요구되므로 이에 따른 경제적 손실과 신체적 불편이 있으며, 둘째, stent의 상단이 성대 상부로 올라오기 때문에 aspiration이 발생하거나 언어소통에 불편이 따르게 된다. 셋째, stent가 고정되어 있기 때문에 육아조직 증식 등의 stent에 의한 부작용의 발생을 stent에 가려 제때 발견하기 어렵고 이로 인하여 이차적 기도협착을 유발시킬 수 있다. 본 증례에서는 stent로서 T-tube를 사용하였으며 tube의 상부 끝이 성대 위로 올라가지 않도록 재단하여 tube를 기관공을 통하여 삽입하였다. 술후 간헐적으로 tube를 제거하고 기관공으로 내시경을 삽입하여 창상 부위를 관찰하고 이때 육아조직이 발견되면 이를 제거하고 tube를 다시 삽입하였으며 이와같은 과정을 창상이 치유될 때까지 수차례 반복하였다. 저자들은 본연구에서 stent로서 T-tube의 장점을 다음과 같이 요약할 수 있었다. 첫째, stent에 의한 이차성 성문하 손상의 조기 발견 및 술후 창상관리가 용이하고, 둘째, stent의 제거를 위한

suspension laryngoscopy를 할 필요가 없어지고, 셋째, aspiration이나 발성에 대한 환자의 불편감이 해소된다는 것이다. 또한 내재로는 tube 하나로 stent의 역할과 기도유지 기능을 동시에 할 수 있으며 아울러 기관협착이 동반된 경우에 성문하부와 기관에 동시에 stent 역할을 할수 있다는 장점이 있었다. 다만, tube를 성대상부로 올라오지 않게 디자인함으로써 tube가 이식연골의 상부까지 도달하지 못하여 상부 일부분에는 stent로서 역할을 할 수는 없으나 본 증례에서는 이로인한 문제점은 발견할 수 없었다.

stent의 기간은 연골이식 없이 윤상연골 절개만 시행한 경우는 stent 착용기간이 4 내지 6개월 이상의 장기간이 요구된다고 하였고<sup>10,11)</sup> 연골이식을 함께 한 경우는 이보다 짧아 4 내지 6주 이상이 필요하다고 하였다<sup>2,12)</sup>. 저자들의 경우는 T-tube를 평균 8주정도 stent로서 사용하였으며 이식절편이 안정되었다고 판단된 후에 T-tube의 상부 중 일부를 절단하여 기도유지 목적과 상부 기관협착부의 stent로 사용하면서 약 2개월에서 4개월간 경과 관찰하여 재협착이 없음을 확인하고 tube를 제거하였다.

## V. 결 론

윤상연골절개 및 윤상연골 후벽 늑연골이식술은 성문하부의 후반부 협착이나 중등도 이상의 성문하협착에 효과적인 치료법의 하나로 생각된다.

윤상연골절개 및 연골이식술에 stent로서 T-tube의 사용은 stent에 의한 이차성 성문하 손상을 조기 발견 및 술후 창상관리가



용이하고, stent의 제거를 위한 suspension laryngoscopy를 할 필요성이 없으며, aspiration이나 발성에 대한 불편감이 해소되고, 또한 tube 하나로 stent의 역할과 기도 유지 기능을 동시에 할 수 있는 등의 장점이 있다.

## References

1. Duncavage JA; Koriwchak MJ : *Open surgical techniques for laryngotracheal stenosis. Otolaryngol Clin North Am, 1995 Aug; 28(4) : 785-95*
2. 김광현, 황의기 : *윤상연골절개 및 연골 이식술에 의한 성문하 협착증의 치료. 한 이인지 1989; 32(2): 321-327*
3. Zalzal GH, Cotton RT: *Glottic and subglottic stenosis. In :Otolaryngology-Head and Neck Surgery(ed. Charles W. Cummings, M.D.), 3rd edition 303-324, 1998*
4. Cotton RT, Evans JNG : *Laryngo-tracheal reconstruction in children : five year follow up. Ann Otol Rhinol Laryngol. 1981; 90: 516*
5. Rethi A : *An operation for cicatricial stenosis of the larynx. J Laryngol Otol.1956; 70 : 283*
6. Cotton RT : *Management of subglottic stenosis in infancy and childhood: review of a consecutive series of cases managed by surgical reconstruction. Ann Otol Rhinol Laryngol. 1978; 87: 649-657*
7. Zalzal GH, Cotton RT, McAdams J : *The survival of costal cartilage graft in laryngotracheal reconstruction. Otolaryngol Head and Neck Surg. 1986; 94: 204-211*
8. Toohill RJ : *Panel discussion : The management of advanced laryngotracheal stenosis : Composite nasal septal graft in management of advanced laryngotracheal stenosis. 1981; Laryngoscope 91: 233-237*
9. Duncavage JA, Ossoff RH, Toohill RJ: *Laryngotracheal reconstruction with composite nasal septal cartilage grafts. Ann Otol Rhinol Laryngol.1989; 98: 581-585*
10. Grahne B : *Operative treatment of severe chronic traumatic laryngeal stenosis in infants up to three years old. Acta Otolaryngol (Stockh). 1971; 72: 134-137*
11. Crysdale WS, Platt LJ : *Division of posterior cricoid plate in young children with subglottic stenosis. Laryngoscope. 1976; 86: 1451-1458*
12. Thome R, Thome DC : *Posterior cricoidotomy lumen augmentation for treatment of subglottic stenosis in children. Arch Otolaryngol Head and Neck Surg, 1998 June; 124(6): 660-664*