

## 백비심에서 자연 발생한 신장의 칸디다증

김대용 · 유한상 · 배지선 · 최재훈 · 박주연 · 김영근<sup>1</sup> · 정영목<sup>1</sup>  
서울대학교 수의과대학, 서울대학교 농생명공학부 <sup>1</sup>서울대공원 동물원,

### Renal Candidiasis in a Masked Palm civet (*Paguma larvata*)

Dae-Yong Kim, Han-Sang Yoo, Ji-Seon Bae, Jae-Hoon Choi, Ju-Yeon Park, Young-Kun Kim,<sup>1</sup>  
and Young-Mok Jung<sup>1</sup>

College of Veterinary Medicine and School of Agricultural Biotechnology, Seoul National University and <sup>1</sup>Seoul Grand Park

**Abstract :** A case of renal candidiasis is reported in a 4-year-old male Masked Palm civet (*Paguma larvata*). On necropsy, the kidneys were bilaterally swollen, pale and had numerous 1 to 3 mm diameter white foci throughout the parenchyma on cut section. The urinary bladder was filled with opaque and milky exudate. Histologically, severe infiltration of neutrophils and macrophages and necrosis were noted in the interstitial areas of both cortex and medulla and in the lumens of renal tubules and collecting duct often resulting in cystic dilation of the tubules. PAS-positive fungal yeasts or pseudohyphae were often associated with the lesion. *Candida albicans* was isolated from the kidney and urinary bladder.

**Key words :** Masked Palm civet, candidiasis, *Candida albicans*, kidney

백비심(*Paguma larvata*)은 분류학상 식육목 사향사과에 속하며 주로 중국, 말레이시아, 보르네오 등 동남아시아에 분포 서식한다. 형태는 지리적으로 다소 다르나 대개 회색 또는 황갈색에서 검은색까지 있으며 코등에서 이마까지 밝은색의 줄무늬가 있고 눈밑과 귀의 양쪽에 반점이 있으며 꼬리 끝이 흰 것도 있다.

*Candida (C.) albicans*는 *Candida*속에 속하는 진균으로 원형 또는 타원형의 spore나 psuedohyphae의 형태를 띤다.<sup>3</sup> 본 진균은 식물, 토양 및 동물체 내부 등에 널리 분포하며, 동물의 경우에는 대다수가 내인성 감염이다.<sup>3,7</sup> 사람의 경우에는 구강, 피부, 질, 소화기 호흡기 및 비뇨기계에 감염되고 때로는 혈류에 의한 전신감염의 일환으로 심내막염이나 수막염 등을 유발하기도 한다. 동물에서는 영양결핍, 만성소모성질환 등과 같이 숙주의 저항성이 저하됐거나 혹은 장기간 항생제나 스테로이드계 약물을 과량 투여했을 때 전신감염이 이루어진다고 알려져 있다.<sup>8</sup> 소에서는 유방염, 폐렴, 생식기 질환 및 유산을 일으키는 것으로 알려져 있다.<sup>1,5</sup> 애완동물의 경우에는 구내염, 장염 또는 피하감염 등이 보고되어 있다.<sup>3,6</sup> 조류에서는 구강 식도 및 위점막에 감염되어 궤양을 종종 유발하며 그로 인한 폐사의 원인이 되기도 한다.

본 예는 국내동물원에서 사육 중 폐사한 백비심에서 자연 발생한 신장의 칸디다증 예를 병리조직학적 검사 및 원인체 분리와 동정으로 확인한 바 그 결과를 보고하는 바이다.

본 예는 서울대공원 동물원에서 사육되고 있었던 4 년령의

암컷 백비심으로 정확한 임상경과는 알 수 없지만 경부염증 및 미부의 염증으로 치료를 받은 경력이 있으며 최근에는 상당히 수척하고 활동성이 둔하였다. 본 개체는 폐사체로 발견되어 서울대학교 수의과대학에 의뢰된 후 사인 규명을 위하여 부검 후 병리조직학적 검사를 실시하였다. 적출된 주요 실질장기들은 10% 중성완충 포르말린에 충분히 고정한 다음, 일반적인 조직처리 과정을 거친 후 파라핀에 포매하였으며 광학현미경적 관찰을 위하여 Hematoxylin-Eosin (H&E) 염색을 실시하였다. 한편 곰팡이의 감염유무를 확인하기 위하여 periodic acid-Schiff (PAS) 염색을 실시하였다. 원인체의 분리 동정을 위하여 신장조직 및 방광에 차있던 염증성 삼출물의 일부를 무균적으로 채취한 후 혈액배지와 Saboroud dextrose agar (SDA, Difco)에 접종한 다음 37°C에서 24 시간 배양하였다. 순수 분리 배양한 균은 Gram 염색과 VITEK (bioMerieux Vittek Inc., U.S.A.)의 Yeast Biochemical Card (YBC)를 이용한 생화학적 정상검사를 통해 동정하였다.

동물은 부검 당시 상당히 수척하였고 심장의 심관부 지방조직은 교양화되어 있었으며 소화관의 내용물은 거의 없었다. 좌, 우측 신장 모두 다소 종창되어 있었고 피질과 수질부 모두 매우 창백하였으며 한계 명료한 침침대의 반점이 다수 관찰되었다. 신우부위에는 노란색조의 혼탁한 삼출물이 차있었다. 동일한 염증성 삼출물이 방광에도 역시 다량 저류되어 있었으나 방광점막은 정상이었다. 간은 다소 창백하였으며 변연부는 둔하였다.

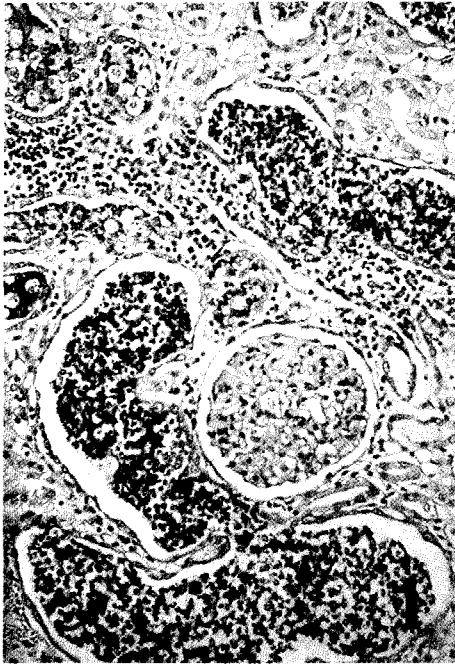


Fig. 1. Kidney, Masked palm civet. Note severe infiltration of neutrophils, macrophages, and necrotic debris in the renal tubules resulting in cystic dilation of the renal tubules. H&E,  $\times 200$ .

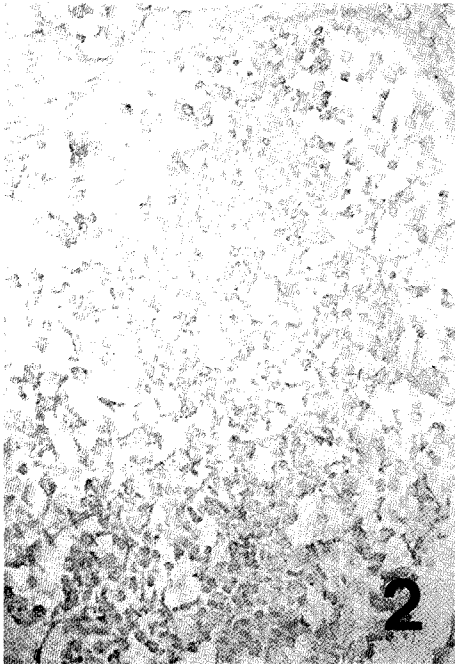

Fig. 2. Kidney, Masked palm civet. Note PAS-positive, oval shape fungal spores in the lumen of renal tubules. PAS,  $\times 200$ .

병리조직학적 관찰 결과 신장의 피질, 수질 및 신우부위에 걸쳐서 광범위하게 염증성 변화가 관찰되었다. 신장의 간질조직과 세뇨관 및 집합관의 강내에 호중구, 대식세포 및 세포봉

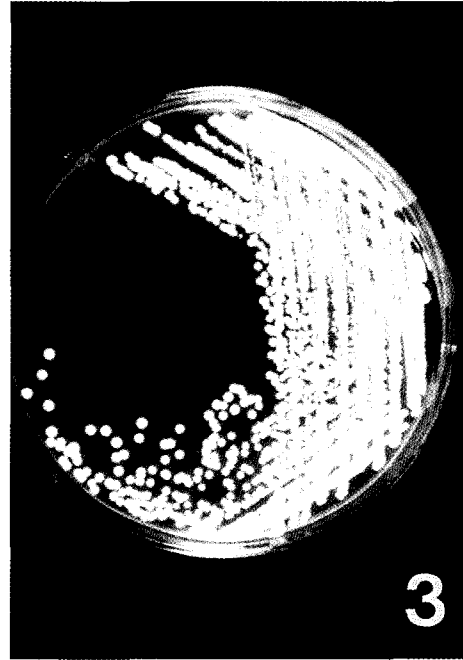


Fig. 3. Note 3 to 5 mm diameter, white to creamy and shiny colonies. SDA agar.

괴물이 심하게 침윤되어 있었으며 그로 인해 일부의 세뇨관이나 집합관은 낭상으로 확장되어 있었다 (Fig. 1). 또한 원형의 곰팡이 포자 (spore)나 pseudohyphae가 병변부에 다수 존재하고 있었으며 원인체는 PAS에 양성 반응을 나타내었다 (Fig. 2). 한편 신우부위에서는 곰팡이가 수질부위로 방사선양으로 증식하고 있는 소견도 관찰되었다. 방광점막은 조직학적으로 정상이었다. 간장에서는 경도의 지방변성이 미만성으로 관찰되었다. 그 외 다른 실질장기에서는 특이할 만한 병리조직학적 변화는 관찰되지 않았다. 혈액배지상에서의 집락의 형태는 small, whitish 상이었고, SDA 상에서는 유백색의 반짝이는 볼록한 형태(high-convex)를 취하고 있었다 (Fig. 3). Gram 염색상은 Gram 양성의 타원형(oval form)을 나타내었고, chlamydospore와 germ tube 형성을 관찰할 수 있었다 (Fig. 4). 분리균을 VITEK을 이용한 생화학적 성상을 바탕으로 동정한 결과 *C. albicans*로 동정되었고, 그 생화학적 특성은 Table 1과 같다.

따라서 본 개체는 병리조직학적 검사 및 원인체의 분리동정 결과 *C. albicans*에 의한 양측성 신장염으로 인하여 폐사된 것으로 사료된다. 본 예의 정확한 감염경로는 알 수가 없었으나 다른 실질장기에서는 *C. albicans* 감염으로 추정되는 병변을 관찰할 수 없었으며, 신장의 신우부위에서 병변이 심하게 관찰되었고 또한 신장조직과 더불어 방광에 존재했던 염증성 삼출물에서 *C. albicans*가 분리된 점으로 미루어 보았을 때 아마도 생식기 감염으로 인한 요로감염의 경로를 통하여 감염이 이루어진 것으로 사료된다. 신장의 칸디다 감염증은

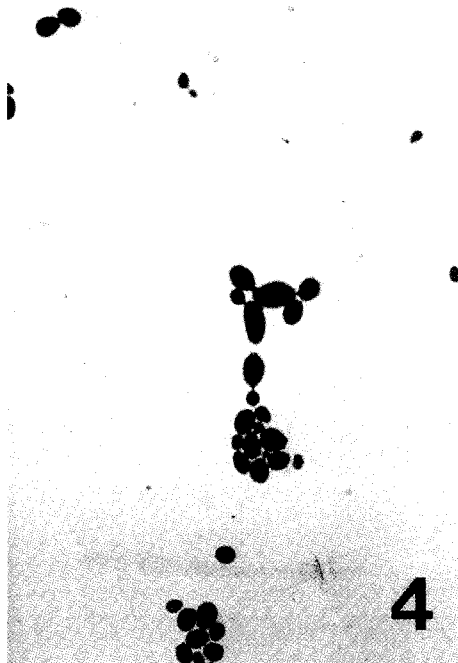


Fig. 4. Note thin-walled oval shaped budding yeasts. Gram stain, ×400.

일반적으로 전신감염에 따른 혈행성 감염이나 생식기 감염에 이은 상행성 감염으로 인해서 이루어진다고 알려져 있다.<sup>2,4,9</sup> Tsai와 Chang은 토끼의 실험감염을 통하여 *C. albicans*가 신장조직에 친화성이 있다고 보고하였다.<sup>10</sup>

동물에 있어서 곰팡이 감염과 관련된 질병들이 증가추세에 있으며 이러한 현상은 사람에서도 분제시되고 있는 항생제의 오용 및 남용과 연관성이 깊을 것으로 본다. 따라서 동물의 진료시 질병의 정확한 원인규명이 이루어져야 하며 그에 따른 적절한 처치가 이루어져야 한다. 그러한 관점에서 본 보고가 *Candida* 감염에 대한 임상적 진단과 치료 및 예방에 도움이 되었으면 한다.

감사의 글

이 논문은 1999년 두뇌한국 21사업에 의하여 지원되었음.

References

1. Foley GL and Schlafer DH. *Candida* abortion in cattle. *Vet. Pathol.* **24**:532-536, 1987.
2. Fulton RB and Walker RD. *Candida albicans* urocystitis in a cat. *J. Am. Vet. Med. Assoc.* **15**:524-526, 1992.
3. Greene CE and Chandler FW. Candidiasis. *In Infectious dis-*

Table 1. Biochemical properties of *Candida albicans* isolated from a Masked Palm civet

Biochemical properties	Result	Biochemical properties	Results
Carbohydrate assimilation		Assimilation of glucose in the presence of cycloheximide	+
Galactose	+		
Lactose	-		
Sucrose	+	Carbohydrate fermentation	
Maltose	+	Glucose	+
Cellobiose	-	Inositol	-
Methyl-D-glucoside	+		
Xylose	+	Nitrate reduction	-
Arabinose	-		
Trehalose	+	Utilization of	
Melezitose	-	2-keto-D-gluconate	+
Raffinose	-	N-acetyl-D-glucosamine	-
Xylitol	+		
Dulcitol	-	Urea production	-
Adonitol	-		
Palatinose	+		
Glycerol	-		
Sorbitol	+		
Erythritol	-		
Melibiose	-		

ease of the dog and cat. p. 723-730. Greene CE (ed.). 2ed. W. B. Saunders Co., 1990.

4. Hari P, Strivastava A, Gupta AK and Strivastava RN. Neonatal renal failure due to obstructive candidal bezoars. *Pediatr. Nephrol.* **11**:497-498, 1997.
5. Kitamura H, Anri A, Fuse K, et al. *Chronic mastitis* caused by *Candida maltosa* in a cow. *Vet. Pathol.* **27**:465-466, 1990.
6. Kral F and Uscavage JP. Cutaneous candidiasis in a dog. *Am. J. Vet. Med. Assoc.* **136**:612-615, 1960.
7. La Perle KM, Wack R, Kaufman L and Blomme EA. Systemic candidiasis in a cheetach (*Acinonyx jubatus*). *J. Zoo Wildl. Med.* **29**:479-483, 1998.
8. Mills JHL and Hirth RS. Systemic candidiasis in calves on prolonged antibiotic therapy. *Am. J. Vet. Med. Assoc.* **150**:862-870, 1967.
9. Nishimoto G, Tsunoda Y, Nagata M, Yamaguchi Y, Yoshioka T and Ito K. Acute renal failure associated with *Candida albicans* infection. *Pediatr. Nephrol.* **9**:480-482, 1995.
10. Tsai SS and Chang FF. Pathogenesis on the experimental infection of *Candida albicans* in rabbits. *Chinese J. Microbiol. Immunol.* **15**:227-232, 1982.