

단추형 수은전지에 의한 식도이물 1례

부산대학교 의과대학 이비인후과학교실

이진춘 · 김창수 · 박형진 · 노환중

= Abstract =

A Case of Esophageal Foreign Body by Mercury Button Battery

Jin-Choon Lee, MD, Chang-Su Kim, MD,
Hyung-Jin Park, MD, and Hwan-Jung Roh, MD.

*Department of Otolaryngology,
College of Medicine, Pusan National University, Pusan, Korea*

The risk of foreign body by small button-disc battery in children has been increasing because the batteries are widely used in electronic device and plaything and easily contact with children. Foreign body of mercury type button-disc battery, when lodged in the esophagus, leak a caustic solution which causes a rapid necrosis of esophageal mucosa. So it should be removed immediately when the radiologic diagnosis is made. We experienced a case of esophageal foreign body by mercuric disc battery in a 14-month-old male. This case will be discussed with literature review.

Key Words : Esophageal foreign body · Mercury button-battery

I. 서 론

단추형 수은전지가 시계, 보청기 계산기, 어린이 장난감 등에 다양하게 사용되고 어린이에게

쉽게 노출되어 식도이물이 발생할 위험성이 높아져 가고 있다. 수은전지가 신체내 이물이 되면 부식성 알칼리 용액이 누출되어 점막의 피사를 급속히 야기하므로 반드시 발견 즉시에 제거

교신저자 : 노환중(Hwan-Jung Roh, MD)
602-739 부산시 서구 아미동 1가 부산대학교병원 이비인후과학교실
Tel : 051) 240-7333 Fax : 051) 246-8668 e-mail:rohjh@pusan.ac.kr

하여야 한다. 수은전지에 의한 이물에 관한 보고는 동물실험을 통한 수은전지의 식도손상기전과 비강내 수은전지 1례의 보고만이 있을 뿐이고 식도내 이물로서의 수은전지 치험례에 관한 이비인후과학회지 보고는 아직 없다. 이에 저자는 14개월된 남아에서 자동차 장난감에 사용된 수은전지에 의한 식도이물 1례를 치험하였기에 수은전지 이물의 특성을 문헌적 고찰과 함께 보고하고자 한다.

II. 증 례

환자는 홍 O O, 14개월된 남아로 식도내 이물을 주소로 내원하였다. 과거력 및 가족력에는 특이사항 없었다. 현병력상 1997년 4월 5일 오후 4시 30분경 장난감 자동차의 방전이 다된 단추형 수은전지를 입안에 넣고 놀다 삼킨 후 울산 모병원을 방문하여 흉부 X-선으로 식도이물을 확인하고 전신마취하에 Jackson식 강직형 식도경으로 여러차례 이물 제거술을 시도하였으나 제거하지 못하고 본병원으로 전원되었다. 이학적 소견 및 검사소견상 내원전에 시도된 전신마취하 식도이물제거술로 인하여 내원당시 약간의 호흡곤란과 다소 기력이 떨어진 양상을 보였고, 혈액 검사상 백혈구 증가($19,300/\text{mm}^3$)소견을 보였다. 방사선학적 소견상 단순 흉부방사선소견상 제 6,7 경추부위에 직경 약 2cm크기의 금속성 둥근 음영이 관찰되었으나 폐 음영에는 특이소견이 관찰되지 않았다(Fig. 1). 수술소견상 단추형 수은전지를 삼킨 추정시간부터 수술까지의 경과시간은 약 17시간 이었으며 전신마취후 강직형식도경으로 식도내를 관찰하니 수은전지는 상치열로부터 약 10cm 거리에 있는 윤상인두 협착부위에 있었으나 수은전지의 형태를 알 수 없을 정도로 식도점막의 부식과 함께 점막과 전지가 유착되어 있었으며 부식으로 인하여 검은색 찌꺼기가 다량으로 존재하였다. 겸자를 이용해 주위조직과 유착된 수은전지를 제거하고(Fig. 2) 식도천공이 없음을 확인한 후 생리식염수로 과도한 압력없이 조심스럽게 세척하였다. 이물이 있었던 원위부의 점막은 정상소견을 보였다. 임상

경과상 수술 직후 식도조영술로서 천공이 없음을 확인하였으며(Fig. 3) 술후 흉부방사선 소견상에도 특이사항 없었다. 술후 1일째부터 경정맥 영양공급을 하였고 술후 8일째 식도조영술 정면상에서 부분괴사로 인하여 이물이 있었던 식도부위가 전지크기의 확장소견을 보였다(Fig. 5). 술후 9일간의 금식후에 유동식으로 전환하였으며 퇴원직전 촬영한 단순 흉부방사선 소견상 특이사항이 없었다(Fig. 5). 술후 15일째 퇴원하였으며 주기적인 위장관내시경으로 12개월간 추적 관찰중인 현재 식도천공이나 협착의 소견은 없다.

III. 고 찰

식도·위장관이나 기관지이물은 어린이들에게 종종 발생할 수 있으며 특히 사회적, 정신적, 발달학적인 문제가 있는 소아나 이전에 기관식도누공의 회복, 식도협착, 위식도 역류 등의 식도에 문제가 있는 어린이에게 발생위험성이 높다²⁾. 최근 소형전지가 여러 가정용 전자제품이나 장난감등에 다양하게 사용되고 그 성능이 더욱 향상됨으로서 사용량이 폭발적으로 증가하고 있으며 이들 소형전지는 일반 가정에서도 쉽게 구입하여 교환할 수 있어 어린이들의 눈에 띄기 쉬운 상태에 있다. 구미를 비롯한 일본에서는 이미 수년전부터 소형 수은전지에 의해서 소화관에서의 출혈과 천공을 일으킨 보고가 다수 있으나 국내에는 수은전지에 의한 식도손상 기전에 관한 동물실험⁴⁾, 수은전지에 의한 비중격천공의 증례⁷⁾, 단추형 소형배터리 오음의 증례보고만 있다¹⁾. 주로 5세 이하에서 많이 발생하고 보청기, 시계, 계산기, 카메라, 장난감에 사용되는 전지의 순으로 그 빈도가 높다고 한다³⁾. 소형전지는 크게 나누어 단추형 알칼리 전지, 리튬전지, 공기아연전지의 3종류가 있으며 단추형 알칼리 전지는 알칼리 망간전지, 수은전지, 산화은전지로 분류된다. 이중 단추형의 수은전지가 가장 흔히 사용되며 본 증례도 이에 의한 경우로서 식도점막에 손상을 주는 기전은 산화수은의 부식성효과, 디스크봉인을 통한 액성매체에 포함된 유체의 확산, 양·음극사이의 전기적인 흐

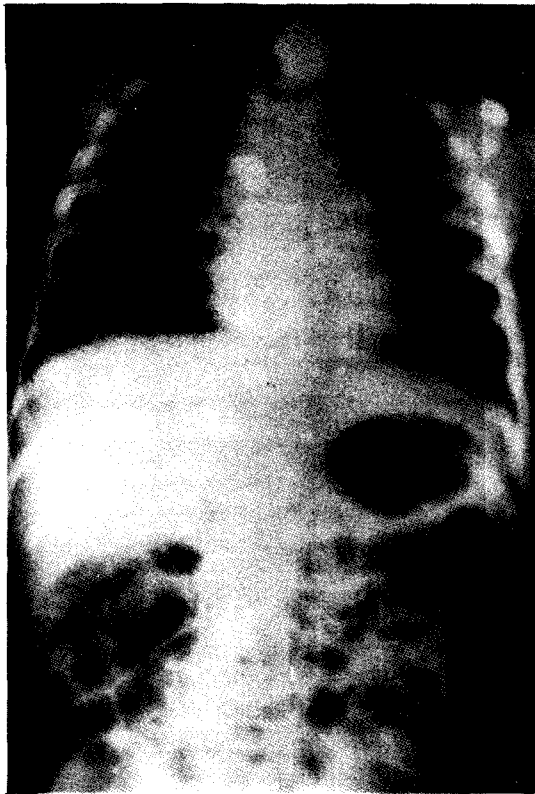


Fig. 1. Chest AP radiograph demonstrating lodgement of a mercury button battery in the upper esophagus

름에 의한 저전압 화상, 국소압박에 의한 괴사 효과 및 여러요인의 복합작용이라고 알려져 있다^{4,5,6}). 습기가 많은 환경은 전기적인 흐름을 잘 유발시킬 뿐 아니라 단추형 전지의 알칼리 전해 질용액을 잘 방류 시키는 역할을 하기 때문에 이런 환경을 가진 식도나 위같은 장기는 조직의 괴사가 잘 일어나는 조건이 된다³). 따라서 식도에 수은전지를 오음한 경우 전지의 위치를 빠른 시간내에 확인해 내는 것이 가장 중요하다. 식도에 전지가 오래동안 머물고 있었을 때 발생할 수 있는 합병증은 식도천공, 기관식도 누공, 식도 반흔, 식도 협착, 식도화상, 대동맥병변등을 들 수 있다^{6,7}).

단추형인 경우는 아연으로 구성된 음극과 산화수은이나 산화은으로 구성된 양극으로 이루어

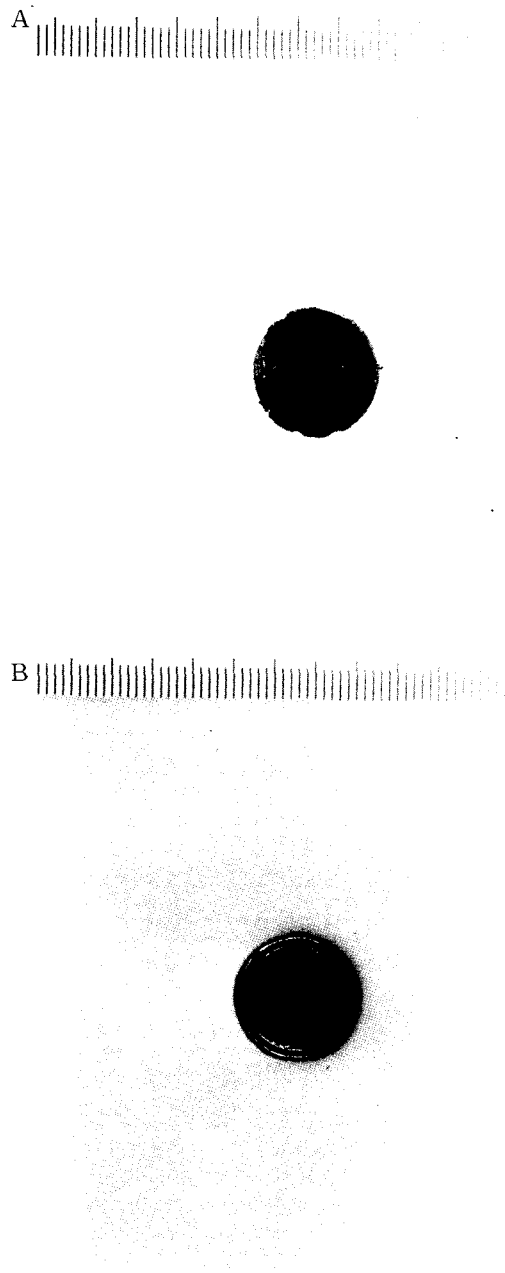


Fig. 2. 1.6cm×1.6cm sized corroded mercury button battery removed from the esophagus : a) front view b) back view

어 지고⁸) 양극과 음극사이에 층이 나있기 때문에 방사선학적으로 정면상으로는 이중원 구조를

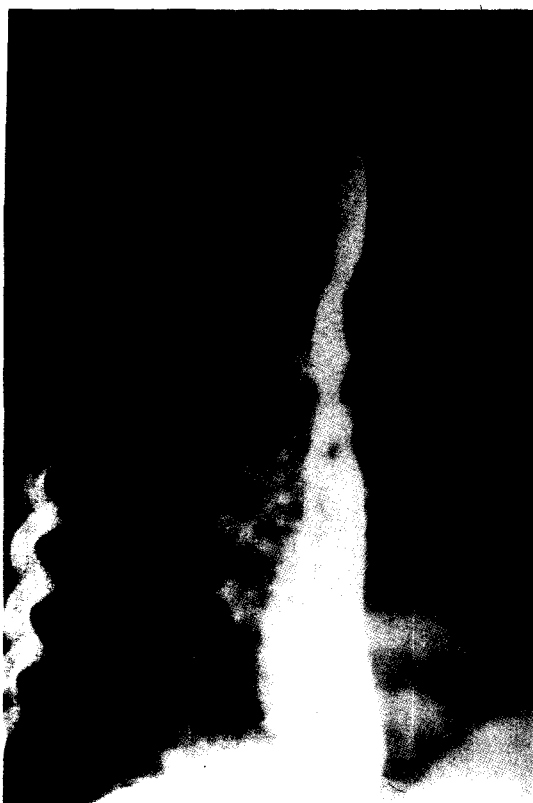

Fig. 3. Postoperative esophagographic view showing no evidence of perforation and stricture

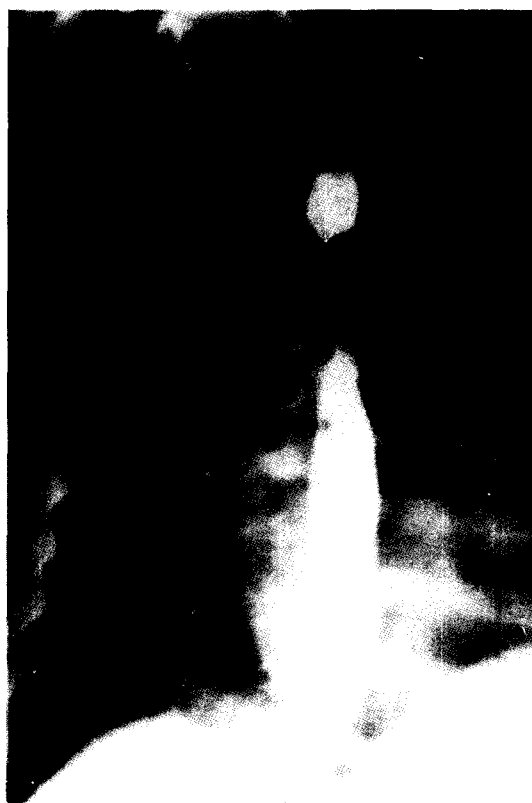

Fig. 4. Postoperative 8th day, esophagographic view showing battery sized dilatation

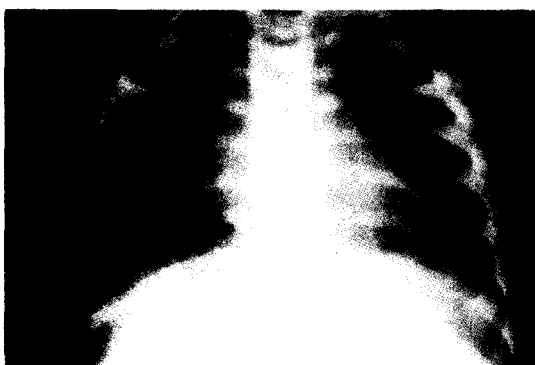


Fig. 5. Chest AP radiographic view on discharge

나타내고 측면상으로는 계단상 모양으로 나타난다. 이런 방사선학적 소견은 다른 식도이물과는 구별되는 특징이라 할 수 있다. 충전된 전지보다

는 방전된 전지에서 식도손상이 덜하다고 하였으며⁴⁾ Maves와 Lioyd 등⁵⁾은 전지에 의한 식도 점막 노출시간이 4시간 미만일 때는 천공을 관찰할 수 없었고 4시간이상 경과시 식도 천공이 일어날 위험성이 많다고 하였다. Peter와 Van asperen 등⁶⁾은 진단이 24시간이상 지연된 3명중 2명이 사망했다고 하였다. 단추형 전지가 식도에 걸렸다는 것을 방사선 촬영으로 확인하거나 의심을 가졌을 경우는 즉시 수술실에서 제거하는 것이 우선이고 구토제 같은 약물투여는 피해야 한다⁶⁾. 식도에서 전지를 제거한 후 생리 식염수로 전지가 끼어있던 부위를 세척하여 남아 있는 알칼리를 희석하는 것이 좋다. 제거후에는 식도천공이나 식도협착에 대한 가능성을 염두에 두고 주기적으로 관찰하는 것이 필요하고 항생제나 스테로이드 등을 사용해야 한다⁶⁾. 식도를

지나 복부에 전지가 위치한 것을 방사선 촬영으로 확인하였을 경우는 입원시켜 주의깊게 관찰하여야 한다. Litovitz⁵⁾는 장 점막에 대한 수은 전지의 영향은 식도점막에 미치는 효과와 비슷하다고 하였다. 따라서 전지의 통과과정중 장 어느부위에 정지한 경우는 개복술로 제거해야 할 필요가 있다. 외에도 이물이 전지인 경우 이통, 검은 이루 및 고막 천공을 발생시키고, 비강내 이물인 경우는 다른 이물에 비해 통증, 비폐색, 비루등의 증상이 심하며 오래 지속될 경우 비중격천공까지 야기 한다^{7,8)}. 즉 양극에서 음극으로의 저전압 직류전류와 알칼리 전기용액의 방류에 의해서 식도에서와 마찬가지로 조직손상이 심하게 야기된다고 하였다. 또한 비강 혹은 외에도 전지이물이 있을 경우 점액이나 점비액은 전기흐름과 전해의 방류를 더욱 조장하므로 사용하지 않는 것이 좋다^{8,9)}.

전지를 삼킨 어린이가 방문하였을 경우 처치하는 원칙은 첫째, 전지의 방전유무를 확인하고 흉부 방사선촬영과 복부 방사선촬영을 시행하고 둘째, 식도에 전지가 있을 경우에는 즉시 내시경하에 제거하고 위장관에 있을 경우에는 입원시켜 제산제등을 투여하면서 장을 통과해 나가는지를 매일 관찰하여야 하며 셋째, 24시간이상 위내에 전지가 머물러 있을 경우에는 내시경 혹은 개복술로 제거가 필요하며 넷째, 장관내에서 수은방류의 조짐이 보이면 내시경 또는 개복술로 제거한 후 혈중 수은 농도를 측정해 보아야만 한다^{1,2,8)}.

전지에 의한 외에도, 비강 및 식도 손상은 다른 이물과 달리 조직파괴가 심하다. 특히 식도 이물일 경우 식도 점막이 괴사되고 천공에 이르러 심지어는 사망에까지 이를 수 있다. 따라서 단추형 전지를 삼킨 어린이가 내원할 경우 시간의 지체없이 조기에 진단하고 제거함으로써 그 합병증을 줄일 수 있다. 또한 예방적 차원에서 이러한 전지의 위험성을 널리 알림과 동시에 가정에서 소아로부터 이러한 전지 관리에 각별한

주의가 필요하다.

References

1. Kim JY, Shin JC, Ahn DH, Sohn KC: *Button Battery Ingestion. J of Korean Med. Assoc.* 1988; 31(12): 1364-9
2. El-Barghouty N: *Management of disc battery ingestion in children. Br J of Surgery.* 1991; 78: 247
3. Karen M, Kost, Robert S. Shapiro: *Button battery ingestion : a case report and review of literature. The Journal of Otolaryngology.* 1987; 16(4): 252-7
4. Park YW, Nam BH, Rha KS, Yoo JY, Park CI: *Experimental esophageal injury with Disk Battery. Korean J Otolaryngol.* 1988; 31: 92-6
5. Litovitz TL, Schmitz BF: *Ingestion of Cylindrical and Button Batteries : an analysis of 2382 Cases. Pediatrics.* 1991; 89(4): 747-57
6. Maves MD, Llyod TV, Carithers JS: *Radiologic identification of ingested disc batteries. Pediatric Radiology.* 1986; 16: 154-6
7. Rha KS, Choi WJ, KO PJ, Park CI: *A case of nasal septal perforation due to Alkaline Disc Battery as a Nasal Foreign Body. Korean J Otolaryngol.* 1997; 40: 300-3
8. Duncan Mcrae, Premachandra, Gatland DJ: *Button batteries in the ear, nose and cervical esophagus : a destructive foreign body. The Journal of Otolaryngology.* 1989; 16(4): 317-9
9. Litovitz TL: *Battery ingestions : product accessibility and clinical course. Pediatrics.* 1985; 75(3): 469-76