

# 최소 피부 절개술을 이용한 선천성 심장 질환 수술

박 충 규\* · 박 표 원\* · 전 태 국\* · 박 계 현\* · 채 현\*

=Abstract=

## Minimal Skin Incision with Full Sternotomy for Congenital Heart Surgery

Choung Kyu Park, M.D. \*, Pyo Won Park, M.D. \*, Tae Gook Jun, M.D. \*,  
Kay-Hyun Park, M.D. \*, Hurn Chae, M.D. \*

**Background:** Although there have been few reports about minimal skin incision for the repair of congenital heart lesions, minimizing an unsightly scar is a particularly important factor in growing children. We have adopted a technique that permits standard full sternotomy, conventional open chest cardiopulmonary bypass, aortic cross-clamping, left atrial vent, and antegrade cardioplegia with minimal surgical scar. **Material and Method:** With minimal skin incision and full sternotomy, 40 patients with congenital heart disease underwent open heart surgery from April 1997 through September 1997. Defects repaired included 30 ventricular septal defects, 4 atrial septal defects, and 1 sinus Valsalva aneurysm in 35 children(M:F=17:18), and 3 Atrial septal defects, 1 ventricular septal defect, and 1 partial atrioventricular septal defect in 5 adults(M:F=1:4). Midline skin incision was performed from the second intercostal space to 1 or 2 cm above the xiphoid process. For full sternotomy, we used the ordinary sternal saw in sternal body, and a special saw in manubrium under the skin flap. During sternal retraction, surgical field was obtained by using two retractors in a crossed direction. **Result:** The proportion of the skin incision length to the sternal length was  $63.1 \pm 3.9\%$  (5.2~11cm, mean 7.3cm) in children, and  $55.0 \pm 3.5\%$  (10~13.5cm, mean 12cm) in adults. In every case, the aortic and venous cannulations could be done through the sternal incision without additional femoral cannulation. There was no hospital death, wound infection, skin necrosis, hematoma formation, or bleeding complication. **Conclusion:** We conclude that minimal skin incision with full sternotomy can be a safe and effective alternative method for the repair of congenital heart diseases in children and adults.

(Korean J Thorac Cardiovasc Surg 1999;32:368-72)

Key word : 1. Minimal skin incision  
2. Congenital heart disease  
3. Full sternotomy

\*성균관 대학교 의과대학 삼성의료원 흉부외과

Department of Thoracic and Cardiovascular Surgery, College of Medicine, Sungkyunkwan University, Samsung Medical Center, Seoul, Korea  
†본 연구는 1997년 10월 대한흉부외과학회 제29차 추계학술대회에서 구연되었음.

논문접수일 : 98년 5월 18일 심사통과일 : 98년 7월 22일

책임저자 : 박표원 (135-710) 서울특별시 강남구 일원동 50번지, 삼성서울병원 흉부외과. (Tel) 02-3410-3489, 3481, (Fax) 02-3410-0089

본 논문의 저작권 및 전자매체의 지적소유권은 대한흉부외과학회에 있다.

## 서 론

최근 들어서 최소 피부 절개나 변형식의 절개를 이용한 심장수술방법들이 주로 성인 심장 질환을 대상으로 빈번하게 보고되고 있으나<sup>1,2,3</sup>, 선천성 심장질환에서의 최소 피부 절개에 대한 보고는 적다. 특히, 성장기의 유아에서는 성장에 따른 문제를 고려하여야 하기 때문에 성형적인 피부절개를 통한 수술적인 접근이 매우 중요한 사항이다. 또한, 심장 질환의 외과적 치료 성적이 향상됨에 따라서, 심장 수술 환자들의 미용에 대한 욕구가 증가하고 있다. 본원에서는 최소 피부 절개술과 전장에 걸친 정중흉골절제를 통해 선천성 심장질환에서 개심술을 시행하여, 안정성과 수술방법상의 문제점 및 합병증을 관찰하고 고찰을 통해 기존에 보고된 수술 수기와 비교하였다.

## 대상 및 방법

1997년 4월 14일부터 1997년 9월 6일까지 최소 피부 절개술을 통해서 개심술을 시행 받은 선천성 심장 질환 환자 40명을 대상으로 병명, 성별 및 연령, 수술적 수기의 안전성등을 관찰하였고 수술결과를 분석하였다.

대상환자 전 레에서 수술전에 심초음파로 진단하였다. 수술시 진단된 병명은 성인 환자 5명(남:여=1:4)중 심방 중격 결손증 3명, 심실 중격 결손증 1명, 부분 심내막상 결손증 1명이었고, 소아 35명(남:여=17:18)중 심방 중격 결손증 4명, 심실 중격 결손증 30, 발살바 동맥류 1명이었다.

연령 및 성별분포는 Table 1과 같았고, 성인 5명의 평균연령은 33.8세(27~39세)였다.

## 수술 방법

수술방법은 먼저 양와위에서 환자를 전신 마취 유도한 뒤, 환자의 활력징후를 감시하기위해 우측 또는 좌측 요골동맥을 확보한 후 심부 정맥액이나 쇄골하 정맥을 통해 중심정맥관을 거치하였다. 서혜부는 수술중 상행대동맥 노출이 어려울때 장골동맥을 노출하기 위하여 소독을 하였으나 전 레에서 수술시에 상행 대동맥이 용이하게 노출되었다. 그리고, 먼저 피부절개시에 흉골각(angle of Louis)의 1cm(소아환자) 또는 1.5 cm(성인환자)하방에서 부터 검상돌기의 직상방 1cm(소아환자) 또는 2 cm(성인환자)까지 정중 흉골 피부 절개를 실시하였다. 흉골 하부부위의 작은 정중 피부 절개한 후, 피부 절개 상부 끝단을 천천히 조심스럽게 위로 들어 올려서 피하 조직을 박리하였고, 비교적 쉽게 흉골을 노출시킬 수 있었다. 정중 흉골 절단시에는 먼저 하부부터 절단하였는

Table 1. Sex and Age Distribution.

Age	Male	Female	Total
2month ~ 5 year	14	16	30
6 year ~ 10 year	1	2	3
11 year ~ 15 year	1	1	2
16 year	1	4	5
Total	17	23	40

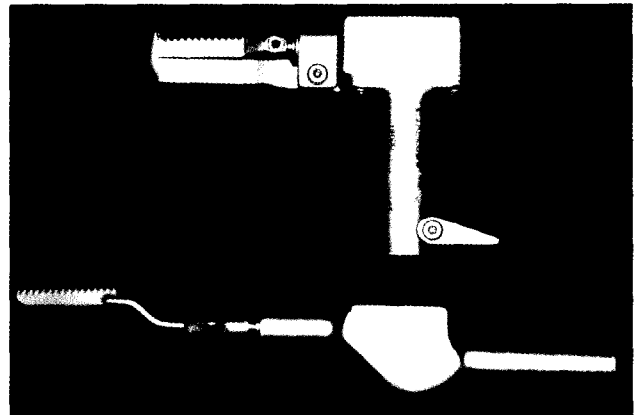


Fig. 1. The ordinary(upper) and special(lower) sternal saws used to create full sternotomy are shown. We used the ordinary sternal saw(Aesculap GB 137, Aesculap, USA) in sternal body, and a special saw(Aesculap GB 130R, Aesculap, USA) in manubrium under the skin flap.

데, 흉골 하부 절단에는 일반 전기톱(AESFULAP GB 137, Aesculap, USA)을, 그리고 흉골 상부 절단에는 특수 전기톱(AESFULAP GB 130R, Aesculap, USA)을 피부 밑에 삽입하여 전장의 흉골을 절단하였다(Fig 1). 흉골 견인기는 좌우 & 상하 직각방향에 2개의 견인기를 각각 직각으로 거치하였는데, 성인에서는 2개의 PILLING 34-1250 견인기를, 소아에서는 좌우방향에는 MUELLER CH 1228또는 MUELLER CH-6950-007과, 상하방향에는 PILLING 34-1220을 사용하여 수술시야를 확보하였다. 그리고, 일부 소아에서는 직각으로 구부러진(right angled) 흉골견인기(PILLING BB3 34-1220)를 사용하여 수술시야를 더욱 좋게 확보 할수 있었다. 정중 흉골 절단을 시행하였으므로 무리한 늑골견인없이 심장에 접근할 수 있었다. 심낭은 횡격막신경의 전방에서 종으로 절개하고 여러개의 고정봉합을 흉벽이나 흉골에 걸었고, 심낭절개 후 비교적 쉽게 상행 대동맥 및 상대하대정맥을 노출하였다. 대혈관에 대한 외과적 노출을 확인하고, 헤파린을 주입한 후 상행대동맥에 동맥관을 직접 삽입하였는 데, 동맥관 삽관을 용이하게 하기위해 혈관검자로 동맥관의 끝을 잡고




Fig. 2. For aortic cannulation in pediatric patients, a mosquito clamp can facilitate the cannulation by grasping the tip of the cannula.




Fig. 3. Minimal skin incision with full sternotomy. The two sternal retractors used in an infant are shown.

삽입하였다(Fig 2). 상하공 정맥에 단일 정맥 캐놀라(single venous cannula)를 직접삽입하여 체외 심폐 순환을 실시하였다(Fig 3). 체외 심폐 순환은 전례에서 경도(30~34℃)의 저 체온 하에서 진행되었으며, 심근의 보호는 냉혈-고칼륨 심정지액을 상행 대동맥에 직접 전향적으로 주입하여, 대동맥 차단과 냉혈 심정지액을 사용하는 통상적인 심근 보호법을 시행하였다. 수술 종료후 필요에 따라 저용량의 강심제와 말초 혈관 확장제를 사용하며 체외 순환을 종료하였다. 체외 순환 종료후 변형식 초여과(modified ultrafiltration)를 시행하고 수술을 마쳤으며, 술후 환자는 특별한 문제없이 안정적인 활력 징후를 보였고, 전례에서 환자는 수술당일 또는 다음날 오전에 인공호흡기를 이탈하였다.

### 결 과

수술사망은 없었으며 피부절개길이는 Table 2와 같았다. 그리고, 모든 증례에서 체외 순환시 필요한 동정맥 삽관을 추가적인 서혜부 피부 절개 없이 직접 대동맥 및 상하공 대

Table 2. Length of skin incision and sternotomy

	Skin incision / Sternal length(%)	Skin incision(cm)
Adult(n=5)	55.0±3.5	12 (10 - 13.5)
Pediatric(n=35)	63.1±3.9	7.3 (5.2 - 11)

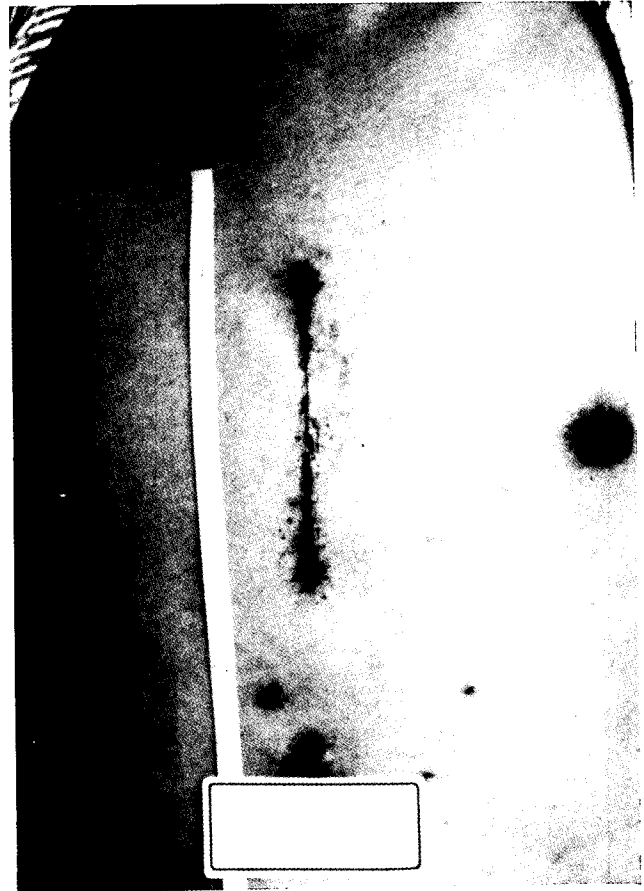

Fig 4. A small midline incision (11.5cm in length) from the second intercostal space to the xiphoid is made in an adult.

정맥에 시행할 수 있었다. 체외 심폐 순환시간은 평균 72.7분(32~115분)이었고, 대동맥 차단시간은 평균 46.8분(12~76분)이었다. 모든 환자의 수술 후 경과가 양호하였으며, 최소 피부 절개술에 따른 창상 감염 및 피부 괴사, 혈종 형성, 그리고 출혈에 의한 합병증은 없었다(Fig 4).

### 고 찰

선천성 심장 질환의 수술적 수기는 비교적 다양하다. 초기의 수술적인 변형은, 주로 젊은 여성에서 수직 정중 피부 상처 반흔과 유방주위의 감각소실, 그리고, 유방의 비정상적인

발달등을 피하기 위해 양측 수평 유방하 피부 절개와 수직 흉골 절개(bilateral horizontal submammary skin incision with vertical sternotomy)가 시행되었다<sup>4,5)</sup>. 그러나, 상처치유에서의 문제점, 흉종형성, 유방의 비정상적인 성장이 발견되었다. 이후 변형된 술식으로, 소아의 개심술에서 우측 유방하 개흉술(right submammary thoracotomy)을 근피부판(musculocutaneous flap)을 이용하여 흉근하접근(subpectoral approach)술식을 시도하였고, 경흉근접근(transpectoral approach)술식에서 보였던 상처치유의 장애나 혈종문제, 유방의 성장장애는 발견되지 않았으나 영구적인 유륜주위의 무감각(periareolar numbness)이 관찰되었다<sup>6)</sup>. 또한, 대동맥을 노출하기 위해 연골흉골연접부위(chondrosternal junction)를 아탈구(subluxation)하고, 우측 내흉동맥을 보존하기 위하여 연골을 자르게 되며, 유두(nipple)의 감각신경지배(sensory innervation)인 4번째 외측 늑간신경(fourth lateral intercostal nerve)의 전분지(anterior branch)가 손상받지 않도록 주의할 것을 기울여야 했다. Mainwaring과 Lamberti<sup>7)</sup>은, 소아기에 수술적 교정을 시행할 때는 남·여 환자 모두에서 수직 피부 절개(vertical skin incision)를 시행하였다. 길이에 있어서 아주 짧고, 흉골의 아랫측에 절개를 시행함으로써 가능한 한 미용상 도움이 될수있다. 어린 여아에서 횡 절개(transverse incision)를 피하는 이유는 유방조직을 확인하기 힘들고 만약 절개선이 유방조직을 가로 지르게 되면 보기 흉한 상처 반흔이 남을 수 있고, 우선 혈관 조직이 손상될 수 있으며, 비대칭적인 유방으로 발달될 수 있기 때문이다<sup>8)</sup>. 또한 개심술시 우전측방 흉부 절개술을 시행하지 않는 중요한 이유로 수술수기의 안전성 문제로 대동맥 삼관시 수술시야와 안전성이 확보되는 지 여부의 문제를 고려했다. Mini-T sternotomy를 이용한 방법들에서는 내흉동맥을 유리하여 좌측 흉골을 견인하고, 수술후 흉골의 불안정성(sternal instability)를 방지하기 위해 상하로 분리된 흉골에 추가강선봉합(sternal wire-reinforcement)이 필요하다<sup>9)</sup>. 그리고, 대혈관과 수술시야를 확보하기 위해 분리된 흉골상부를 윗쪽으로 견인했고, 대흉근과 늑간근의 일부를 박리하였다<sup>10)</sup>. Cosgrove DM III<sup>12)</sup>이 시행한 우측 흉골연 절개(Rt. parasternal incision-Cosgroves method)를 통한 심장 판막 수술에서는, 대흉근과 몇개의 늑연골(costal cartilage)을 절개하였고, 늑간근과 우측 늑강을 열고 접근하였으며, 우측 내흉동맥을 유리하여 묶었고, 동정맥삼관을 위한 서혜부절개를 추가로 해야 했다. 그리고, 대동맥공은 노출되지 않는 시야확보상의 한계가 있었으며, 승모관수술에서는 시야확보를 위해 심방중격절개를 필요로 했다. 최근에 발표된 Open door method<sup>11)</sup>는 우측 부분흉골절개술(right-sided partial sternotomy)를 통하여 10명의 환자에서 심장판막수술을 시행하였다. 비교적 저자등과 비슷한 작은 정중 피부 절개를 통하여 흉골

에 접근하였고, 두번째 또는 세번째의 늑간에서 흉골의 절반 정도를 스트라이커(stryker)로 절단하고 다시 정중 흉골 절단을 흉골의 하방쪽으로 시행하였다. 이 방법으로 통상적인 수술시야가 확보되었다고 하였으나 시행받은 환자군은 모두 승모판막과 대동맥판막대상의 수술이었으며, 대동맥의 삼관을 대부분 서혜부 동맥에 시행하였으므로, 흉골 상부 절단을 하지 않음으로써 발생할 수 있는 시야의 한계가 어느정도 예상된다. 그리고, 우측 부분흉골절개술(right-sided partial sternotomy)를 시행하기 위해 우측 대흉근의 일부와 늑간근의 일부를 박리하여야 하며, 우측 내흉동맥이 손상받지 않도록 주의해야 한다.

저자들은 이러한 문제점들을 고려하여 미용상의 장점을 획득하면서 수술의 안정성 및 시야를 확보하기 위하여, 비교적 작은 피부 절개(small skin incision)를 통하여 흉골에 접근하였고, 흉골견인기와 특수한 전기톱을 사용하여 통상적인 정중 흉골 절개를 실시할 수 있었다. 저자들이 시행한 방법에서 주의사항으로는 첫번째, 특수톱사용시 작은 연성주걱(flexible spatula)으로 무명정맥을 아래로 견인하였고, 두번째, 흉골자루(흉골병, manubrium sterni)주위의 골막출혈을 주의깊게 지혈하여야 한다. 그리고, 세번째, 어른에서 흉골자루에 강선을 결박(wiring)할 때 주의하여야 하는 데, 저자들은 제일 수술보조자가 흉골자루상부의 피부를 윗쪽으로 견인하게 하고, 피부밑으로 삽입한 강선지침기(wire needle holder) 두개를 이용하여 피부밑에서 양쪽의 강선을 잡고 잡아 비틀었다. 마지막으로, 성인에서는 드레싱시 흉골상부를 가아제볼(gauze ball)등으로 압박하여 혈종의 형성을 예방하였다. 이러한 방법으로, 성장기 소아에서 우전측방 흉부 절개술(right anterolateral thoracotomy)<sup>12)</sup>을 통한 개심술시 향후 염려되는 흉벽성장장애등의 합병증을 최소화하면서, 수술시야를 기존의 개심술에서처럼 확보하여, 정중 흉골 절개를 통해 모든 수술적 수기가 동일하게 이루어 질 수 있었고, 수술적 처치의 안전성이 확보됨을, 수술수기와 환자의 합병증에 대한 경과관찰을 통해 확인하였다.

## 결 론

저자들은 1997년 4월 14일부터 1997년 9월 6일까지 받은 선천성 심장 질환 환자 40례를 최소 피부 절개술을 통하여 개심술을 시행하였다. 최소 피부 절개술을 이용한 선천성 심장 질환수술은 통상적인 정중 흉골 절개를 실시할 수 있었기 때문에 수술시야가 확보되고 수술수기가 통상적인 방법과 동일하게 이루어 질 수 있었으므로 수술적 처치의 안전성이 확보됨을 확인하였고 응급상황에서도 외과적 접근이 용이함을 확인하였다. 그리고, 작은 피부 절개를 흉골 하부

에만 시행함으로써 외관상 뚜렷하게 탁월한 미용적 효과가 입증되었다. 이상의 결과로, 저자들은 통상적인 정중 흉골 절개를 할 수 있고, 미용적인 효과를 고려하여 시행한, 최소 피부 절개를 통한 선천성 심장 질환에 대한 개심술이 유방이나 기타 대흉근과 흉곽의 비대칭적인 발달, 흉곽의 감각이상 등의 문제를 최소화하는 효과적인 수술방법이 될 수 있다고 생각된다.

### 참 고 문 헌

1. Cosgrove DM III, Sabik JF. *Minimally Invasive Approach for Aortic Valve Operations*. Ann Thorac Surg 1996;62:596-7.
2. Navia JL, Cosgrove DM III. *Minimally invasive mitral valve operations*. Ann Thorac Surg 1996;62:1542-4.
3. Acuff TE, Landreneau RJ, Griffith BP, Mack MJ. *Minimally invasive coronary artery bypass grafting*. Ann Thorac Surg 1996;61:135-7.
4. Laks H, Hammond GL. *A cosmetically acceptable incision for the median sternotomy*. J Thorac Cardiovasc Surg 1980;79:146.
5. Brutel de la Rivière A, Brom GHM, Brom AG. *Horizontal Submammary Skin Incision for Median Sternotomy*. Ann Thorac Surg 1981;32:101-4.
6. Dietl CA, Torres AR, Favaloro RG. *Right submammary thoracotomy in female patients with atrial septal defects and anomalous pulmonary venous connections: Comparison between the transpectoral and subpectoral approaches*. J Thorac Cardiovasc Surg 1992;104:723-7.
7. Mainwaring RD, Lamberti JJ. *Atrial Septal Defects*. Kaiser LR, Kron IL, Spray TL. *Mastery of Cardiothoracic Surgery*. 1st ed. Philadelphia. Lippincott- Raven Publishers. 1998;677-86
8. Cherup LL, Siewers RD, Futrell JW. *Breast and pectoral muscle maldevelopment after anterolateral and posterolateral thoracotomies in children*. Ann Thorac Surg. 1986; 41:492-7
9. Moreno-Cabrol RJ. *Mini-T sternotomy for cardiac operations[Letter]*. Thorac Cardiovascular Surg 1997;113: 810-1.
10. Doty DB, DiRusso GB, Doty JR. *Full-Spectrum Cardiac Surgery Through a Minimal Incision: Mini-Sternotomy (Lower Half) Technique*. Ann Thorac Surg 1998;65:573-7
11. Kasegawa H, Shimokawa T, Matsushita Y, Kamata S, Ida T, Kawase M. *Right-Sided Partial Sternotomy for Minimally Invasive Valve Operation*. Ann Thorac Surg 1998; 65:569-70
12. 광몽주, 오봉석, 이동준. 개심술시 우전측방흉부절개술의 효과. 대흉외지 1997;30:986-90.

#### =국문초록=

**배경:** 선천성 심장 질환에서의 최소 피부 절개에 대한 보고는 매우 적다. 저자들은 수술상처를 최소화하면서 통상적인 수술수기 및 시야를 확보할 수 있는 방법을 고려하였다. **대상 및 방법:** 저자들은 1997년 4월부터 1997년 9월까지 선천성 심장 질환 환자 40명을 대상으로 최소 피부 절개술과 정중 전 흉골 절단을 통해서 개심술을 시행하였다. 환자 질병 분포는 성인 환자가 5명(남:여=1:4)이며 이중, 심방 중격 결손증 3명, 심실 중격 결손증 1명, 부분 심내막상 결손증 1명이었고, 소아 35명(남:여=17:18)에서는 심방 중격 결손증 4명, 심실 중격 결손증 30명, 발살바 동맥류 1명이었다. 정중 피부 절개는 흉골 두번째 늑간하부에서 검상돌기 1~2cm상방까지 실시하였다. 흉골 하부 절단에는 일반 전기톱을, 흉골 상부 절단에는 특수 전기톱을 피부 밑에 삽입하여 전장의 흉골을 절단하였다. 그리고, 흉골 견인은 좌우 & 상하 양방향에 2개의 견인기를 각각 직각으로 거치하여 수술시야를 확보하였다. **결과:** 흉골길이대비 피부절개의 길이는, 성인에서는 55.0±3.5%로 절개길이가 평균 12cm(10~13.5cm)였고, 소아에서는 63.1±3.9%로 평균 7.3cm(5.2~11cm)였다. 모든 증례에서 체외 순환시 필요한 동정맥 삽관을 추가적인 서혜부 피부 절개 없이 직접 대동맥 및 상하공 대정맥에 시행할 수 있었으며 좌심방벤트관은 필요시 삽입하였다. 전례에서 수술사망이나 합병증은 발생하지 않았으며, 최소 피부 절개술에 따른 창상 감염 및 피부 괴사, 혈중 형성, 출혈에 의한 합병증은 없었다. **결론:** 이상의 결과로 최소 피부 절개술과 정중 전 흉골 절개를 이용한 선천성 심장 질환 수술은, 통상적인 체외 심폐 순환을 할 수 있으며, 외관상 미용의 효과가 뚜렷하였고, 다양한 선천성 심질환에서 안전하고 효과적으로 사용될 수 있다고 판단된다.

**중심단어:** 1. 최소 피부절개술  
2. 선천성 심장질환  
3. 전흉골 절개술