

# 자기 삼첨판막에 발생한 고립성 심내막염의 외과적 치료

-1예보고-

홍 준 화\* · 소 동 문\* · 정 조 원\*\* · 홍 창 호\*\*,

=Abstract=

## Isolated Native Valve Endocarditis on Tricuspid Valve

-A case report-

Joon Hwa Hong, M.D.\*, Dong Moon Soh, M.D.\*,

Jo Won Jung, M.D.\*\*, Chang Ho Hong, M.D.\*\*,

Native valve endocarditis(NVE) without preexisting structural valve or congenital cardiac malformation especially in pediatric group is rare. A case of isolated tricuspid valve endocarditis in a 7-year-old child without any cardiac malformation is described. This child had suffered from fever and productive cough for 3 weeks. Blood culture grew *Staphylococcus aureus*. Fever was not controlled even with proper antibiotic treatment. Transthoracic echocardiogram and lung perfusion scan revealed a large vegetation on the tricuspid valve with multiple embolism. Surgical procedures included vegetectomy, partial cusps resection, and pericardial patch valvuloplasty. The patient was in NYHA class I during follow up.

(Korean J Thorac Cardiovasc Surg 1999;32:1119-22)

Key word : 1. Endocarditis, bacterial  
2. Tricuspid Valve, repair

### 증 례

7년 7개월 된 남아가 약 3 주간의 열과 가래를 동반한 기침을 주소로 내원하였다. 환아의 과거력이나 가족력의 특이 소견은 발견되지 않았으며 외래에서 시행한 혈액의 세균 배양 검사 상 *Staphylococcus aureus* 양성으로 판정되어 입원하였다. 입원 당시 이학적 검사에서 혈압은 100/60 mmHg이었고, 심장 박동 수는 분 당 108회, 체온은 38.2°C 이었다.

심장 청진 소견에서 심장 박동은 규칙적이었으며 좌측 하흉 골연에서 경도 약 IV/VI의 수축기 심잡음이 청진 되었으며 진전(thrill)이 만져졌다.

흉부 단순 X-선 소견 상 우측 폐문부 하방에 기관지 주위 침윤 소견을 보였으며, 심비대 등의 소견은 보이지 않았다. 입원 시 시행한 심초음파 검사에서는 우심실 내에 3개 정도의 작은 종괴들이 있었다.

내원 당시 시행한 임상병리 검사상, 헤모글로빈 11.5 g/dL,

\*아주대학교 의과대학 흉부외과학 교실

Department of Thoracic and Cardiovascular Surgery, Ajou University School of Medicine

\*\*아주대학교 의과대학 소아과학 교실

Department of Pediatrics, Ajou University School of Medicine

† 본 논문은 제 182차 대한 흉부외과학회 월례 집담회에서 발표되었음.

논문접수일 : 99년 5월 13일 심사통과일 : 99년 10월 11일

책임저자 : 소동문 (442-749) 경기도 수원시 팔달구 원천동 산 5번지, 아주대학교병원 흉부외과. (Tel) 0331-219-5210, (Fax) 0331-219-5215

본 논문의 저작권 및 전자매체의 지적소유권은 대한흉부외과학회에 있다.

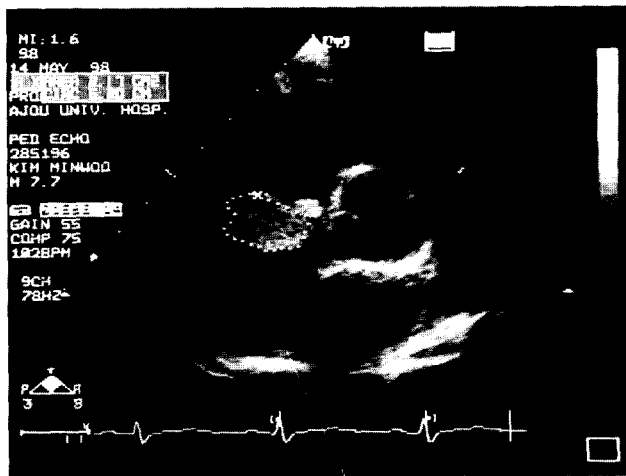


Fig. 1. Preoperative Echocardiography : Huge vegetational mass on the Tricuspid valve. Tricuspid regurgitation was Grade II/ IV

헤마토크리트 34.5%, 혈소판 40200/ul이었으며 백혈구는 15800/ul로 증가된 소견을 보였다. 간 기능검사는 정상수치를 나타냈으며 ESR, CRP는 각각 68 mm/hr, 8.5 mg/dl로 증가되어 있었다. 입원 후 패혈증 소견이 지속되었고, Staphylococcus aureus는 항생제 내성검사에서 methicilline에 내성이 있는 것으로 나타나, Vancomycin으로 바꾸고 Gentamycin을 추가하여 사용하여도 열은 떨어지지 않았으며 백혈구, ESR, CRP도 감소하는 소견을 보이지 않았다. 그러나 항생제 사용 2주 후 시행한 혈액 세균배양검사에서 균은 동정되지 않았다. 추적 초음파검사에서는 삼첨판에 약 2.9×1.4 cm의 크기로 측정되는 종괴가 관찰되었고 크기가 증가되는 양상이었으며 삼첨판 폐쇄부전은 grade II/IV이었다(Fig. 1). 폐 관류 스캔에서는 우측상엽과 중엽의 다발성 관류 결손 이상 소견이 관찰되었으며 이는 세균성 전색증에 의한 것으로 생각되었다. 복부 초음파 검사상 경도의 간 비대 소견이 관찰되었다. 환자는 지속적인 패혈증 소견과 세균성 전색증, 증가하는 크기의 세균성 증식증 등을 보여 항생제 투여 후 4주째 개심술을 시행하였다.

수술장 소견은 삼첨판막의 전엽과 중격엽을 포함한 전중격교련(anteroseptal commissure) 및 중유두근(medial papillary muscle)이 닿는 부위까지 넓은 바닥을 가지고 있는 3×2.5×2 cm크기의 세균 증식증이 관찰되었고 중격엽의 진삭의 일부는 파열되어 있었다. 삼첨판 전엽의 약 1/3과 중격엽의 일부를 세균 증식증과 함께 제거하고 제거된 판막부위는 우심낭(Bovine pericardium)으로 재건하였다(Fig. 2).

병리조직학적 소견 상, 육안적으로는 불규칙한 모양의 다소엽성 용종양의 황색 종괴(multilobulated polypoid yellowish

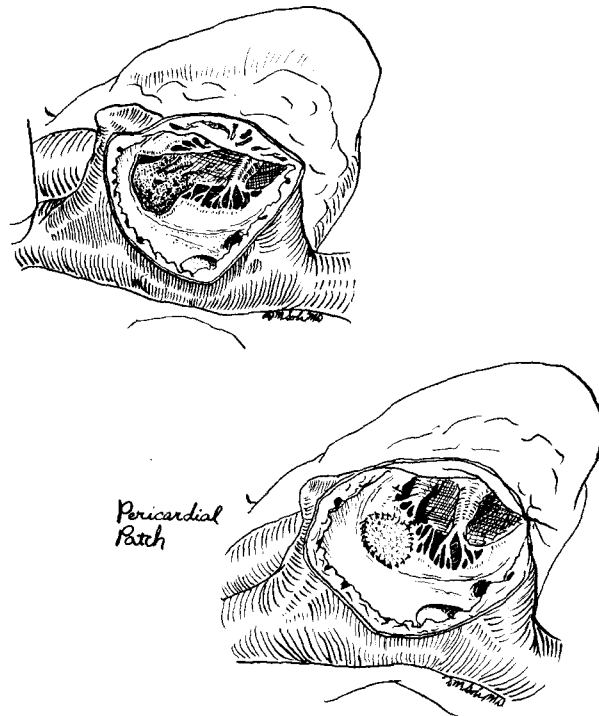


Fig. 2. Operation procedures : Parts of the anterior and septal leaflet, and chordae are removed and defect was repaired with bovine pericardium.

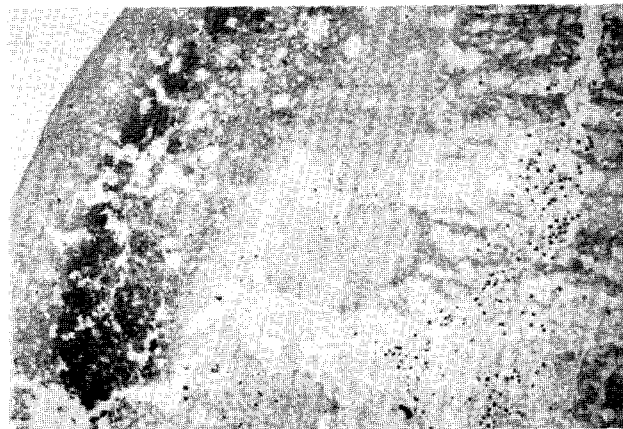


Fig. 3. Microscopic findings of the Vegetation : Bacterial colonies and inflammatory cells are seen. (H&E. ×100)

mass)였다. 표면은 황색을 띤 삼출성의 섬유성 물질(exudative fibrous material)로 둘러싸여 있었으며 단면은 황회색(yellow-gray)을 띤 균일한 물질로 이루어져 있었다(Fig. 3). 현미경적 소견은 섬유성 물질과 함께 세균 집락(bacterial colonies), 염증세포로 이루어져 있는 세균 증식증에 합당한 소견을 보였다(Fig. 4).

수술 후 2일째부터 열이 감소하기 시작하였다. 술 후 1주일째 시행한 백혈구 수는 7800/ul로 감소하였으며 흉부 단순촬영에서 특이 소견은 관찰되지 않았다. 추적 심초음파 검사에서는 미소한 삼첨판 폐쇄부전소견 이외에 세균 증식증이나 혈전 등은 관찰되지 않았다. 환아는 별 다른 문제없이 술 후 2주째 퇴원할 수 있었으며 외래 추적 검진 상 양호한 상태이다.

## 고 찰

항생제의 개발과 수술적 수기, 인공 판막 등의 재료 등은 눈부시게 발전하고 있으며 패혈증에 대한 항생제 치료 및 판막기능 손상에 의한 심장의 대상기능장애를 효과적으로 치료할 수 있게 됨으로써 현재 감염성 심내막염에 대한 치료 결과가 향상되었고 사망률은 급격히 감소하고 있는 실정이다. 그러나 심내막염 환자들에 있어 원인적 분포가 점차 변화하고 있는 양상을 보여주고 있으며, 감염을 일으키는 세균의 종류도 변화하고 있고, 집중적인 치료에도 불구하고 아직도 높은 사망률을 보이고 있어 적절한 치료에 대한 관심이 높은 질환이다. 감염성 심내막염은 원인 별로 보면 후천적인 판막질환이 있거나(35%), 선천적인 심질환이 동반된 경우(15%)등 심장 질환이 동반된 경우에 가장 많이 발생하며, 천연판막에 생기는 경우는 전체 심내막염 빈도의 25% 내지 35%정도이다. 그 다음으로는 인공판막을 삽입한 환자에서 많으며 이는 개심 수술의 증가에 따라 점차 증가하는 추세이다(20%). 그리고 세 번째로 많은 경우는 HIV 감염 환자, 심부전 환자, 화상 환자 등 면역성이 떨어진 군이고 네 번째는 병원 내, 혹은 감염 위험군 즉 박동기 선이나 내재 정맥 도관이 필요한 환자 또는 정주 약물 중독자 등에서 많이 발생하는 것으로 보고되고 있다<sup>1)</sup>. 급성 감염성 심내막염이 자기 삼첨판막에 발생하는 경우는 4개의 심장 판막 중 세 번째로서 전체 판막 감염 중 약 3-14%로 보고되고 있으며, 특히 마약류 남용 자들에게는 약 58-80%가 삼첨판에 감염을 유발하는 것으로 알려져 있다. 심내막염이 자기 판막을 침범하는 경우는 승모판막 쪽이 가장 많고, 수술을 필요로 하는 경우는 대동맥판막을 침범한 경우가 더 많이 보고되고 있다<sup>1,2,7)</sup>. 소아나 유아에서 발생하는 심내막염의 경우는 성인에 비해 매우 드물며 복잡 선천성 심장 질환이 있는 경우가 가장 많고(78%), 삼첨판막에 선천성 심장기형이 동반되지 않고 발생하는 경우는 더욱 드물다. 소아, 유아에서 발생하는 심내막염은 영유아의 심장 수술의 증가와 아울러 증가하고 있고, 특히 인조 도관 등 비생체 조직을 많이 삽입하는 점과 수술 후 생존율의 증가 등이 심내막염의 발생과 관련이 있는 것으로 보고되고 있다<sup>3)</sup>. 또한 영유아의 병원 내 감염은

소아보다 많으며 이는 영유아 시기의 수술 생존율의 증가 그리고 집중치료실에서의 치료 과정 중 정맥도관 삽입 기회의 증가 등과 관련이 있을 것으로 생각되므로<sup>3)</sup> 이러한 감염의 증가는 심내막염의 발생 빈도의 증가와 무관하지 않을 것이다. 본 예의 발생 원인을 고찰해 보면, 이 경우처럼 전색증이 동반되고 삼첨판에 심내막염 및 세균 증식증을 동반하면서 봉소염 및 staphylococcus에 의한 패혈증을 나타난 환자의 검사 소견 상 혈액응고 인자 Va의 변이가 있는 경우를 보고한 예는 있으나, 본 환아는 치아의 치료 병력이나 피부 등에 감염의 소견이 전혀 없었고 단지 호흡기계 증상만 있어 이 증상이 폐 혈전전색증 혹은 폐렴에 의한 것인지 확실한 구분을 지을 수 없었기 때문에 원인을 밝히기가 어려웠고 다발성 전색증이 동반된 점에 미루어 혈액응고 인자의 변이에 대한 연구도 필요하리라 추정된다.

급성 세균성 심내막염의 원인 균주는 점차 변화하고 있다. 최근에는 포도상 구균에 의한 경우가 증가하는 반면 연쇄상 구균에 의한 경우는 감소하고 있고, 특히 소아에서는 다양한 종류의 감염 균주가 증가하고 있으며 내성균주의 증가를 보이고 있다<sup>4,5)</sup>. 균주 변화의 요인은 항생제의 발전과 아울러 환자의 고령화, 진단 기술의 발달, 원내 감염의 빈도 증가, 면역 억제제 사용이나 HIV virus 감염 등에 의한 면역 기능 저하 환자의 증가, 그리고 인공판막 치환술의 증가, 그리고 소아에서는 심장수술의 연령의 감소 등 환자의 양상이 변화하고 있는 점등과 아울러 균체의 내성 발현 등과 관련이 있을 것으로 보이며 내성 균주에 대한 항생제의 변화, 적극적인 수술적 치료 등 치료의 방침이 변화하고 있다.

자기판막 심내막염에 대한 외과적 치료에 관하여는 논란이 있다. 수술의 적응증으로는 적절한 항생제 치료에도 불구하고 gram-negative bacilli 혹은 staphylococcus에 의한 패혈증이 호전되지 않을 때 혹은 울혈성 심부전이 호전되지 않을 때, 재발성 전신 전색증, early prosthetic valve endocarditis, 진균성 심내막염, 심초음파 상 침습성/화농성 소견을 보일 때 등으로 생각할 수 있다. 특히 삼첨판의 심내막염은 좌측 심장 판막의 심내막염 발현과 비교할 때 혈액학적인 불안정성을 유발하는 정도가 적으므로 더 오랜 기간을 내과적 치료에 의존하게 되는 경향이 있고, 심장내외의 합병증이 동반되지 않거나, 감염성이 높지 않은 균주에 의한 좌측성 혹은 우측성 심내막염은 일반적으로 항생제 단독으로도 성공적인 치료가 가능하므로 내과적 치료에 의존하기도 하지만 최근에는 점차 내과적 치료와 아울러 내과적 치료가 효과적이지 못한 경우, 초기의 수술적 치료를 병행하는 것이 치료 효과가 높으며 사망률을 크게 감소시키고 있음을 보여주고 있어<sup>4,5,7)</sup> 수술적 치료의 중요성이 부각되고 있다.

외과적 수술 방법을 생각해보면, 심내막염이 있는 경우 병

변을 완전히 제거하기 위하여 약물 중독자의 경우 반복될 가능성이 높으므로 삼첨판막을 절제해주는 방법과 인공판막으로 치환하는 방법 등이 있을 수 있다. 그런데 판막을 절제하는 경우 폐동맥 고혈압이 없는 때에는 잘 견디지만 10% 내지 25%의 환자에서는 우측 심부전의 발생으로 후일 판막 치환이 필요하게 된다. 또한 소아의 경우에는 폐동맥 혈관들이 성인에서보다 더욱 예민하게 반응을 일으키므로 삼첨판 판막을 절제하는 경우 잘 견디지 못하게 된다. 따라서 다른 방법으로서 자기 판막을 살려 성형술을 시행하는 방법이 대두되고 있고 그 장점들이 논의되고 있다<sup>6,7)</sup>. 이 중 판막의 감염부위 일부만을 제거한 후 판막재건을 시행하는 방법은 삼첨판의 일부에 감염이 국한된 경우 사용될 수 있으며, 이러한 방법의 장점은 판막의 기능을 유지하면서 인공물의 체내 삽입을 피하고, 완전히 삼첨판막을 제거했을 때보다 삼첨판막의 역류를 줄일 수 있는 점, 젊은 환자에서 기계 또는 조직 판막을 삽입한 경우 필요한 장기적 항응고제 요법의 회피 가능성, 조직 판막의 석회화 등 합병증을 피할 수 있다는 점등을 들 수 있겠다. 판막의 성형 방법은 광범위한 병변 절제 및 쌍엽화 하는 방법이나, 심낭을 이용한 판막 성형 방법 등이 있으며 인공 판막륜을 삽입하는 방법을 쓰기도 한다.<sup>6,7)</sup>

자기 판막에 발생한 심내막염의 수술에 대한 결과는 수술 사망률이 7-15%정도를 보고하고 있고, 고령화, 혈액학적 쇼크, 심부전의 정도 등이 위험요인으로 작용하며, 9년 생존율이 71%를 보고하고 있다<sup>8)</sup>.

저자들이 경험한 본 예는 소아에서 감염성 심내막염을 일으킬만한 선형질환이나 외과적 처치 등이 없이 발생한 포도상구균에 의한 자기 삼첨판의 심내막염으로 진단받고 판막

의 일부와 세균 증식증을 함께 제거한 후 우심낭을 이용하여 삼첨판을 재건하여 성공적인 결과를 이루었기에 보고하는 바이다.

### 참 고 문 헌

1. Drinkwater DC, Laks H, Child JS. *Issues In Surgical Treatment of Endocarditis Including Intraoperative and Postoperative Management.* In: Child JS. *Cardiology Clinics.* 14(3) W. B. Saunders Co. 1996;451-64.
2. Boyd AD, Spencer FC, Isom OW, et al. *Infective endocarditis: An analysis of 54 surgically treated patients.* J Thorac Cardiovasc Surg 1997;73:23-30.
3. Ashkenazi S, Levy O, Blieden L. *Trends of childhood Infective Endocarditis In Israel with Emphasis on Children Under 2 Years of Age.* Pediatr Cardiol 1997;18:419-24.
4. Cukingnan RA, Carey JS, Wittig JH, Cimochowski GE. *Early valve replacement in active infective endocarditis.* J Thorac Cardiovasc Surg 1983;85:163-73.
5. Vlessis AA, Hovaguimian H, Jagers J, et al. *Ten-Year Review of Medical and Surgical Therapy.* Ann Thorac Surg 1996;61:1217-22.
6. Allen MD, Slachman F, Eddy AC, Cohen D, Otto CM, Pearman AS. *Tricuspid valve repair for tricuspid valve endocarditis: tricuspid valve "recycling".* Ann Thorac Surg 1991;51:593-98.
7. Dreyfus G, Serraf A, Jebara Vam Deloche A, Chauvaud S, Couetil JP, Carpentier A. *Valve repair in acute endocarditis.* Ann Thorac Surg 1990;49:706-13.
8. Jault F, Gandjbakhch I, Rama A, et al. *Active Native Valve Endocarditis: Determinants of Operative Death and Late Mortality.* Ann Thorac Surg 1997;63:1737-41.

#### =국문초록=

동반되는 심장 기형 등이 없이 소아에서 발생하는 천연 삼첨판막의 급성 세균성 심내막염은 아주 드문 질환이다. 대부분은 항생제 치료를 요하며, 수술 적응증에 따라 수술적 치료를 병행함으로써 치료 효과를 높일 수 있다. 본 예는 7년 7개월 된 남아로, 3 주 동안의 고열과 가래를 동반한 기침 등 호흡기계 증상을 주소로 내원하였다. 혈액 배양 검사, 심초음파 검사 및 뇌척수액 배양검사 등으로 삼첨판막에 세균증식증을 동반한 세균성 심내막염으로 진단받고 항생제 치료를 시행하였으나 지속되는 발열과 삼첨판막에의 세균 증식증 증가 및 폐장으로의 다발성 전색증으로 수술을 시행하였다. 수술은 세균 증식증과 삼첨판막의 일부를 제거한 후 소심낭 첩포를 이용한 삼첨판 재건술을 시행하였으며, 수술 후 양호한 상태를 보이고 있다.

중심단어 : 1. 고립성 천연 판막 심내막염  
2. 삼첨판막 재건술