

뇌하수체 선종의 방사선치료 후 발생한 교모세포종 - 증례 보고 -

연세대학교 원주의과대학 치료방사선과학교실*, 신경외과학교실†, 내과학교실†
진단방사선과학교실§, 병리학교실||

이종영* · 박경란* · 김현주† · 이종인† · 김명순§ · 정순희||

39세 여자환자에서 뇌하수체 선종으로 방사선치료(45 Gy)를 받은 지 7년 10개월 후에 교모세포종(glioblastoma)이 발생되었다. 본 저자들은 이에 대한 문헌고찰과 함께 증례 보고를 하고자 한다.

핵심용어 : 뇌하수체선종, 방사선치료, 2차 종양, 교모세포종

서 론

뇌하수체 선종(pituitary adenoma),¹⁾ 두개인두종(craniopharyngioma),²⁾ 수모세포종(medulloblastoma),³⁾ 그리고 송과체 생식세포종(pineal germ cell carcinoma)⁴⁾ 같은 뇌종양 환자는 방사선 치료를 받음으로써 장기간 생존할 수 있으나, 적은 수에서 방사선으로 인해 2차 암이 생길 수 있다. 2차 암 중에서 수막종(meningioma)⁵⁻⁸⁾ 혹은 육종(sarcoma)⁹⁻¹²⁾이 발생되었다는 보고는 상당 수 있었지만, 교종(glioma)의 발생은 흔하지 않아¹³⁾ 증례 보고와 함께 문헌고찰을 하고자 한다

증 례

31세 여자환자가 4년 전부터 유루증(galactorrhea)과 선단비대증(acromegaly)을 주소로 1989년 9월에 내원하였다. 과거력상 특이 소견은 없었으며, 전산화단층촬영상 낭포성 종괴가 동반된 뇌하수체 선종에 합당한 소견을 보였다(Fig. 1). 환자는 뇌하수체 소파술을 시행받았으며 생검된 뇌하수체 조직은 진한 갈색을 띠며 쉽게 부서졌고, 부피는 1 cc였다. 병리 소견은 저배율 현미경소견상 세포들이 미만성으로 조밀하게 배열되었고, 고배율 현미경소견상 종양 세포들은 둥근 핵을 가지며, 크기와 모양이 비슷하며, 호산성 세포질을 함유하고 있었다(Fig. 2). 뇌하수체 선종으로 진단 받은 환자는 1989년 11월부터 5주 동안 5.5×5.5 cm, 전후좌우 4 조사면으로(Fig

3) 하루에 18 Gy, 1주일에 5회 시행하여, 450 Gy의 방사선을 조사받았다.

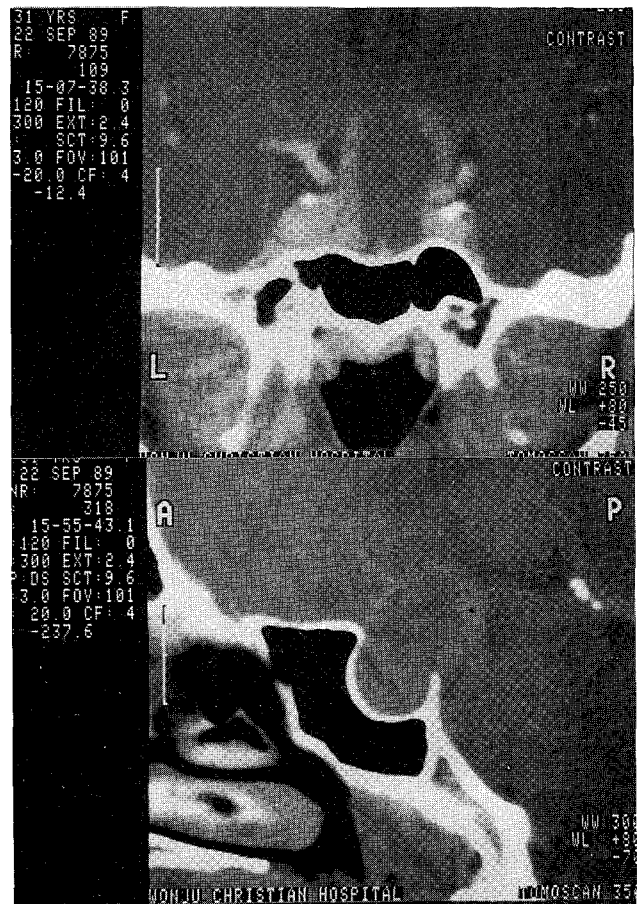


Fig. 1. CT image shows considerable enlarged pituitary gland, about 3.2 cm in height with convex margin with central low density area: (top) coronal view, (bottom) sagittal view.

이 논문은 1999년 11월 3일 접수하여 1999년 11월 4일 채택되었음.

책임저자: 이종영, 연세대학교 원주의과대학 치료방사선과

Tel: 0371)741-1512, Fax: 0371)742-3245

E-mail: rolee@wonju.yobsei.ac.kr

이종영 외 5인 : 뇌하수체 선종의 방사선치료 후 발생한 교모세포종

그 후 환자는 별 증상없이 지내다가 방사선치료 후 7년 10개월째인 1997년 7월에 우측안면의 감각이상(numbness)과 우측귀의 충만감(fullness)을 주소로 다시 내원하였다. 처음 뇌하수체 선종으로 진단 받았던 당시 시행한 전산화단층촬영에서는 보이지 않았던(Fig. 4) 종괴가, 추적조사한 자기공명 영상에서 T1 영상에서 낮은 신호강도(signal intensity), T2 영

상에서 높은 신호강도, 그리고 조영제를 사용했을 때 불규칙 하면서 강하게 증강되는 신호강도를 보이며, 이전에 뇌하수체 선종으로 방사선 조사받았던 부위에서 관찰되고 있었다(Fig. 5). 처음 뇌하수체 선종의 방사선치료 당시 등선량곡선(isodose curve)과 2차 종양 부위를 재건한 결과, 2차 종양은 22.5 Gy에서 45 Gy 조사받은 부위에 위치하고 있었다(Fig.

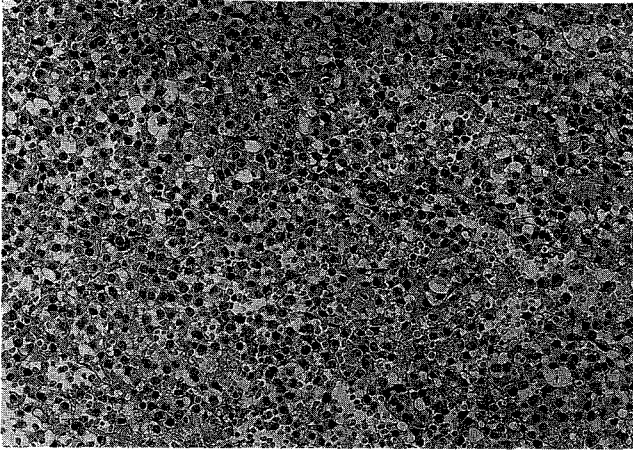


Fig. 2. The pituitary tissue consists of a diffuse sheet of monotonous uniform round cells, which show an effacement of acinar arachitocure of the normal pituitary gland.

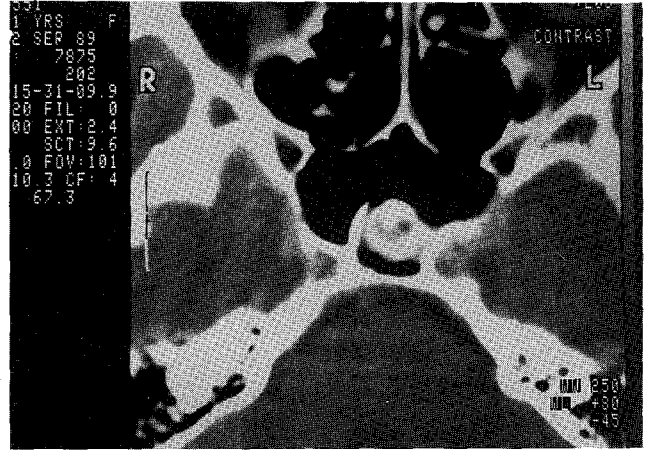


Fig. 4. The CT image does not show any abnormality in right cerebellopontine angle region.

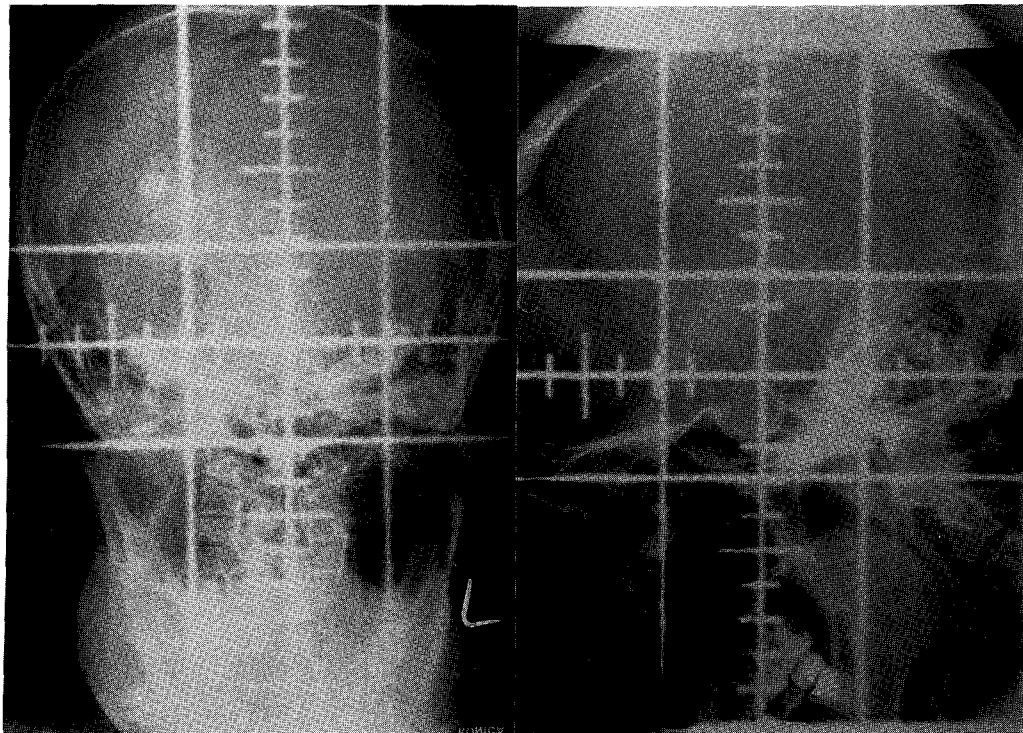


Fig. 3. Simulation radiographs : (left) antero-posterior/postero-anterior port (right) right/left port.

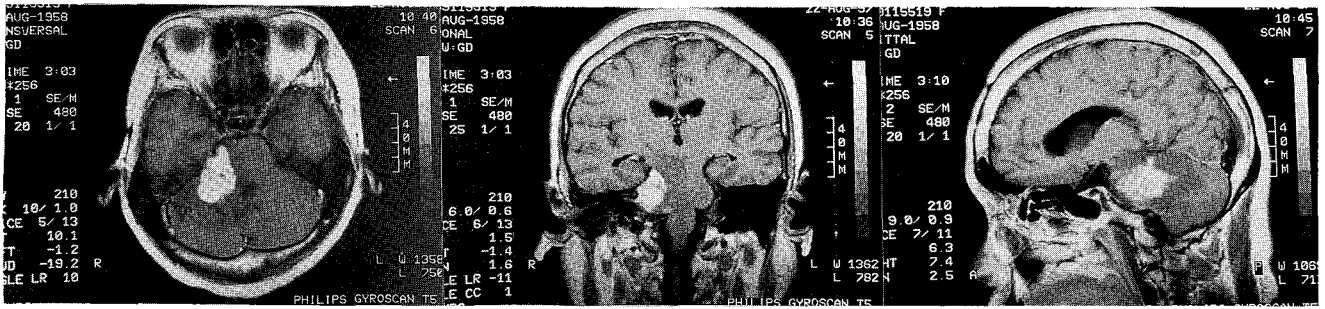


Fig. 5. Right cerebellopontine angle lesion. The gadolinium-enhanced MR image shows the lobulated mass with heterogenous strong enhancement : (left) axial view, (Center) coronal view, (right) sagittal view.

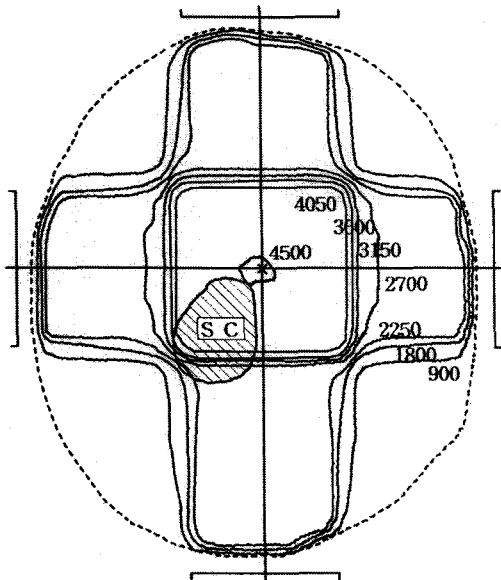


Fig. 6. Reconstruction of the isodose curves along a axial plane. Doses in cGy. SC indicates the site of the secondary cancer.

6). 진단을 겸한 치료로써 종양제거수술을 하여 종양은 부분 절제 되었다. 조직은 여러 조각의 진한 회갈색을 띠었고, 부피는 0.3 cc였다. 병변의 지배을 현미경소견상 조직은 비정형적인 핵을 갖는 악성 세포들과 증식된 모세혈관들로 구성되어 있었고, 악성 세포의 핵붕괴로 인한 괴사로 핵 부스러기가 산재해 있었다(Fig. 7A). 고배율 현미경소견상 세포들은 호산성의 원섬유의(fibrillary) 세포질을 가지고 있으며, 핵의 모양과 크기가 불규칙한 비정형 악성 성상 세포 소견을 보였다(Fig. 7B), 면역조직화학염색에서도 신경교세포의 표지자인 GFAP에 양성으로써(Fig. 8) 교모세포종에 합당한 소견을

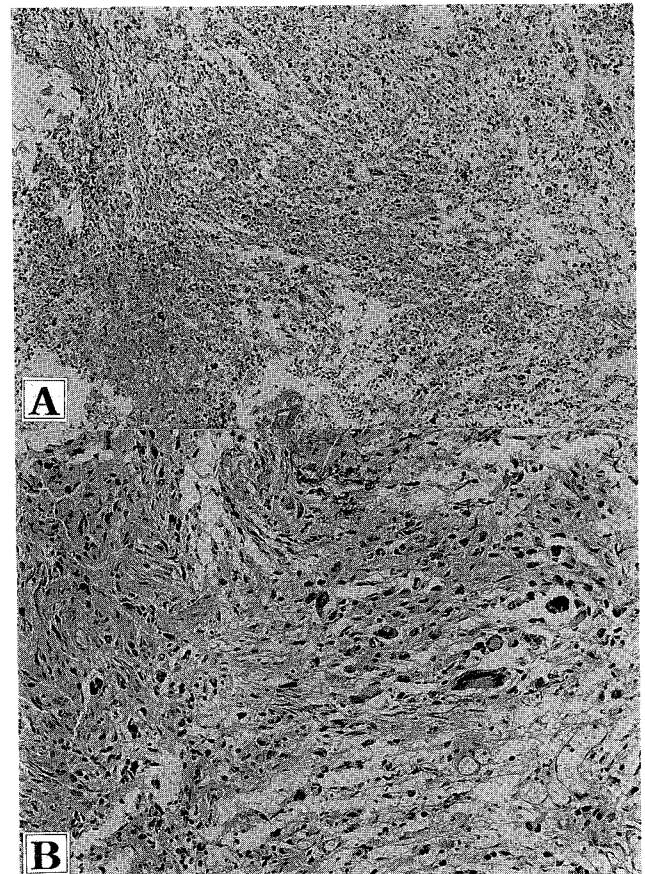


Fig. 7. (A) This high cellular lesion consists of malignant cells, their karyorrhetic nuclear debris, and proliferating capillaries. (B) The tumor cells have anaplastic nuclei and eosinophilic fibrillary cytoplasm.

보였다.

환자는 잔류병소가 있는 상태로 1997년 10월부터 19.8 Gy

이종영 외 5인 : 뇌하수체 선종의 방사선치료 후 발생한 교모세포종

의 방사선치료와 동시에 항암화학요법(ACNU 100 mg/ m²)을 받았으며, 그 후 한차례의 항암화학요법을 더 시행 받았다.

환자는 증상이 호전된 상태로 지내다가 다시 악화되어 1998년 4월, 2차 종양이 발견된 지 9개월만에 사망하였다.

고 찰




Fig. 8. The immunohistochemical stain for GFAP is positive.

암치료에 이용되는 전리방사선으로 인해서 갑상선암, 유방암, 백혈병, 다발성골수종(multiple myeloma) 그리고 여러 육종(sarcoma) 등의 2차 암이 생길 수 있지만¹⁴⁾ 방사선에 의한 2차 뇌종양은 그 빈도수에서 훨씬 적은 것으로 알려져 있다. Brada 등¹⁵⁾은 방사선에 의한 2차 뇌종양은 방사선치료 후 10년 및 20년 동안 각각 1.3, 1.9% 발생했다고 하였고 2차 뇌종양 중 수막종이 발생 잠복기의 중앙값이 13.8년(7~33년)으로 가장 길고, 육종이 9.7년(5~27년), 신경교종(glioma)이 가장 짧아 7년(1~22년) 이라고 하였다. 뇌의 방사선치료 후에 발생된 교종을 보고한 문헌들을 보면, 환자들이 처음 방사선 치료를 받게 된 병명은 급성 백혈병,¹⁶⁾ 수모세포종,¹⁷⁾ 두개인

Table 1. Summary of Possible Radiation-Induced Glioma after Irradiation for Pituitary Adenoma

Case No.	Age* (yrs)	Sex	Radiation (Gy)	Latent Period	Glioma Type	Year	References
1	25	M	45	10 Yr	cerebral glioblastoma	1983	Piatt ²¹⁾
2	38	M	49	14 Yr	cerebral glioblastoma	1983	Piatt ²¹⁾
3	39	F	50	5 Yr	cerebral glioblastoma	1985	Okamoto ²²⁾
4	52	F	45	6 Yr	malignant astrocytoma G3	1986	Marus ²³⁾
5	54	M	45	6 Yr	astrocytoma G4	1992	Brada ¹⁵⁾
6	40	F	45	6 Yr	astrocytoma G4	1992	Brada ¹⁵⁾
7	45	M	50	8 Yr	anaplastic astrocytoma	1989	Zampieri ¹³⁾
8	48	M	48	7 Yr 6 Mo	glioblastoma multiforme	1989	Flickinger ²⁴⁾
9	28	M	60	6 Yr	anaplastic astrocytoma	1988	Dierssen ²⁵⁾
10	27	M	50	10 Yr	glioblastoma multiforme	1989	Shapiro ²⁶⁾
11	29	M	55	8 Yr	anaplastic astrocytoma	1988	Hufnagel ²⁷⁾
12	26	M	45	10 Yr	glioma	1993	Tsang ²⁸⁾
13	34	F	42.5	10 Yr	glioblastoma	1993	Tsang ²⁸⁾
14	42	M	50	15 Yr	glioblastoma	1993	Tsang ²⁸⁾
15	38	M	50	8 Yr	malignant astrocytoma	1993	Tsang ²⁸⁾
16	34	M	40	28 Yr	astrocytoma G3	1991	Jones ²⁹⁾
17	48	F	45	13 Yr	astrocytoma G4	1991	Jones ²⁹⁾
18	17	M	50	11 Yr	glioblastoma	1998	Simmons ³⁰⁾
19	23	F	45	18 Yr	astrocytoma G4	1998	Simmons ³⁰⁾
20	52	F	54	1 Yr	astrocytoma G4	1978	Averback ³¹⁾
21	26	M	66	12 Yr	oligodendroglioma	1987	Huang ³²⁾
22	38	F	50	5 Yr	malignant astrocytoma	1989	Suda ³³⁾
23	52	M	55	6 Yr	astrocytoma G4	1990	Salvati ³⁴⁾
24	43	F	60	14 Yr	astrocytoma G3	1992	Tamura ³⁵⁾
25	24	F	60	10 Yr	glioblastoma multiforme	1992	Hodges ³⁶⁾
26	47	F	60	9 Yr	glioblastoma multiforme	1992	Hodges ³⁶⁾
Mean			52.3	10 Yr 4 Mo			
	31	F	45	7 Yr 10 Mo	glioblastoma	1999	Present case

*age at diagnosis of pituitary adenoma

두종,¹⁸⁾ 송과체 생식세포종,¹⁹⁾ 뇌하수체 선종, 그리고 두부 백선(tinea capitis) 등²⁰⁾ 다양하였다. 방사선치료 후에 발생한 교종 중에서, 본 증례와 같이 원발 병소가 뇌하수체 선종인 증례 보고만 검토한 결과 26명이 증례 보고되었는데, 뇌하수체에 조사된 방사선흡수선량은 40~90 Gy (평균 52.3 Gy)이었고, 잠복기간은 1~28년(평균 10년 4개월)이었다(Table 1). 전리방사선에 의해서 2차 종양이 발생했다는 관련성을 입증하려면 1) 원발 종양과 2차 종양이 각각 조직학적으로 증명되어야 하며 2) 2차 종양이 발생한 위치가 방사선치료 부위이고 3) 원발 종양과 2차 종양의 위치 및 조직학적 종류가 달라야 하며 4) 원발 종양이 있을 당시에 2차 종양이 없었다는 것을 입증할 수 있을 정도로 충분히 긴 무증상잠복기간(asymptomatic latency)이 있어야 하고 5) 방사선을 조사받은 환자에서의 발생율이 일반인에서의 발생율보다 높아야 하는 등의 조건이 만족되어야만 한다.^{13, 21, 23, 37)} 본 증례는 원발 병소 및 2차 종양이 각각 선종과 교모세포종으로 조직학적으로 증명되었고, 2차 종양이 발생한 부분이 원발 병소의 방사선치료 당시 포함된 부분이며, 원발 종양의 방사선치료 후 2차 종양이 발생되기까지 7년 10개월의 무증상기간이 경과하였고, 교모세포종이 생기는 원발 병소로는 매우 드문 cerebellopontine angle에서 2차 종양이 발생하였다. 따라서 방사선치료 후에 발생한 2차 종양으로 사료된다.

참 고 문 헌

1. Eastman RC, Gorden P, Roth J. conventional supravoltage irradiation is an effective treatment for acromegaly. *J Clin Endocrinol Metab* 1979; 48:931-940
2. Manaka G, Teramoto A, Takakura K. The efficacy of radiotherapy for craniopharyngioma. *J Neurosurg* 1985; 62:648-656
3. Aron BS. Medulloblastoma in children. Twenty-two years' experience with radiation therapy. *Am J Dis Child* 1971; 121:314-317
4. Sung DI, Harisiadis L, Chang CH. Midline pineal tumors and suprasellar germinomas: highly curable by irradiation. *Radiology* 1978; 128:745-751
5. Watts C. Meningioma following irradiation. *Cancer* 1976; 38:1939-1940
6. Iacono RP, Apuzzo MLJ, Davis DL et al. Multiple meningiomas following radiation therapy for medulloblastoma: case report. *J Neurosurg* 1981; 55:282-286
7. Feurig EH, Foer WH. Meningioma following radium therapy. *J Neurosurg* 1968; 29:192-194
8. Bogdanowitz WM, Sachs E. The possible role of radiation in oncogenesis of meningioma. *Surg Neurol* 1974; 2:379-382

9. Meredith JM, Mandeville FB, Kay S. Osteogenic sarcoma of the skull following roentgen-ray therapy for benign pituitary tumor. *J Neurosurg* 1960; 17:792-799
10. Gonzales-Vitale JD, Slavin RE, McQueen JB. Radiation-induced intracranial malignant fibrous histiocytoma. *Cancer* 1976; 93:26-31
11. Amine AR, Sugar O. Suprasellar osteogenic sarcoma following radiation for pituitary adenoma. *J Neurosurg* 1976; 44:88-91
12. Averbach P. Mixed intracranial sarcoma: rare forms and a new association with previous radiotherapy. *Ann Neurol* 1978; 4:229-233
13. Zampieri P, Zorat PL, Mingrino S, et al. Radiation-associated cerebral gliomas: a report of two cases and review of the literature. *J Neurosurg Sci* 1989; 33:271-279
14. Fajardo LF. Pathology of radiation injury. New York: Masson Publishing USA Inc, 1982; 252-255
15. Brada M, Ford D, Ashley S, et al. Risk of second brain tumours after conservative surgery and radiotherapy for pituitary adenoma. *BMJ* 1992; 304:1343-1346
16. McWhirter WR, Pearn JH, Smith H, et al. Cerebral astrocytoma as a complication of acute lymphoblastic leukaemia. *Med J Aust* 1986; 145:96-97
17. Furuta T, Sugi K, Tamiya T, et al. Malignant cerebellar astrocytoma developing 15 years after radiation therapy for a medulloblastoma. *Clin Neurol Neurosurg* 1998; 100:56-59
18. Ushio Y, Arita N, Yoshimine T, et al. Glioblastoma after radiotherapy for craniopharyngioma: case report. *Neurosurgery* 1987; 21:33-38
19. Kitanaka C, Shitara N, Kakaromi T, et al. Post-radiation astrocytoma. *J Neurosurg* 1989; 70:469-474
20. Soffer D, Gomori JM, Pomeranz S, et al. Gliomas following low-dose irradiation to the head report of three cases. *J Neurooncol* 1990; 8:67-72
21. Piatt JH Jr, Blue JM, Schold SC Jr, et al. Glioblastoma multiforme after radiotherapy for acromegaly. *Neurosurgery* 1983; 13:85-89
22. Okamoto S, Handa H, Yamashita J, et al. Post-irradiation brain tumors. *Neurol Med Chir* 1985; 25:528-533
23. Marus G, Levin CV, Rutherford GS. Malignant glioma following radiotherapy for unrelated primary tumors. *Cancer* 1986; 58:886-894
24. Flickinger JC, Nelson PB, Martinez AJ, et al. Radiotherapy of nonfunctional adenomas of the pituitary gland: results with long-term follow up. *Cancer* 1989; 63:2409-2414
25. Dierssen G, Alvarez G, Figols J. Anaplastic astrocytomas associated with previous radiotherapy: report of three cases. *Neurosurgery* 1988; 22:1095-1097
26. Shapiro S, Mealey J, Sartorius C. Radiation-induced intracranial malignant gliomas. *J Neurosurg* 1989; 71:77-82
27. Hufnagel TJ, Kim JH, Lesser R, et al. Malignant glioma of the optic chiasm eight years after radiotherapy for prolactinoma. *Arch Ophthalmol* 1988; 106:1701-1705

28. Tsang RT, Laperriere NJ, Simpson WJ, et al. Glioma arising after radiation therapy for pituitary adenoma: a report of four patients and estimation of risk. *Cancer* 1993; 72:2227-2233
29. Jones A. Radiation oncogenesis in relation to the treatment of pituitary tumours. *Clin Endocrinol* 1991; 35:379-397
30. Simmons NE, Laws ER. Glioma occurrence after sellar irradiation: case report and review. *Neurosurgery* 1998; 42: 172-178
31. Averbach P. Mixed intracranial sarcomas: rare forms and a new association with previous radiation therapy. *Ann Neurol* 1978; 4:229-233
32. Huang C, Chiou W, Ho DM. Oligodendroglioma occurring after radiation therapy for pituitary adenoma. *J Neurol Neurosurg Psychiatry* 1987; 50:1619-1624
33. Suda Y, Mineura K, Kowada M, et al. Malignant astrocytoma following radiotherapy in pituitary adenoma: case report. *No Shinkei Geka* 1989; 17:783-788
34. Salvati M, Ramundo OE, Causo R, et al. Tumors of the central nervous system induced by ionizing radiation: update on their pathology and presentation of a case. *G. Ital Oncol* 1990; 10:15-18
35. Tamura M, Misumi S, Kurosaki S, et al. Anaplastic astrocytoma 14 years after radiotherapy for pituitary adenoma. *No Shinkei Geka* 1992; 20:493-497
36. Hodges LC, Smith JL, Garrett A, et al. Prevalence of glioblastoma multiforme in subjects with prior therapeutic radiation. *J Neurosci Nurs* 1992; 24:79-83
37. Kitanaka C, Shitara N, Nakagomi T, et al. Postirradiation astrocytoma: report of two cases. *J Neurosurg* 1989; 70: 469-474

Abstract

Glioblastoma after Radiotherapy for Pituitary Adenoma

*Departments of Radiation Oncology, †Neurosurgery, ‡Internal Medicine, §Radiology, and ||Pathology
Yonsei University, Wonju College of Medicine Wonju Christian Hospital

Jong-Young Lee, M.D.*, Kyung-Ran Park, M.D.*, Hun-Joo Kim, M.D.†
Chong-In Lee, M.D.‡, Myung-Soon Kim, M.D.§, and Soon-Hee Jung, M.D.||

A 39-year-old woman developed a glioblastoma about 7 years and 10 months after local radiotherapy (45 Gy) for pituitary adenoma. Clinical and histopathological details are presented, and previously reported cases of radiation-induced glioma are reviewed.

Key Words : Pituitary adenoma, Radiotherapy, Secondary cancer, Glioblastoma