

Partial pulpotomy를 이용한 미성숙 영구치의 치수 치료 : 증례 보고

노승철 · 김용수 · 김정욱 · 장기택 · 한세현

서울대학교 치과대학 소아치과학교실

국문초록

치수치료의 주요한 목적은 구강조직의 본래의 건강을 유지하는 것이며, 치수치료 시 가장 중요하고 어려운 점은 치수조직의 건강상태 또는 염증의 정도를 결정함으로써 최선의 치료방법을 결정하는 것이다.

미성숙 영구치는 풍부한 혈류 공급으로 다양한 손상에 성공적으로 반응하게끔 치수의 능력을 향상시켜 줌으로써 많은 치수치료 술식을 위한 좋은 조건을 가지고 있다. 기저재(base) 또는 이장재(liner), 간접 치수복조술, 직접 치수복조술, 그리고 치경부 치수절단술을 포함한 여러 종류의 보존적인 치수치료가 미성숙 영구치를 위해 추천되어 왔다. 근래에는 외상으로 인하여 치수노출된 영구절치를 치료하는데 있어 주로 제시된 부분 치수절단술(partial pulpotomy)이 우식으로 인해 치수노출된 영구대구치를 치료하는 또 다른 술식으로 제안되고 있다.

부분 치수절단술 후 치아가 다음의 criteria를 만족시킬 때 치유가 되었다고 결론지었다.

1. 임상적 무증상
2. dentin bridge 형성의 방사선학적 증거
3. 방사선상에 치수내 또는 치근단 병소가 없다는 증거
4. 지속적인 치근 발육과 미성숙 치아의 치근침 형성
5. 성숙된 치아에서 정상적인 상아질의 축적
6. 전기치수검사에서 양성 반응

이에 저자는 미성숙 영구치에서 우식 또는 외상으로 인한 치수노출시 부분 치수절단술을 행하여 양호한 결과를 얻었기에 이를 보고하는 바이다.

주요어 : 미성숙 영구치, 부분 치수절단술

I. 서 론

치아 우식 예방의 현대적인 발전과 함께 자연 치열 유지의 중요성이 증가함에도 불구하고 많은 치아들이 여전히 조기에 상실되어 부정교합과 다른 문제들을 야기하고 있다. 이를 막기 위한 치수치료의 주요한 목적은 구강조직의 본래의 건강을 유지하는 것이며¹⁾, 치수치료의 가장 중요하고 어려운 점은 치수

조직의 건강상태 또는 염증의 정도를 결정함으로써 최선의 치료방법을 결정하는 것이다.

미성숙 영구치는 풍부한 혈류 공급으로, 다양한 손상에 성공적으로 반응하게끔 치수 능력을 향상시키는 많은 치수치료 술식(보존적 치료)을 위한 좋은 조건을 가지고 있다²⁾. 따라서, 기저재(base) 또는 이장재(liner), 간접 치수복조술, 직접 치수복조술, 그리고 치경부 치수절단술을 포함한 여러 종류의 보

존적인 치수치료가 미성숙 영구치를 위해 추천되어 왔다.

더 근래에는 치수가 노출된 외상받은 절치를 치료 하는데 있어 주로 제시된 부분 치수절단술(partial pulpotomy)이 우식으로 노출된 영구대구치를 치료 하는 또 다른 술식으로 제안되어 왔다⁴⁻³⁾. 부분 치수절단술(또한 pulp curettage로 언급되는)은 노출부위의 표층 치수조직만 제거하는 보존적인 치수치료 양식이다. 이 술식은 1959년에 Massler⁴⁾에 의해 제안되었으나 임상가들이 사용하기를 꺼려하였다.

하지만, 오늘날 부분 치수절단술은 파절된 영구절치 치관의 치수노출을 치료하는데 제시되고 있다. 이것은 미생물의 침투와 염증반응이 노출 후 일주일 이 지나도 표층 부위에만 국한된다는 조직학적 관찰에 기초를 두고 있다⁵⁾. 또한, 부분 치수절단술이 미성숙 영구대구치에서 우식으로 노출된 치수의 경우에 치료 양식으로써 성공적으로 적용될 수 있다는 가설이 제시되어 왔다^{2,3)}.

이 논문의 목적은 임상적, 방사선학적으로 부분 치수절단술의 결과를 하나의 치료 양식으로써 평가하고자 하는 것으로, 저자는 미성숙 영구절치의 외상으로 인한 치수노출 치관파절과 미성숙 영구대구치의 심한 치아 우식증을 주소로 본과에 내원한 환자에서 부분 치수절단술을 시행하여 양호한 결과를 얻었기에 보고하는 바이다.

Ⅱ. 증례 보고

우식으로 인한 미성숙 영구대구치의 부분 치수절

단술시 치료 술식은 다음과 같다¹⁾.

- ① 국소마취 후, 러버댐 장착
- ② Caries 제거
- ③ 노출된 부위를 생리 식염수로 깨끗이 세척
- ④ 충분히 물을 뿌려가며 2 - 3mm깊이로 high speed abrasive diamond bur를 사용하여 치수를 제거
- ⑤ 출혈이 멈출 때까지 식염수로 세척(약 1 - 2분)
- ⑥ 수산화칼슘 제재(ex. Pulpdent)를 부드럽게 도포, 잔존하는 상아질은 빨리 경화되는 수산화칼슘 제재(ex. Dycal)로 덮는다.
- ⑦ 빨리 경화되는 ZOE paste(ex. IRM)로 덮는다.
- ⑧ 치아를 amalgam으로 수복

증례 1(초진)

- 이름 : 박 ○ ○
- 연령 및 성별 : 9세 2개월/남
- 주소 : #11, 21의 치관 파절(3일 전)
- 현증 : #11- 치수 미노출 치관파절
동통(-), 타진(-), 동요도(-), 냉/온(-)
#21- 치수노출 치관파절(직경 1mm정도)
동통(-), 타진(+), 동요도(-), 냉/온(-)
- 방사선학적 검사 : 치근단 부위에 병적 소견이 관찰되지 않음
- 의과/치과적 병력 : 특이 사항 없음

증례 1(처치 및 경과)

- 처치 : #11 - resin으로 수복
#21 - 부분 치수절단술 후 GI와 resin으로

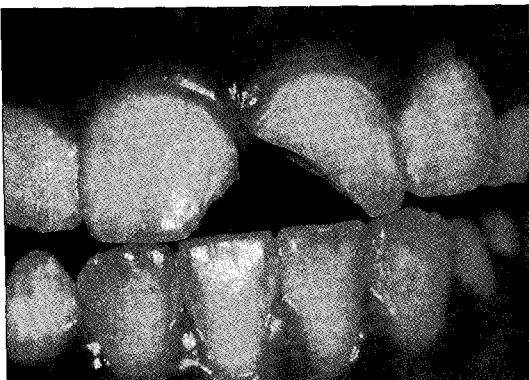


Fig. 1. Clinical photograph before treatment

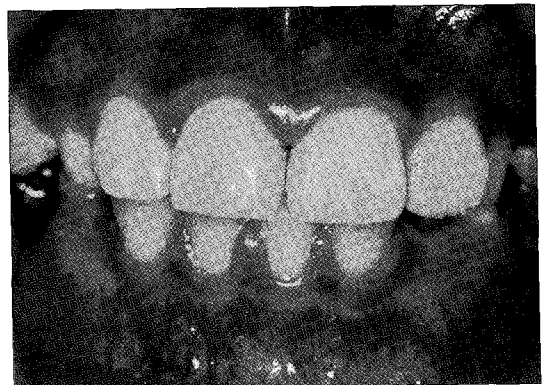

Fig. 2. Clinical photograph after treatment

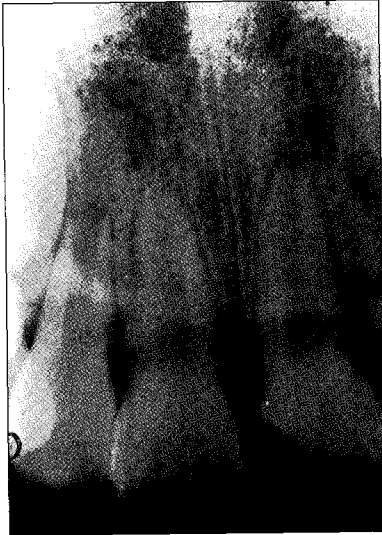

Fig. 3. Radiograph before treatment

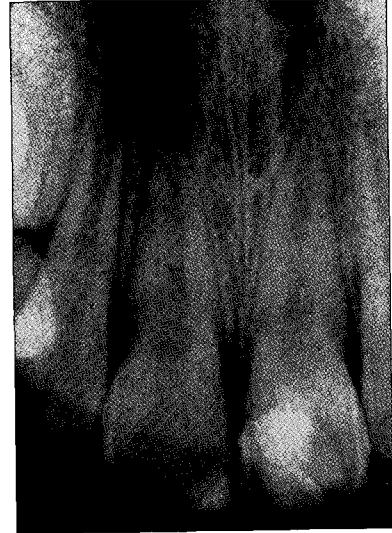

Fig. 4. Radiograph after treatment

로 수복

- 임상 검사(6개월 후) : #11, 21 - 동통(-), 타진(-), 동요도(-), 냉/온(-)
→ 임상 증상이 관찰되지 않음
- 방사선학적 검사(6개월 후) : #11, 21 - 치근단 부위에 병적 소견이 관찰되지 않음
계속적인 치근 형성이 관찰

증례 2(초진)

- 이름 : 최○○
- 연령 및 성별 : 8세/여
- 주소 : #46의 심한 치아 우식증

- 현증 : #46 - 동통(-), 타진(-), 동요도(-), 냉/온(-)
- 방사선학적 검사 : #46 - 교합면 우식증 관찰
치근단 부위에 병적 소견은 관찰되지 않음
- 의과/치과적 병력 : 특이 사항 없음

증례 2(처치 및 경과)

- 처치 : #46 - 부분 치수절단술 후 S.S.Cr. 수복
- 임상 검사 : #46 - 동통(-), 타진(-), 동요도(-), 냉/온(-)
→ 임상 증상이 관찰되지 않음
- 방사선학적 검사 : #46 - 치근단 부위에 병적

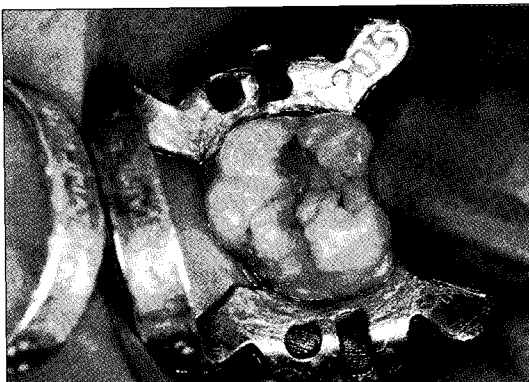


Fig. 5. Clinical photograph before treatment



Fig. 6. Clinical photograph after treatment

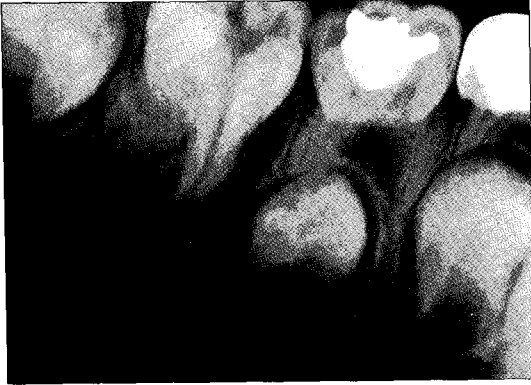

Fig. 7. Radiograph before treatment

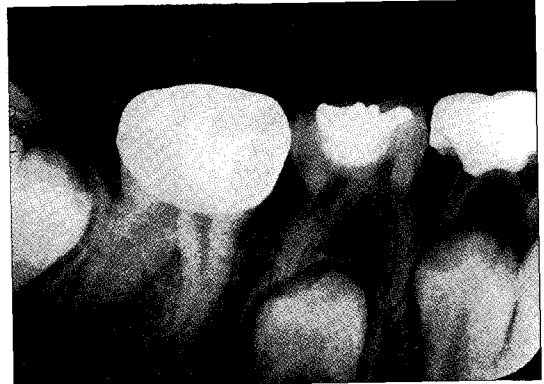

Fig. 8. Radiograph after treatment

변화가 관찰되지 않음
 지속적인 치근 형성이 관찰

증례 3(초진)

- 이름 : 김 ○ ○
- 연령 및 성별 : 6세 1개월/여
- 주소 : #36, 46의 심한 치아 우식증
- 현증 : #36 - C4 caries
 동통(-), 타진(-), 동요도(-), 냉/온(-)
- 방사선학적 검사 : #36의 치수에 근접한 교합면
 우식증 관찰
 치근단 부위에 병적 소견은 관찰되지 않음
- 의과/치과적 병력 : 특이 사항 없음

증례 3(처치 및 경과)

- 처치 : #36 - 부분 치수절단술 후 S.S.Cr. 수복
- 임상 검사(3개월 후) : #36 - 동통(-), 타진(-),
 동요도(-), 냉/온(-)
 → 임상 증상이 관찰되지 않음
- 방사선학적 검사(3개월 후) : #36 - 치근단 부위
 에 병적 변화가 관찰되지 않음
 지속적인 치근 형성이 관찰

Ⅲ. 총괄 및 고안

치수노출 치관파절의 치료에 대한 이론적 근거가 최근 20년 동안 상당한 변화를 보여 왔다. 1970년대 말까지는 파절된 치아를 치수절제술과 근관 충전, 치수절단술, 치수복조술 중의 하나로 치료하였다.

이 치료 술식들 중에서 선택은 치근 발육의 정도, 노출의 크기, 외상받은 순간부터 응급치료시까지의 경과된 시간에 좌우된다⁶⁾.

그 후, 여러 연구가들에 의해서 부분 치수절단술의 임상적, 방사선학적 성공이 보고되었다. 부분 치수절단술 후 치료의 성공률에 대한 보고를 보면 Cvek 등⁵⁾은 치관 파절된 절치에서 노출된 치수의 부분 치수절단술 후 임상적으로 치유된 치수를 조직학적으로 평가하였는데 조직학적인 관찰 결과, 치유에 대한 임상적 진단을 확신시켰다. 따라서, 치관 파절된 치아에서 노출된 치수의 부분 치수절단술 후, 치수절제술의 일반적인 사용이 정당화되지 않는 것으로 보인다고 하였다. 또한, Cvek은 치관 파절된 절치에서의 노출된 치수를 부분 치수절단술로 치료했을 때 96%라는 높은 성공률을 보였다고 주장하였다. 그는 노출의 크기나 사고 후 치료까지의 시간은 건강한 치수의 회복에 중요하지 않다는 것을 관찰하였다. Mass 등²⁾은 35명(7.5세와 25세 사이)의 환자에서 매우 깊은 우식을 가진 35개의 영구대구치를 부분 치수절단술로 치료 후, 6개월마다의 임상검사시(48개월 이상 관찰) 35개의 치아 중 32개의 치아에서 병적 변화가 관찰되지 않았고 나머지 3개의 치아에서는 치수괴사를 나타내었다. 실험 결과 91.4%의 높은 성공률을 보였다고 보고하였다.

Massler와 Zilberman²⁾은 우식증으로 노출된 미성숙 영구대구치 치료시 다음의 기준을 충족시킬 경우 부분 치수절단술을 추천하였다.

1. 동통이 없거나, 진통제로 가라앉고 짧은 시간동안 발생하는 최근의 동통인 경우

2. 타진에 반응하지 않고 전정부위에 종창이 없으며 동요도가 없는 경우
3. 방사선 사진상에서 내·외 흡수가 없고 PDL 또는 주위 골조직에 병적 변화가 없는 경우
4. 우식을 제거하는 동안 치수노출이 되었을 때 직경이 1 - 2mm를 초과하지 않고 1 - 2분 내에 출혈이 멈추는 경우

이 술식은 또한 우식으로 노출된 치근침이 닫힌 영구대구치에서도 적용될 수 있는데, 그것은 어린 영구대구치에서 완전한 근관치료는 상아질의 생리적인 축적을 방해하며 치아를 약하게 하여 치아가 파절되기 쉽기 때문이다¹⁾.

영구대구치에서 우식으로 인한 치수 노출시 치수 치료에 대한 임상가의 결정에 영향을 주는 요소들이 있는데, 첫 번째로 가장 중요한 요소는 치수 염증의 정도를 평가하고 가역적 또는 비가역적 치수염을 구분하는 것이다. 임상적 평가가 치수의 조직학적 상태와 잘 일치하지 않는다고 알려져 있다. 따라서 다양한 검사의 주의 깊은 해석이 가장 믿을 만하다⁷⁾. 특히 어린이에서 동통에 관한 병력, 치수 검사와 타진 반응과 같은 주관적인 정보를 기록하는 데 있어서 제한적이고 일치하지 않는 경우가 많다. 둘째, 노출의 크기이다²⁾. 동물 실험에서 노출의 크기보다는 치수에 침범한 박테리아 양과 치수의 상태가 직접 치수복조의 예후를 크게 좌우한다고 밝혀졌다. 그럼에도 불구하고 직경이 2mm보다 큰 노출을 가진 치아에서는 일반적으로 부분 치수절단술을 시행하지 않는다. 셋째, 환자의 나이이다. Horsted 등³⁾은 장기간의 관찰기간동안 더 나이 든 환자에서 다소 낮은 성공률을 보였다고 주장하였다. 더 나이 든 환자에서 치수의 조직학적 상태가 손상을 회복하는 능력에 영향을 주므로 부분 치수절단술은 어린이나 젊은 성인에게 제한되어야 한다고 제안하고 있다.

미성숙 영구대구치 또는 절치에서 우식이나 외상으로 인한 치수 노출시 부분 치수절단술을 시행한 후 치아가 다음의 기준을 만족시킬 때 치유가 되었다고 결론지었다⁶⁾.

1. 임상적 무증상
2. 상아질교 형성의 방사선학적 증거
3. 방사선상에 치수내 또는 치근단 병소가 없다는 증거
4. 지속적인 치근 발육과 미성숙 치아의 치근침 형성

5. 성숙된 치아에서 정상적인 상아질의 축적
6. 전기치수검사에서 양성 반응

근래에, 노출된 치수 치료의 현대적 개념에서 특별히 다음의 네 가지 발견이 주목할 만하다. 첫째, 치수 절단하는데 고속용 diamond bur나 tungsten bur를 사용하는 것이 허부조직에 최소한의 외상을 가한다는 것이다. 저속회전 round bur는 노출 그 자체보다 치수에 더 많은 손상을 주게 된다는 것이다. 둘째, 치관 파절에 의해 노출된 치수의 일반적인 반응은 퇴행성 반응이 아닌 증식성 반응이라는 것인데, 이것은 계속적인 타액 세척으로 찌꺼기가 축적되지 않기 때문이다. 하지만 치료를 하지 않을 시, 결국에는 퇴행성 변화를 겪고 농을 형성하게 된다. 셋째, 파절에 의해 노출된 치수에서 일주일도 경과하여도 염증이 노출부위로부터 2mm 깊이를 초과하지 않는다는 것이다. 이것은 치수의 방어 기전에 의하여 일어난다. 넷째, 수산화 칼슘이 가장 적당하고 일반적으로 사용되는 치수치유 제재이며 염증이 존재하는 치수에는 효과가 없다는 것이다⁶⁾.

치경부 치수절단술과 부분 치수절단술의 성공률이 비슷하다 할지라도 부분 치수절단술이 치경부 치수절단술과 비교시 몇 가지 장점이 존재한다⁶⁾.

1. 세포가 풍부한 치관 치수조직이 존재하여 더 나은 치유 잠재력을 제공한다.
2. 치경부 부위의 상아질의 생리적인 축적이 유지된다. (치경부 치수절단시 생리적인 축적이 일어나지 않아 상아질 벽이 약해진다)
3. 치경부 치수절단술 후에는 보통 근관치료를 요하지만 부분 치수절단술에서는 근관치료를 할 필요가 없다.
4. 치아의 자연적인 색조와 투명도를 유지한다.
5. 감수성 검사를 시행할 수 있다.
6. 치경부 치수절단술은 근관 폐쇄를 일으키게 된다. 이것은 혈류 공급을 감소시켜 치수 괴사를 일으킬 수 있다.

또한, 부분 치수절단술을 직접 치수복조술과 비교하면 다음과 같다: 무증상이면서 우식으로 노출된 치수는 조직학적으로 우식증 아래 미세농양이 관찰되는바, Baume과 Holz⁸⁾는 수산화칼슘을 사용하는 직접 치수복조술은 우식증으로 인한 치수 노출시 금기증이라고 주장하였다. 이에 반해 표층부위가 감염되고 염증이 존재하는 치수조직이 부분 치수절단술

에서는 제거된다. Tronstad와 Mjor⁹⁾는 수산화칼슘이 염증이 존재하는 치수에 유익한 효과를 가지고 있지 않다고 증명하였다. 부분 치수절단술에서 치유효과를 지닌 수산화칼슘은 더 건강한 치수조직과 접하게 되고 박테리아의 손상 받은 부위로의 침투를 막는 밀폐 효과를 증진시킨다.

실패의 원인을 살펴보면, 전치의 외상시 노출의 크기, 사고와 치료사이의 기간, 치근의 발육정도는 부분 치수절단술의 성공을 위한 중요한 요소가 아니라는 것이다. 치료의 실패원인은 치수조직의 혈류를 차단시켜 치수괴사를 일으키는 심한 탈구, 미세 누출, 치료시기에 치수 생활력의 부정확한 진단이 치료실패의 원인일 수 있다⁹⁾. 또한, 치료시에 타액 노출에 의한 박테리아 감염이 치료실패의 원인일 수 있다.

현재 연구에서 가장 주목할 만한 점은 전치의 외상을 부분 치수절단술로 치료시 7일 후에 시행할 경우 실패율이 높다는 것이다. 또한, 성공의 임상적 진단은 조직학적인 성공을 의미하지 않는다. 따라서 조직학적 소견으로부터 외상에 의한 노출과 치료까지의 시간간격은 중요한 요소라고 여겨진다¹⁰⁾.

IV. 결 론

저자는 미성숙 영구치의 외상이나 우식으로 인한 치수노출시 부분 치수절단술을 행하여 다음과 같은 결론을 얻었다.

1. 미성숙 영구절치의 외상으로 인한 치수노출시 노출의 크기, 사고와 치료 사이의 기간, 치근의 발육 정도와 그 밖에 치수 생활력, 미세 누출과 심한 탈구의 여부를 고려하여 부분 치수절단술을 시행하여야 양호한 결과를 얻을 수 있다.
2. 미성숙 영구대구치에서 우식으로 인한 치수노출시 치수 염증의 정도, 노출의 크기, 환자의 나이를 고려하여 부분 치수절단술을 시행하여야 양호한 결과를 얻을 수 있다.
3. 저자는 미성숙 영구치에서 부분 치수절단술을 시

행하여 양호한 임상적, 방사선학적 결과를 얻었기에 보고하는 바이며 계속적인 관찰이 필요하리라 사료된다.

참 고 문 헌

1. Mass E, Zilberman U, Fuks A : Partial pulpotomy: Another treatment option for cariously exposed permanent molars. *J Dent Child* 62(5):342-345, 1995.
2. Mass E, Zilberman U : Clinical and radiographic evaluation of partial pulpotomy in carious exposure of permanent molars. *Pediatr Dent* 15:257-259, 1993.
3. Mejare I, Cvek M : Partial pulpotomy in young permanent teeth with deep carious lesions. *Endod Dent Traumatol* 9:238-242, 1993.
4. Massler M : Pulp curettage: A review. *J Dent Child* 26:154-157, 1959.
5. Cvek M, Lundberg M : Histological appearance of pulps after exposure by a crown fracture, partial pulpotomy, and clinical diagnosis of healing. *J Endod* 9:8-11, 1983.
6. Fuks A, Chosack A : Long-term followup of traumatized incisors treated by partial pulpotomy. *Pediatr Dent*. 15(5): 334-336, 1993.
7. Dummer PMH, Hicks R, Huws D : Clinical signs and symptoms in pulp disease. *Int Endod J* 13:27-35, 1980.
8. Baume LJ, Holz J : Long-term clinical assessment of direct pulp capping. *Int Dent J* 31:251-60, 1981.
9. Blanco LP : Treatment of crown fractures with pulp exposure. *Oral Surg Oral Med Oral Pathol Oral Radiol Endod* 82(5):564-568, 1996.
10. Demicheri RA, Goto G: Pulpal response to partial pulpotomy Report 1. *Bull Tokyo Dent Coll* 28(3):137-148 1987.

Abstract

THE PULP TREATMENT OF IMMATURE PERMANENT TEETH USING PARTIAL PULPOTOMY

Seung-Chul Rho, D.D.S., Yong-Soo Kim, D.D.S., M.S.D., Jung-Wook Kim, D.D.S., M.S.D.,
Ki-Taek Jang, D.D.S., Ph.D., Se-Hyun Hahn, D.D.S., Ph.D.

Dept. of Pediatric Dentistry, College of Dentistry, Seoul National University

The primary objective of pulp treatment is to maintain the integrity and health of the oral tissues. The most important and difficult aspect of pulp therapy is determining the health of the pulp, or its stage of inflammation, so that a decision can be made regarding the best form of treatment.

Immature permanent teeth are good candidates for many pulp healing procedures, due to their rich blood supply, which is believed to enhance the pulp's ability to react successfully to various insults.

Healing was considered to have taken place when the tooth fulfilled the following criteria:

1. Absence of clinical symptoms
2. Radiographic evidence of dentin bridge formation
3. No intrapulpal or periapical pathosis was evident radiographically
4. Continued root development and closure of the apex in immature teeth
5. Normal dentin apposition in mature teeth
6. Positive response to electrical pulp test

This presents a report of cases in which immature permanent teeth, pulp-exposed by caries or trauma, was treated successfully by partial pulpotomy.

Key words : Immature permanent tooth, Partial pulpotomy