

□ 이달의 X-선 □

### 공동을 동반한 망상결절형 폐침윤

이화여자대학교 의과대학 내과학교실, 방사선학교실<sup>1)</sup>, 해부병리학교실<sup>2)</sup>

주미순, 이현경, 장중현, 천선희, 김유경<sup>1)</sup>, 윤희수<sup>2)</sup>, 구혜수<sup>2)</sup>

= Abstract =

#### A Case of Sarcoidosis with Cavitory Nodule of the Lung

Mi Soon Ju, M.D., Hyun kyung Lee, M.D., Jung Hyun Chang, M.D., Seon Hee Cheon, M.D.,  
Yoo Kyung Kim, M.D.,<sup>1)</sup> Hee Soo Yoon, M.D.,<sup>2)</sup> Hae soo Goo, M.D.<sup>2)</sup>

*Department of Internal Medicine, Department of Radiology<sup>1)</sup>, Department of Pathology<sup>2)</sup>,  
Ewha Womans University Hospital, Seoul, Korea*

Sarcoidosis is a chronic multisystemic disorder of unknown cause characterized by presence of noncaseating epithelioid granuloma in affected organ. It is relatively common in western countries, but it is uncommon in East Asia including Korea. The lung is the most frequently affected organ.

Usual radiologic manifestation of thoracic sarcoidosis are readily recognized, but there are extremely diverse manifestation. Sarcoidosis rarely causes large pulmonary nodules, and cavitation in such lesion is very rare.

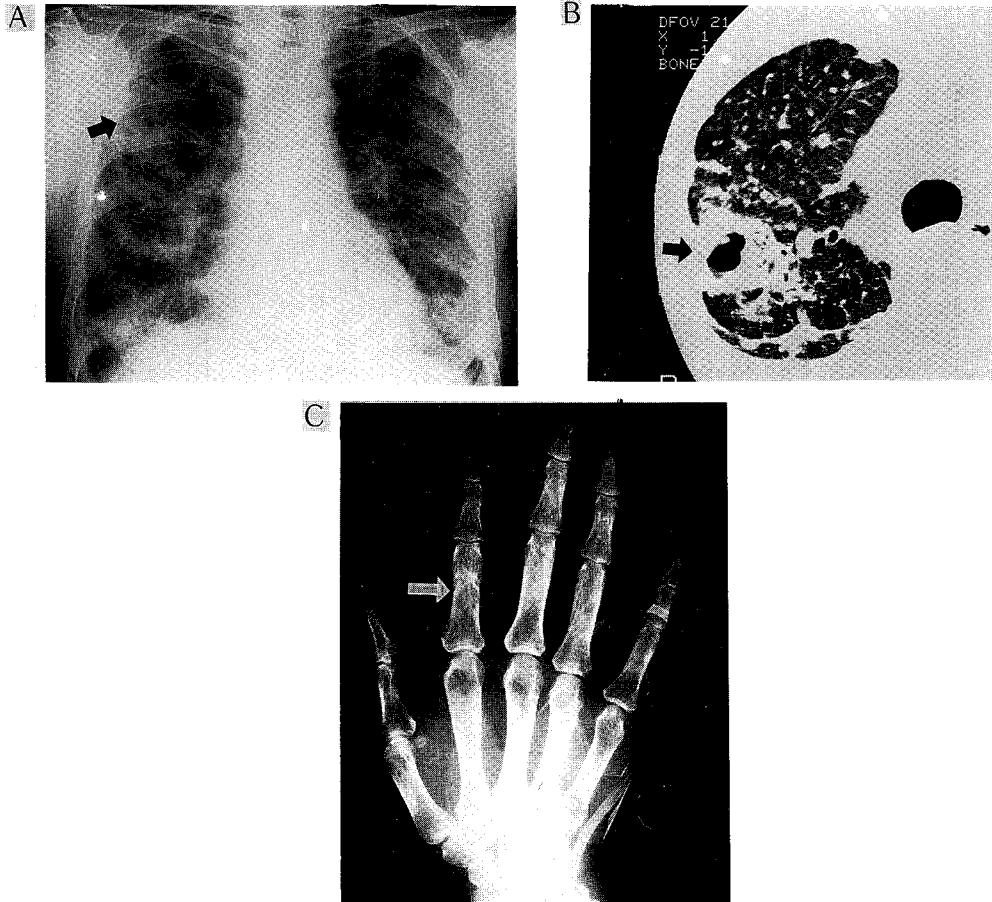
We experienced one case of Sarcoidosis with Cavitory nodule of the lung and report it with brief review of the literature. (Tuberculosis and Respiratory Diseases 1998, 45 : 1098-1102)

Key words : Sarcoidosis, Cavitory Nodule

#### 증 례

환 자 : 박○○, 여자 51세  
주 소 : 3년전부터 간헐적으로 발생한 운동시 호흡곤란, 기침, 혈혼을 동반한 객담  
현병력 : 5년전 신체검사서 우연히 흉부 X-선 검사상 이상을 발견하고 결핵균 도말 및 배양검사는 음성이었으나 4개월간 항결핵제를 복용하였다. 내원 3년

전부터 간헐적으로 발생하는 운동시 호흡곤란, 기침, 혈혼을 동반한 객담을 보였고 내원 7개월전에 증상이 심해져 촬영한 흉부 X-선 검사상 전폐야에 망상결절형(reticulonodular) 침윤이 보여 약 6개월간 항결핵제를 복용하였으나 증상 및 흉부 X-선 검사상 호전이 없어 내원하였다.  
과거력 : 평범한 가정주부로 5년전 및 7개월 전에 2회의 항결핵제를 복용한 것 이외의 특이 병력은 없었다.



**Fig. 1.** A. Chest roentgenography shows reticulonodular opacities in both lungs and large cavitory mass in right upper lung zone (arrows).  
 B. High-resolution CT scan at the level of aortic arch shows numerous micronodules with perilymphatic distribution and large cavitory nodule in right upper lobe (arrows).  
 C. Coarsened trabeculation and cyst like lesions are observed in tufts on distal phalanges and proximal phalanges (arrows).

**이학적 소견 :** 흉부 진찰 소견상 경한 호기성 천명음이 들렸고 안과 검사상 포도염(Uveitis)의 소견을 보였으며 우측 두 번째 수지의 굴곡 변형이 있었다.

**검사실 소견 :** 말초혈액 혈색소 10.4g/dL, 헤마토크리트 30.5%, 백혈구수  $4.6 \times 10^3/\text{mm}^3$ 으로 경도의 빈혈을 보였고 적혈구 침강 속도는 104mm/hr로 증가되어 있었으며, 혈청 생화학 검사는 정상 소견을 보였다. 혈청 ACE (angiotensin-converting enzyme)

는 70U/L(참고치 : 8-52U/L)로 증가되어 있었고, FANA(+), LE cell(+)였으며 Rheumatoid factor, ds-AntiDNA Ab와 PPD 피부 반응 검사는 음성이었다. 기관지 세척액의 결핵균 도말 및 배양검사는 음성이었다. 폐기능검사는 FVC 1.88L(예측치의 62%), FEV1 1.42L(예측치의 61%), TLC 3.63L(예측치의 80%), RV 1.11L(예측치의 69%)로 중등도 혼합성 폐기능 장애 소견을 보였다.

방사선 소견: 단순 흉부 X-선상 양폐야에 망상 결절형 침윤을 보였고 흉부 고해상도 단층촬영(HRCT)상 양폐야에 미만성 간질성 침윤 및 다수의 소결절과 함께 공동형 병변이 발견되었다. 공동은 두꺼운 벽으로 싸여 있었고 진균종의 소견은 없었다. 손의 X-선 검사에서 지골의 거친 육주형성(coarse trabeculation) 및 다수의 낭성 병변(cyst like lesion)을 보였다(Fig. 1).

기관지 내시경 소견: 기관지내 병변은 없었다.

진단 및 경과: 경기관지 내시경 폐생검상 만성 비결락성 육아종이 관찰되어(Fig. 2.) 부신피질호르몬을 투

여하기 시작했으며 임상증상의 호전을 보였다. 15개월 후 촬영한 HRCT상 공동형 결절의 직경감소 및 공동벽의 두께감소가 관찰되었으며(Fig. 3.), 폐기능 검사는 FVC 2.35L(예측치의 77%), FEV1 1.85L(예측치의 80%), TLC 4.18L(예측치의 92%), RV 1.83L(예측치의 114%), DLCO 17.3ml/min/mmHg(예측치의 89%)로 호전을 보였다. 부신피질 호르몬제를 점차 감량하여 1년 6개월간 사용한 후 끊고 경과관찰 중으로 3년 6개월째 안정상태를 유지하고 있다.

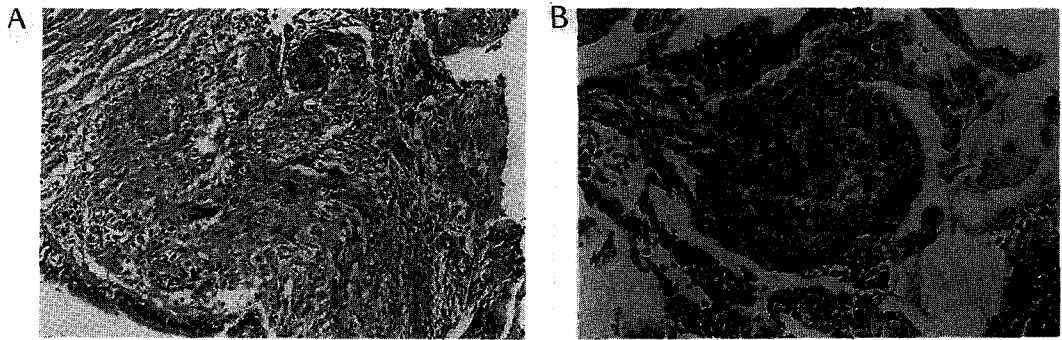


Fig. 2. Transbronchial lung biopsy shows noncaseating granulomatous involvement of bronchiole (A), and epithelioid granulomas within alveolar walls (B).

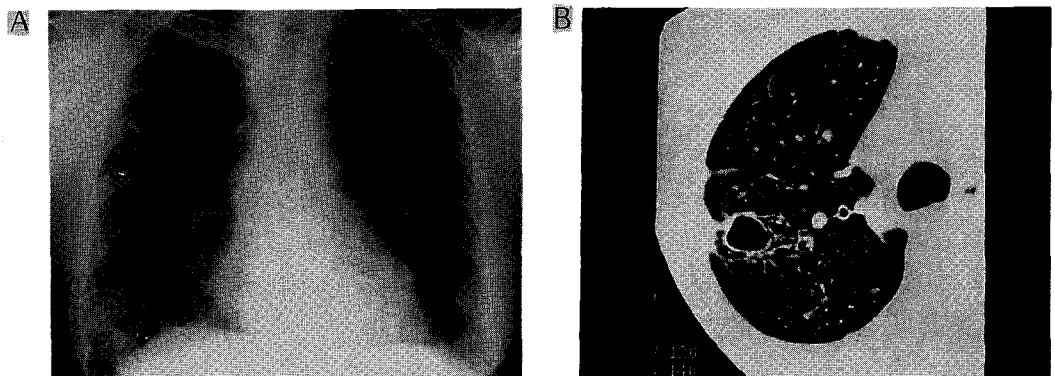


Fig. 3. A. On follow-up chest roentgenography after 17 months, reticulonodular opacities in both lungs are markedly decreased.

B. On follow-up HRCT scan after 15 months, micronodules are almostly disappeared and thinning of the wall of cavitary nodule is observed. Residual linear opacities and micronodules are observed with traction bronchiectasis.

## 고 찰

유육종증은 전신을 침범하는 만성 육아종성 질환으로 흉곽내 발병이 가장 흔하며 구미의 경우 인구 10만명에 10명내지 40명의 발병율을 보이고 있어 비교적 흔한 질환이나 한국에서는 1968년에 처음 보고된 이후 간헐적으로 보고되다가 1989년 이후 발생율이 증가하고 있다<sup>1)</sup>.

유육종증 환자의 90%에서 병의 경과중 폐장의 침범이 발생함으로 폐의 방사선학적 소견은 유육종증의 진단에 매우 중요하다. 흉곽내의 임파절 비대는 유육종증 환자의 75-90%에서 발생하며 이중 양측 대칭성의 폐문 임파절 비대나 기관 주위 임파절 비대는 폐유육종증의 전형적인 소견으로 알려져 있다. 또한 근래에 CT 사용으로 기관 분기부하 임파절이나 종격동 임파절 비대등을 보이는 경우가 발견되고 있다<sup>2)</sup>.

유육종증이 폐실질을 침범한 경우, 주로 간질성 폐렴을 일으켜 미세한 선상침윤(linear densities)과 3-5mm 크기의 소결절(small nodules)로 구성된 망상 결절형(reticulonodular) 침윤으로 나타난다. Nestor 등에 의한 폐유육종증의 CT소견에 대한 분석에서 폐실질의 유육종증은 전형적으로 bronchovascular bundle을 따라 소결절과 불규칙한 선상침윤으로 나타났다<sup>10)</sup>. 그러나, 폐실질 침범이 속립성(miliary) 결절로 나타나거나 침윤이 융합되어 주위가 불규칙한 폐포염의 소견으로 보이기도 하고 커다란 결절로 나타나 종양과 혼동되기도 한다. 그외 폐섬유화, 폐실질의 감소, 벌집형(honeycombing) 병변, 기포성 병변(Bullous changes)등 다양한 형태를 보인다<sup>2, 3, 10, 11)</sup>.

폐유육종증의 비전형적인 흉부 방사선 소견중 공동형 폐실질 병변은 드물게 발생할 수 있는데 초진단시 발견되기도 하고 결절성 병변에 속발되어 나타나기도 한다<sup>4-7)</sup>. 공동은 여러 가지 발병기전에 의해 생길수 있다. 첫째, 폐기포(bullae)나 낭성 기관지 확장증이 흉부 X-선상 공동처럼 보일수 있는데 부검결과 이들은 유육종증의 만성, 비가역적, 섬유화 단계에서 나타

난다<sup>4)</sup>. 둘째, 폐의 유육종증에서 세균이나 결핵균, 또는 진균감염과 관련되어 공동이 발생할 수 있는데<sup>4)</sup>, 때로는 이러한 감염에 의한 만성 육아종성 변화가 유육종증으로 오진되기도 한다<sup>12)</sup>. 이전에는 유육종증과 관련된 염증성 합병증중 폐결핵이 가장 많은 것으로 보고되었으나 최근의 연구에서는 점차 줄어드는 경향이며 이의 대부분은 진단의 정확도의 증가에 기인하는 것으로 생각된다<sup>12, 13)</sup>. 동반 진균증(Mycetoma)중 가장 흔한 것은 Aspergilloma이며 현재에는 유육종증의 염증성 합병증중 가장 흔한 것으로 보여지고 있다<sup>4)</sup>. Aspergilloma는 섬유화 및 낭성 변화가 이미 발생한 폐의 유육종증에서 발생하며 공동의 벽이 철어 폐출혈이 발생할 수 있다<sup>15)</sup>. Aspergilloma가 합병된 유육종증에서의 폐출혈은 치명적일 수 있으며, 유육종증 환자의 사망원인중 심폐부전(Cardiopulmonary failure)에 이어 2번째로 흔한 사망원인으로 알려져 있다<sup>15)</sup>. 셋째, 외부적 요인이 없이 일차적으로 발생하며 육아종이 융합된 결절형 병변과 연관되어 발생하는 공동<sup>5)</sup>으로 본 예의 발병기전이기도 하다. 이러한 경우에는 조직검사상 비건락성 육아종으로 둘러싸여 있다. Shigematsu 등에 의해 보고된 육아종의 두께가 증가할수록 심해지는 육아종 중심부위의 혈관염 소견<sup>8)</sup>과 Rohatgi와 Schwab에 의해 보고된 육아종내 호산구성 괴사(eosinophilic necrosis)<sup>6)</sup>로 미루어 융합된 육아종내의 허혈성 괴사로 인해 공동이 발생함을 알 수 있다.

공동형 결절성 폐실질 병변을 보이는 유육종증은 구미에서도 매우 드물게 발생하고 우리나라에서는 아직 보고된 예가 없다. Robert 등에 의한 145명의 유육종증 환자에 대한 분석에서 2예만이 공동형 병변을 보였고, 이중 1예는 기관지 확장증에 이차적으로 Aspergillus가 감염됨을 보여<sup>9)</sup> 나머지 1예만이 공동이 두꺼운 육아종으로 싸인 공동형 결절 소견을 보였다.

공동형 결절성 폐실질 병변은 하나이거나 다수일 수 있으며 일반적으로 둥글며 변연이 매끄럽지만 불규칙한 모양의 공동도 보고된 바 있으며 공동벽의 두께는 다양하다. 공동은 저절로 소실되거나, 그렇지 않은 경

우도 대부분은 부신피질호르몬의 사용으로 호전되어  
공동이 소실되거나 공동벽의 두께가 감소된다<sup>3)</sup>.

### 참 고 문 헌

1. 대한 결핵 및 호흡기학회 학술위원회 : 유육종  
증의 전국실태조사, 결핵 및 호흡기 질환 39 :  
453, 1992
2. Fanburg BL, Lazarus DS : Chapter 61, Sarcoido-  
sis, *In* Murray JF, Nadel JA(Ed.) Respiratory  
Medicine, 2nd Ed., p1873, Saunders 1994
3. Rockoff SD, Rohatgi PK : Unusual Manifestation  
of Thoracic Sarcoidosis, AJR 144 : 513, 1985
4. Rohatgi PK, Schwab LE : Primary Acute Pulmo-  
nary Cavitation in Sarcoidosis, AJR 134 : 1199,  
1980
5. Bistrong HW, Tenney RD, Sheffer AL :  
Asymptomatic Cavitory Sarcoidosis, JAMA 213  
: 1030, 1970
6. Hamilton R, Petty TL, Haiby G : Cavitory Sar-  
coidosis of the Lung, Arch Intern Med 116 : 428,  
1965
7. Tellis MJ, Putnam JS : Cavitation in Large  
Multinodular Pulmonary Disease(A rare manifes-  
tation of Sarcoidosis), Chest 71 : 792, 1977
8. Shigematsu N, Emori K, Matsuba K, Harada S,  
Takahaski T : Clinicopathologic characteristics of  
pulmonary acinar sarcoidosis, Chest 73 : 186-  
188, 1978
9. Mayock RL, Bertrand P, Morrison CE : Manifes-  
tation of Sarcoidosis : Analysis of 145 Patients,  
with a Review of Nine Series Selected from the  
Literature, Am J Med 35, 1963
10. Muller NL, Kullnig P, Miller RR : The CT  
Findings of Pulmonary Sarcoidosis : Analysis of  
25 Patients, AJR 152 : 1179-1182, 1989
11. Brauner MW, Grenier P, Mompoin DM, Lenoir  
S, Cremoux H : Pulmonary Sarcoidosis : Evalua-  
tion with High-Resolution CT, Radiology 172 :  
467-471, 1989
12. Winterbauer RH, Kraemer KG : The Infectious  
Complications of Sarcoidosis, Arch Intern Med  
136 : 1356-1362, 1976
13. Gorske KJ, Richard J. Fleming : Mycetoma for-  
mation in Cavitory Pulmonary Sarcoidosis, Radi-  
ology 95 : 279-285, 1970
14. Israel HL, Ostrow MA : Sarcoidosis and  
Aspergilloma, Am J Med 47 : 243-250, 1969
15. Israel HL, Lenchner GS, Atkinson GW : Sarcoid-  
osis and Aspergilloma, Chest 82 : 430, 1982