

기관폐쇄를 일으킨 모균병 (Tracheal Mucormycosis) 1례

가톨릭대학교 의과대학 내과학교실

이성원, 안중현, 손성현, 김민정, 문화식, 박성학, 송정섭

= Abstract =

A Case of Mucormycosis Obstructing the Trachea

**Seong-Won Lee, M.D., Joong Hyun Ahn, M.D., Seong Hyun Son, M.D.,
Min Jeong Kim, M.D., Hwa Sik Moon, M.D., Sung Hak Park, M.D.,
Jeong Sup Song, M.D.,**

Department of Internal Medicine, The Catholic University of Korea, College of Medicine, Seoul, Korea

Mucormycosis is the common name given to several different diseases caused by fungi of the order Mucorales. The mucoraceae are ubiquitous fungi and are common inhabitants of decaying matter. In contrast to the widespread distribution of these fungi, disease in humans is limited, in most cases, to people with severe immunocompromised, diabetes mellitus, or trauma. The fungus gains entry to the body through the respiratory tract. The spores are presumably deposited in the nasal turbinates and may be inhaled into the pulmonary alveoli. The manifestations of mucormycosis are rhinocerebral, pulmonary, cutaneous, gastrointestinal, central nervous system, and miscellaneous. Sporadic reports can be found of mucormycosis involving other areas : heart, bones, kidney, bladder, mediastinum, and trachea. However, isolated tracheal mucormycosis is very rare. Therefore, we report a 57-year old, noninsulin dependent diabetic woman who presented with acute, severe degree of upper airway obstruction due to isolated mucormycosis of the trachea. (Tuberculosis and Respiratory Diseases 1998, 45 : 1087-1093)

Key words : Tracheal mucormycosis, Diabetes mellitus.

서 론

모균병은 mucorales 목에 속하는 여러가지 진균들에 의해 유발되는 질환이다. 이 진균들은 광범위한 분포를 보이며 포자의 흡입에 의해 받아들인 후 전신으로 전

파될 수 있다. 주로 호흡기계를 통해 침범하고 포자는 비감개에 침착 되었다가 폐포로 흡입되거나 혈행성 파종을 하기도 한다. 건강한 사람에서는 mucorales의 증식이 안되는 반면, 심한 면역결핍, 당뇨, 호중구가 감소된 백혈병, 단백질-칼로리 흡수장애 및 외상환자

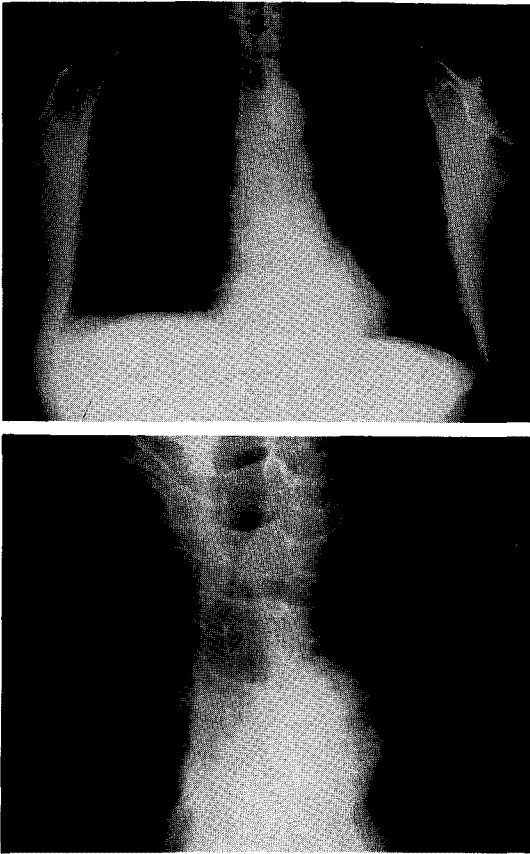


Fig. 1. Chest PA. This shows intraluminal narrowing of trachea by about 4cm sized, smooth margin, encircling mass and emphysematous change.

등에서 발생된다. 침범되는 장기는 비대뇌(rhinoce-rebral), 폐, 피부, 소화기계, 중추 신경계 및 기타 장 기에서 발생된다. 기타 장기로는 심장, 골조직, 신장, 방광과 종격동, 기관 등이 포함된다. 그러나, 기관에 단독으로 발생한 모균병은 보고된 바가 극히 드물었다^{1,2)}. 최근 저자들은 당뇨 조절이 부적절했던 57세 여 자 당뇨 환자에서 기관의 모균병 종괴로 인해 심한 기 관폐색소견을 보인 1예를 경험하였기에 보고하는 바 이다.

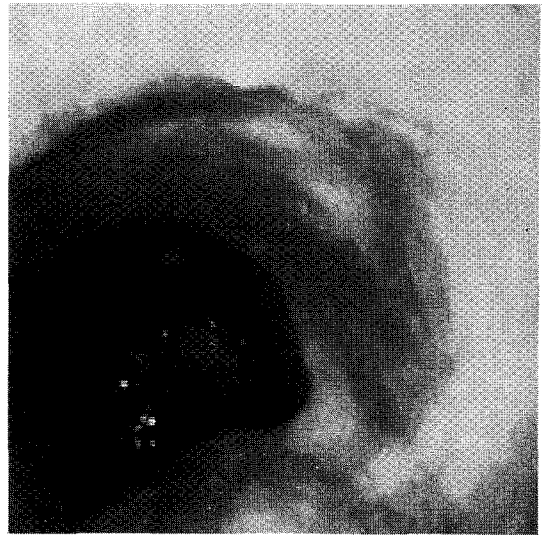


Fig. 2. Bronchoscopic finding. This shows hyperemic, protruding mass below larynx. There is a near total obstruction of trachea.

증 례

환 자 : 57세 여자, 김○○.

주 소 : 흡기시의 심한 호흡장애

현병력 : 내원 3주전부터 간헐적인 발열, 오한, 기침 및 객담 등의 증상이 있었으나 환자는 대증 치료만 받아 왔었다. 내원 5일전부터는 흡기시의 호흡장애가 나타나고 점차 악화되는 소견을 보였다. 내원 2일전, 타 병원을 방문하여 시행한 흉부 X-선(Fig. 1) 및 기관지 내시경(Fig. 2) 소견상, 성대 3-4 cm 하방 에 경계가 완만하고 혈관이 풍부한 종괴 소견이 관찰 되었다. 기도는 종괴로 인해 내경이 90% 이상 폐색 되어 있었으며 매우 작은 기도 개통만이 관찰되었고, 폐기능 검사에서는 FIF₅₀이 감소되어 흉곽외 폐색이 의심되었다(Fig. 3). 환자는 호흡곤란이 점차 심해지 고 적절한 조치를 취할수 없어 본원으로 전원 되었다. 과거력 : 10년전 뇌출혈로 타 병원에 입원, 치료받았 으나 합병증은 없었고, 당시 본태성 고혈압 진단 받았

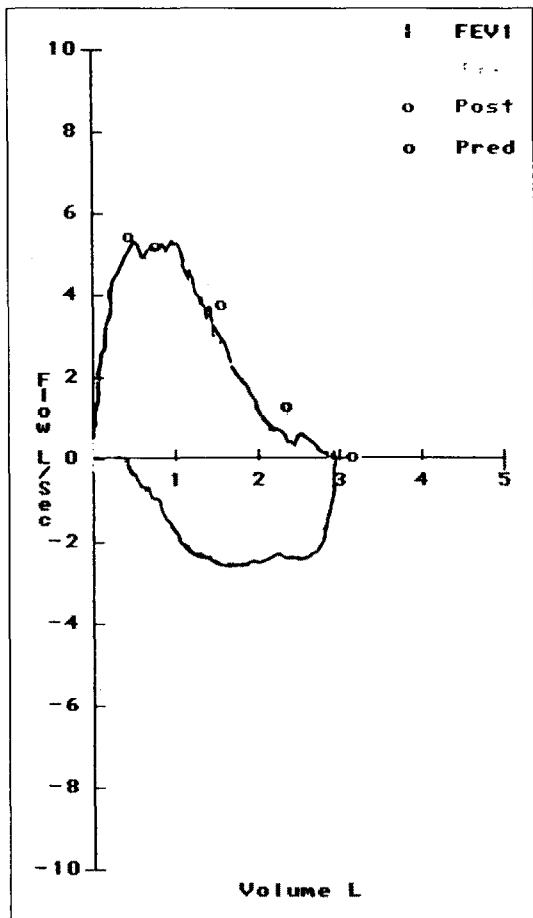


Fig. 3. Flow-volume curve. Decreased FIF50 suggests extrathoracic variable obstruction.

으며 4년 전에 당뇨를 진단받았다. 환자는 하루 장시간 지속형 nifedipine 30mg과 혈당 강하제(sulfonamide)를 간헐적으로 투약하였으나, 적절한 고혈압 및 당뇨에 대한 조절이 이루어지지 못하였다.

이학적 소견 : 내원시 혈압 160/120mmHg, 맥박수 분당 118회, 호흡수 분당 34회, 체온 37.4°C 이었다. 급성 병색을 보였으나 청색증은 없었고 흡기시 심한 천명과 경부 함몰 및 호흡 보조근의 동원을 보였다. 심음은 빈맥을 보였으나 잡음은 없었고, 호흡음은 양폐야에서 감소되어 있었으나 수포음은 들리지 않았

다. 경부의 종괴, 입파절 비대 및 경정맥 울혈 소견은 없었다.

검사실 소견 : 내원당시 말초혈액 검사상 혈색소 13.5g/dl, 헤마토크릿 39.6%, 백혈구 14,100/mm³(호중구 64.6%, 임파구 28.3%, 단핵구 6.3%, 호산구 0.8%), 혈소판 509,000/mm³이었다. 혈액 화학 검사상 혈당은 322mg/dl, 혈액요소질소 23.0mg/dl, 크레아티닌 1.07mg/dl, 소듐 143mEq/L, 칼륨 4.5mEq/L, 혈청 AST 28 I.U./L, ALT 24 I.U./L, 총단백질 7.42g/dl, 알부민 4.09g/dl이었다. 소변 검사상 3+ 당 소견 보였다. 동맥혈 가스검사상 pH 7.415, PCO₂ 38.5mmHg, PO₂ 67.9mmHg, HCO₃ 25.8mmol/L, 산소 포화도 94.4%이었다. ESR 14mm/h, CRP 8mg/L이었고, CEA 6.44ng/ml로 정상 범위였다. 타병원에서 시행한 폐기능 검사는 FVC 2.94L로 93%, FEV1 2.35L로 91%, FEV1/FVC 81%, 일산화탄소의 폐확산능은 72%였고 흡기시 흉곽외의 폐색 소견 보였다.

방사선 소견 : 흉부 X-선 소견상 흉골 상연 2cm 상방에 하변의 길이가 4.2cm인 기관내 종괴가 관찰되었고 폐실질의 폐기종성 변화를 보였다. 환자는 호흡곤란으로 양와위를 취할 수 없어 전산화 단층촬영은 시행하지 못하였다.

치료 및 경과 : 내원당일 환자는 호흡곤란이 지속적으로 악화되는 소견을 보였다. 기도 삽관은 실패할 경우 출혈과 종괴의 부종, 기도경련 등으로 완전 폐색될 가능성이 있었고, 기관절개술은 종괴의 위치로 인해 시행할수 없었으며, 응급사태의 경우 흉골 상연으로 직접 기도를 확보할 준비를 하였으나 위험성을 배제할 수 없었다. 내원 전날, 타 병원의 흉부 X-선상의 종괴 크기에 비해 내원당일 종괴가 급격히 증가되어 있어서 종괴 자체보다 염증성 병변의 변화가 클 것으로 판단하였다. NSAID와 스테로이드를 투여하여 호흡곤란은 전일에 비해 약간 호전되었으나 흡기시 천명과 호흡음의 감소는 지속되었다. 응급으로 기관지 내시경을 통한 Neodymium-YAG 레이저 치료로 종괴를 제거하여 기도를 확보하려 하였으나, 치료 중 양와위

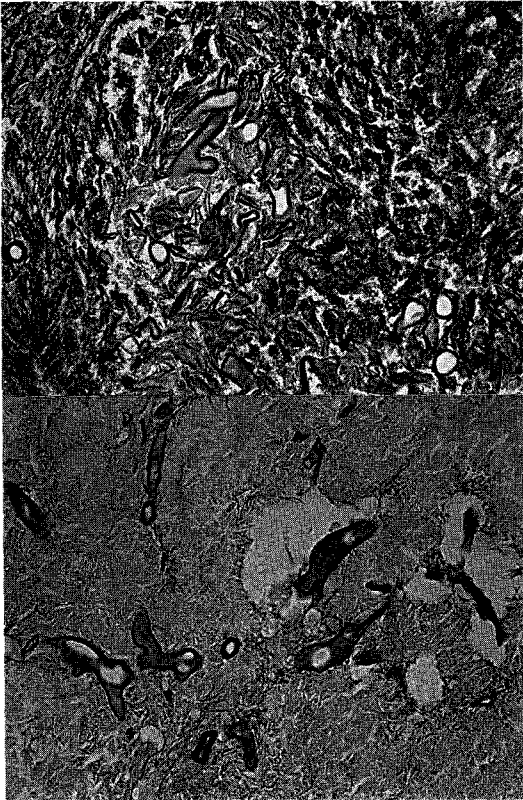


Fig. 4. H-E stain of mass ($\times 100$). Photomicroscopic finding of tracheal mass demonstrating typical broad, irregularly shaped hypae with right angle branching, characteristic of the mucorales.

에서 종괴에 의해 기관이 압박되어 기관 폐색이 악화되고, 이로 인해 양와위를 유지 할 수 없었으며 이산화탄소 혼수 소견을 보이는 등, 환자의 상태가 불안정하여 수술적으로 제거하기로 하였다. 근이완제로 근이완 후 응급 기도삽관을 시행하였고 경부를 절개하였다. 수술시야에서 갑상선의 종괴 소견은 없었으나 기관 병변 주위의 갑상선, 식도 및 반회후두신경의 유착 소견이 관찰되었다. 병변의 직경이 4cm 이상으로 기관 제거 및 접합을 시행할 수 없었다. 기관의 좌측 전측방에서 종괴의 중앙 부위에 횡행 절개를 시행하였다. 절개시 농이 배출되고 염증성 병변이 관찰되었다.

결핵 의심하에 박리술 후 기관 T-관(tracheal T-tube)을 삽입하였다. 수술 2병일 후 환자는 안정되었고 흡기시 호흡곤란은 없었다. 종괴의 조직 검사상 괴사된 조직과 섬유화가 관찰되었으며 진균이 조직 전체에 침범된 소견이 보였다. 진균은 넓고 자주 분지를 하며 격막이 없는 특징적인 모균병 소견(Fig. 4)을 보였다. PAS 염색과 silver methenamine 염색에 양성 반응을 보였다. 수술 3병일, insulatard 26U로 혈중 당 수치는 200mg/dL 이하로 조절되었다. 모균병 진단 아래 시행한 부비동 X-선 촬영에서 정상 소견을 보였다. 수술 10병일, 종괴의 추가적인 제거가 어려워, 하루 1 mg/kg amphotericin B로 치료를 시작하였다. 기관 T-관을 제거 후 환자는 양와위시에 호흡 곤란을 호소하였다. 수술 30병일에 시행한 기관지 내시경상에 기관 내경의 40% 정도가 종괴에 의해 폐색되어 있었다. 46병일의 추적 검사에서는 종괴의 크기는 줄었으나 종괴가 기관내에서 check-valve 역할을 하는 소견이 보였다. 수술 55병일에 Neodymium-YAG 레이저 치료(비접촉성, 30 watt)를 시행하였고, 호흡 곤란 증상이 소실되고 환자의 상태가 호전되어 60병일 amphotericin B를 중단하였다. amphotericin B를 투여하는 동안 크레아티닌의 증가와 저칼륨혈증을 보였으나 중단 후 호전되는 양상 보였다. 수술 62병일 기관지 내시경 검사에서 직경 5mm 가량의 작은 결절 두 개만 남아 기관 폐색이 호전되었음을 확인하였다(Fig. 5). 추가적인 조직생검과 Neodymium-YAG 레이저 치료를 시행하였고 조직검사에서 진균은 관찰되지 않았으며 육아조직만이 관찰되었다. 수술 64병일 환자는 증상의 호전이 뚜렷하고 amphotericin B에 의한 신기능 장애도 호전된 양상 보여 퇴원하였다.

고 안

기관 또는 기관지의 질환에 대한 역학적 조사에서, Wu등³⁾은 양성 기관 및 기관지의 협착을 보인 29명의 환자에서 수술을 시행한 결과 12명에서 기관삽관

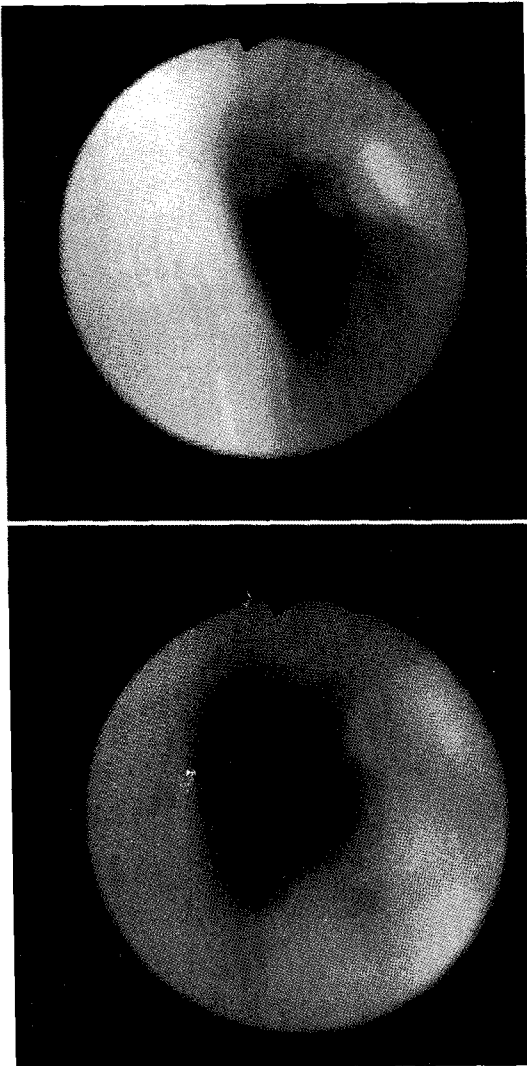


Fig. 5. Follow-up bronchoscopy. This shows small nodule-like mass which size is markedly decreased and increased diameter of tracheal lumen.

이나 기관지절개 후 협착, 7명에서 결핵성 협착, 4명에서 선천성 협착, 2명에서 기관과 기관지 종양, 1명에서 기관 종양, 3명의 기타 질환을 보고하였다. 기관 종양에 대한 조사에서는 Perelman 등⁴⁾이 144명을 대상으로 수술을 한 결과 120명이 악성종양이었으며

26명만이 양성 종양을 보였다. 악성 종양으로는 50%에서 선양낭성암종(adenoid cystic carcinoma)이었고, 그 외엔 편평세포암종(squamous cell carcinoma), 유암종(carcinoid)등이 많았다. 위의 보고에서 진균에 의한 기관 협착이나 종괴는 발견할 수 없었다. 진균에 의한 기관 질환의 유병률이 현저히 낮음을 추측할 수 있었다.

모균병은 예후가 불량한 기회 감염 질환으로, mucorales 목의 진균에 의해 유발된 여러 질환들에 대한 일반적인 명칭이며, 이 중에서 rhizopus가 가장 흔한 원인 균이다. Mucorales는 광범위한 분포를 보이지만 건강한 사람에서 발생하는 경우는 드물고, 주로 심한 면역 결핍, 당뇨, 외상 환자들에서 주로 발생한다. 하지만 이 환자들에서도 모균병의 유병률은 매우 낮다.

모균병은 주로 비대뇌(rhinocerebral), 폐, 피부, 소화기, 중추신경계를 침범하고 그 외 심장, 골조직, 신장, 방광, 종격동 등에도 발생이 보고되었다. 기관에 단독으로 발생한 모균병은 극히 드물지만 Andrews와 Schwartz 등이 보고한 바가 있다^{1,2)}. Andrews 등¹⁾은 케토산혈증과 우하엽의 병변을 보이는 75세 남자 환자에서 흉곽 입구에서 기관 분기부까지 모균병에 의한 종괴를 발견하고 절개 및 기관삽관술 후 amphotericin B 치료를 시작하였으나 상태가 악화되어 사망하였던 증례를 보고하였다. Schwartz 등²⁾은 발열과 흡기시 심한 천명을 보인 인슐린 의존형 20세 여자 당뇨병환자에서 모균병을 발견하고 후두와 기관의 절개술 및 amphotericin B의 투여로 재발 없이 치료된 증례를 보고하였다.

Mucorales는 특징적으로 10-20 μ m의 넓고 중격이 없는 분지를 내는 균사를 볼 수 있고 혈관 침범과 괴사를 동반하기도 한다. 모균병은 생검한 조직에서 이런 특징적인 mucorales를 확인함으로써 진단된다.

당뇨환자에서 모균병이 유발되는 명확한 이유는 모르지만 대식세포와 호중구의 어떤 결합이 모균에 대한 저항을 떨어뜨리기 때문으로 생각된다. 진균은 주로 호흡기를 통해 비감개에 침착된 후 폐포로 흡입된다.

질환을 유발하기 위해서는 포자가 숙주의 자연 면역과 체액성 면역, 세포성 면역을 극복해야 하는데, 건강한 사람에서는 포자가 숙주의 면역능을 극복하기 어려워 질환을 유발시킬 수 없지만, 당뇨나 심한 면역결핍 상태에서는 면역능의 이상으로 진균의 증식이 발생할 수 있다. 본 증례에서와 같이 조절되지 않은 당뇨 환자에서 감염에 대한 저항이 떨어진다는 것은 주지의 사실이나, 진균의 감염에 대해 면역능이 감소되는 기전은 명확하지 않다. 당뇨환자에서 진균의 감염이 일어나는 기전은 주로 동물실험을 통해 연구되었다. Waldorf 등⁵⁾은 streptozocin으로 유발한 당뇨나 코르티코스테로이드를 투여한 동물에서 폐모균병의 급속한 증식과 혈행성 전파에 의해 동물이 사망하는 것을 관찰하였다. 또한, 진균이 증식하기 위한 첫 단계로 포자의 발아가 필요하지만, 정상 폐에서는 대식세포가 진균의 포자를 소화해서 발아를 막으며, 당뇨에서는 기관지폐포성 대식세포가 포자의 발아를 방해하지 못함을 입증하였다. 감염된 곳으로 진균과 혈청의 화학주성인자에 의한 호중구의 동원도 mucorales에 대한 면역에 중요한 역할을 하는데, 당뇨환자에서 호중구 작용의 이상으로 면역능이 감소된다⁶⁾. 정상인의 혈청은 *rhizopus*의 성장을 방해하나 케토산혈증 환자의 혈청은 진균의 성장을 저하시키지 못하고 오히려 성장을 촉진시킨다⁷⁾. 고혈당이 없는 산혈증에서 침입성 모균병을 유발한 보고가 있지만⁸⁾, 고혈당이나 산혈증이 폐포 대식세포 내에서 진균의 복제를 유발시키지는 않는다⁸⁾. 그 외에 혈청 철과 트랜스페린이 진균과 반응해서 복제를 저하시킨다는 보고가 있다¹⁰⁾.

모균병의 치료는 낮은 유효율로 인해 전향성 연구가 이루어지지 않고 있으나, 하루 amphotericin B 1.0-1.5mg/kg가 치료의 근간을 이룬다. azole의 유도체인 ketoconazole, itraconazole, fluconazole 등은 현재까지는 모균병에 대해 효과가 없는 것으로 보인다. 일부에서 amphotericin B만으로 효과를 보이는 문도 있으나^{11,12)}, 수술적 변연절제술을 병합하는 것이 효과적이었다^{13,14,15)}. 이런 치료 외에 질병 소인을 없애는 것이 예후에 중요한 역할을 한다. amphotericin

B의 치료 기간은 치료에 대한 반응과 질병 소인의 치료 여부에 따라 결정된다. 치료의 결과를 결정하는 두 가지 인자는 조기에 진단하고 질병 소인을 제거하는 것이다. 전체적인 사망률은 50% 정도인데, 약 85%의 치료 성공률을 보고 한 논문도 있었다¹⁰⁾.

Neodymium-YAG 레이저 치료로 기관과 기관지의 협착과 종양의 제거를 시도한 논문이 많이 발표되었다. Rau 등¹⁶⁾은 기관, 기관지 협착을 보인 89명의 종양 환자에서 Neodymium-YAG 레이저 치료로 80%의 지속적인, 20%의 일시적인 관통을 보였고, 3명과 2명에서 각각 출혈과 기흉의 합병증이 있었으나 대부분의 경우 효과적인 치료를 보였다. Brutinel 등¹⁷⁾은 116명의 종양 등에 의한 기관지 협착 환자에서 Neodymium-YAG 레이저 치료로 기관지 직경이 83% 증가 된 결과를 보고한 바 있다.

본 증례에서 저자들은 흡기시 호흡곤란을 주소로 내원한 57세 여자 비인슐린 의존성 당뇨 환자에서 모균병을 발견하여 수술적 박리술과 amphotericin B 및 Neodymium-YAG 레이저 치료를 시행하였다. 수술적 요법으로 초기 박리술을 시행하였던 이유는 상기도 폐색을 제거하기 위함이었으나, 이로 인해 모균병의 조기 진단이 가능하였고, 수술적 요법이 치료에 좋은 결과를 가져올 수 있었다. 또한 amphotericin B와 함께, 남은 40% 정도의 기관내 종괴로 인한 협착을 제거하기 위한 Neodymium-YAG 레이저 치료도 증상 호전과 종괴 제거에 좋은 결과를 보였다.

요약하면, 본 증례에서 환자는 당뇨 진단 후 치료를 받지 않아 혈당 조절에 문제가 있었으나, 입원후 인슐린으로 빠른 시간내에 조절되었다. 기관종양으로 일시 오인되었으나, 수술적 방법으로 상기도 폐색을 해결할 수 있었고, 조기에 진단이 가능하였으며, 6주간의 amphotericin B의 투여와 Neodymium-YAG 레이저 치료를 병행하여 기도의 폐쇄 병변부위를 치료할 수 있었다. 기관지내시경을 통한 주기적인 경과 관찰에서 호전되는 경과를 보여 경부의 광범위한 절제는 피할 수 있었다. 추후 재발 여부에 대하여는 보다 시간을 두고 추적 관찰하여야 하겠으나, 증식과 복제가

빨라 예후가 불량한 모균병에서 좋은 치료 결과를 보인 증례이고, 또한 기관에 국한되어 발생한 드문 기관 모균병이기에 보고하는 바이다.

참 고 문 헌

1. Andrews DR, Allan A, Larbalestier RI : Tracheal mucormycosis. *Ann Thorac Surg* 63(1) : 230, 1997
2. Schwartz JR, Nagle MG, Elkins RC, Mohr JA : Mucormycosis of the trachea : an unusual cause of acute upper airway obstruction. *Chest* 81(5) : 653, 1982
3. Wu MH, Tseung YL, Lin MY, Lai WW : Surgical results of 29 patients with benign tracheo-bronchial lesions. *Respirology* 2(3) : 179, 1997
4. Perelman MI, Koroleva N, Birjukov J, Goudovsky L : Primary tracheal tumors. *Semin Thorac Cardiovasc Surg* 8(4) : 400, 1996
5. Waldorf AR, Ruderman N, Diamond RD : Specific susceptibility to mucormycosis in murine diabetes and bronchoalveolar macrophage defense against *Rhizopus*. *J Clin Invest* 74 : 150, 1984
6. Chinn RYW, Diamond RD : Generation of chemotactic factors by *Rhizopus oryzae* in the presence and absence of serum : Relationship to hyphal damage mediated by human neutrophils and effects of hyperglycemia and ketoacidosis. *Infect Immun* 38(3) : 1123, 1982
7. Gale GR, Welch A. : Studies of opportunistic fungi. Inhibition of *Rhizopus oryzae* by human sera. *Am J Med Sci* 45 : 604, 1961
8. Sheldon WJ, Bauer H : The development of the acute inflammatory response to experimental cutaneous mucormycosis in normal and diabetic rabbits. *J Exp Med* 110 : 845, 1959
9. Epinoza CG, Halkins DG : Pulmonary mucormycosis as a complication of chronic salicylate poisoning. *Am J Clin Pathol* 80(4) : 508, 1983
10. Artis WM, Fountain JA, Delcher HK, et al : A mechanisms of susceptibility to mucormycosis in diabetic ketoacidosis: Transferrin and iron availability. *Diabetes* 31 : 1109, 1982
11. Bogard BN : Pulmonary mucormycosis. *N Engl J Med* 286 : 606, 1972
12. Brown JF Jr, Lottlieb LS, McCormick RA : Pulmonary and rhinocerebral mucormycosis. Successful outcome with amphotericin B and griseofulvin therapy. *Arch Intern Med* 137 : 936, 1977
13. Herniquez M, Levy R, Raja RM, et al : Mucormycosis in a renal transplant recipient with successful outcome. *JAMA* 242 : 1397, 1979
14. Rosenberg RS, West BC, King JW : Case report : Survival from sino-orbital mucormycosis due to *Rhizopus rhizopodiformis*. *Am J Med Sci* 286 : 25, 1983
15. Hamill R, Oney LA, Crane LR : Successful therapy for rhinocerebral mucormycosis with associated bilateral brain abscesses. *Arch Intern Med* 143 : 581, 1983
16. Pillsbury JC, Fischer ND : Rhinocerebral mucormycosis. *Arch Otolaryngol* 103 : 600, 1977
17. Rau BK, Harikriahnan KM, Krishna S : Neodymium-YAG laser therapy for obstructing tracheobronchial tumors. *Ann Acad Med Singapore* 23(1) : 29, 1994
18. Emclander HP, Muntean J, Prauer HJ : Palliative endobronchial tumor reduction by laser therapy. Procedure-immediate results-long-term results. *Respiration* 51(1) : 73, 1987