

기관에서 발현된 악성 림프종 1례

인제대학교 서울백병원 내과학교실

김형우, 선취경, 진성림, 김준희, 염호기, 김예희

= Abstract =

A Case of Primary Malignant Lymphoma of Trachea

Hyung Woo Kim, M.D., Hui Kyoung Sun, M.D., Seong Lim Jin, M.D.,
Joon Hee Kim, M.D., Ho Kee Yum, M.D., Re Hwe Kim, M.D.

Department of Internal Medicine, Inje University, College of Medicine, Seoul, Korea

Primary malignant tumor of trachea is rare and often extensive at presentation, and frequently causes life-threatening airway obstruction. Primary extranodal lymphomas comprise about 10% of all malignant lymphomas. However, the primary malignant lymphoma of trachea is extremely rare. We presented here a case of 62-year-old male, was diagnosed as a primary extranodal lymphoma arising in the trachea with review of literature. (Tuberculosis and Respiratory Diseases 1998, 45 : 1067-1072)

Key words : Malignant lymphoma, Trachea.

서 론

악성 림프종은 림프절에서 발생하는 것이 일반적이거나, 약 10%에서는 림프절 이외의 조직에서 발생한다¹⁾. 기관에서의 악성종양의 발생빈도는 비교적 드물게 보고되고 있고²⁾ 그 대부분은 편평상피암, 선양성낭종, 점액상피양 암종 등으로 기관에서의 원발성 악성 림프종은 매우 드물며 국내에서는 1례만이 보고되었을 뿐이다³⁾.

저자들은 내원 40일전부터 경부 통증과 객혈을 주소로 내원한 62세 남자환자에서 원발성 기관 악성 림프종을 경험하였기에 문헌고찰과 함께 보고하는 바이다.

증 례

환 자 : 임○○, 남자 62세

주 소 : 40일전부터 시작된 기침 및 혈성객담

현병력 : 평소 건강하게 지내던 62세 남자환자로 내원 40일전부터 경부 통증과 기침, 혈성 객담 있어왔으나 특별한 치료없이 지내던 중 증상 지속되고 우측 흉부의 무통성 종창 소견 보여 본원에 입원하였다.

과거력 및 가족력 : 특이 사항 없음.

사회력 : 음주 소주 2병/일 40년, 흡연 하루 1/2갑 30년

이학적 소견 : 내원당시 생체 징후는 정상이었고, 환자

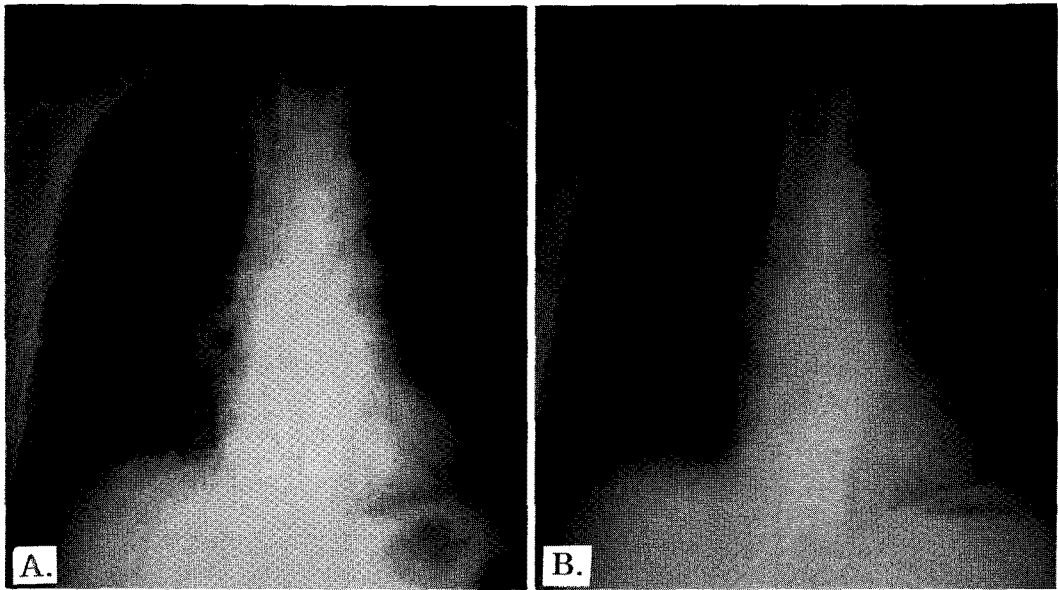


Fig. 1A. A large mass shadow obstructing tracheal lumen is revealed at upper mediastinal area.
1B. The previous mass shadow is completely disappeared after chemotherapy.

는 만성 병색이었으나 비교적 전신상태나 영양상태는 양호하였고 안구 돌출증은 없었다. 경부 진찰상 종괴는 관찰되지 않았다. 흉부청진 소견상 약간의 기관 천명음(stridor)이 들렸고 우측 흉골연에서 3×3cm크기의 무통성 종창소견이 보였으나 그의 림프절이나 간 및 비장등의 종대는 없었다.

검사실소견: 말초혈액 혈색소 12.8g/dl, 백혈구 6300/mm³, 혈소판 230,000/mm³, 생화학적 검사는 alkaline phosphatase 127U/L 외에는 정상이었다. 대소변 검사와 심전도 검사는 정상이었다. 내원당시 촬영한 흉부 방사선 소견은 허부기관의 우측편위가 보였다(Fig. 1A). 흉부 전산화 단층촬영상 제 2-3 흉추 부위에서 기관좌측을 따라 기관내면으로 돌출된 직경 4cm의 종괴가 관찰되었다(Fig. 2A). 이 종괴는 식도와 경계지워졌으며 다른 림프선 종대는 관찰되지 않았다. 좌하엽의 국소적인 무기폐소견이 보였다. 기관지 내시경검사상(Fig. 3) 성대하부의 5cm에서 8.5cm에 이르는 부위에 딱딱한 종괴가 관찰되어 조직생검을 실시하여 악성 T세포 림프종으로 진단되었고 면

역조직염색에서 Leukocyte Common Antigen(+), UCHL(+), L26(-), Cytokeratin(-), Neuron Specific Enolase(-) 이었다(Fig. 4,5). 위내시경 검사에서 특이소견은 없었다. 골주사 검사에서 양측 늑골, 흉골, 좌측 쇄골, 우측 견갑골등에 전이 소견을 보였다.

치료 및 경과: 진단후 10회의 항암치료(CHOP regimen: vincristine, adriamycin, cyclophosphamide, prednisolone)를 시행하였고 이후 시행한 단순 흉부 방사선소견과 컴퓨터 촬영소견상 이전의 종괴는 거의 다 사라진 소견을 보였다(Fig. 1B, 2B).

고 안

대개의 림프종은 림프절에서 발생하는 것이 일반적이거나 30-40%에서는 림프절 이외의 조직을 침범하며 약 10%에서는 림프절 이외의 조직에서도 원발성으로 발생한다¹⁾. 림프절 외 발생 장소로는 위, 소장이나 대장 등의 소화기가 대부분을 차지하며 이 외에도

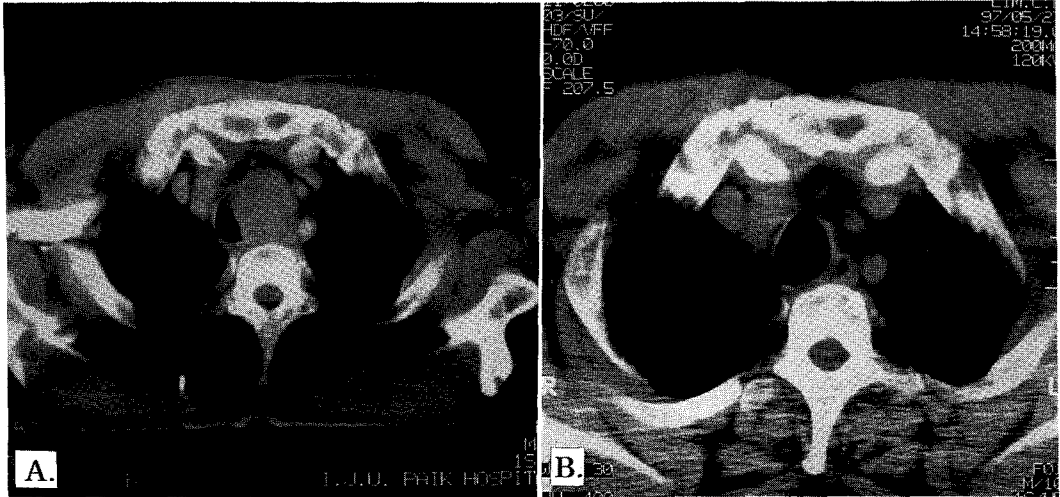


Fig. 2A. A 4 × 5cm sized soft tissue mass is partially obstructed the tracheal lumen with paratracheal extension.
 2B. The follow up CT revealed complete remission.

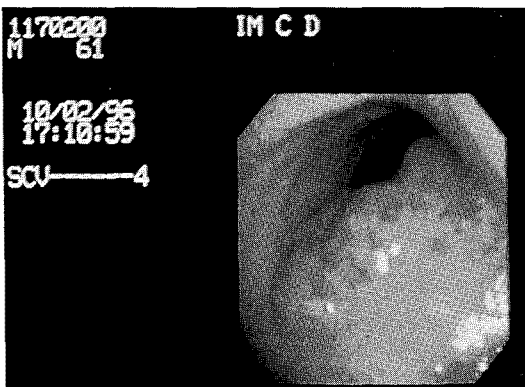


Fig. 3. A nodular mass was partially obstructed tracheal lumen from 5 cm through 8.5 cm below the vocal cord.

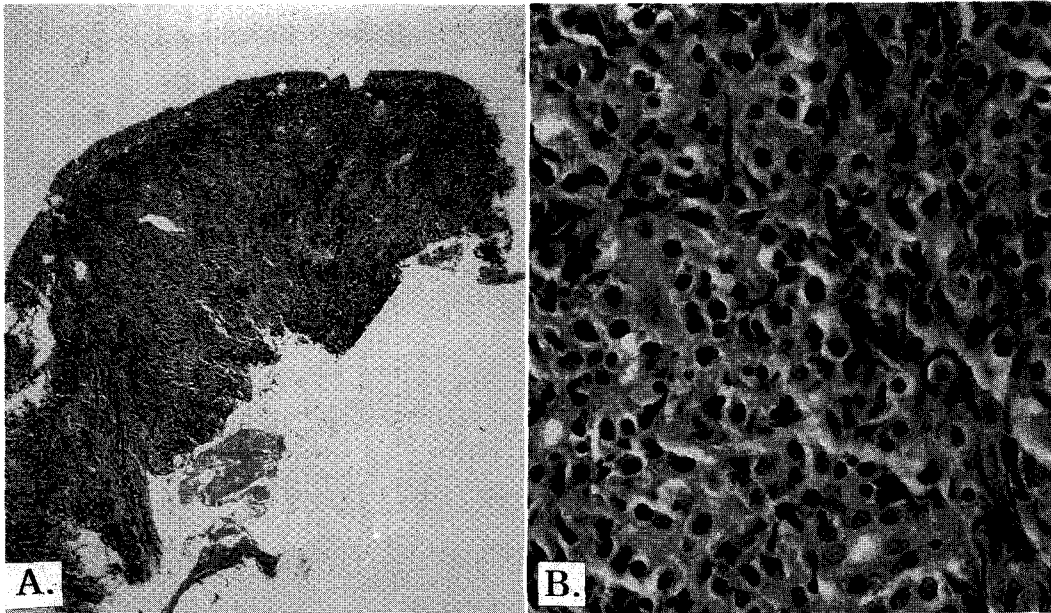
Waldeyer씨 편도환, 폐, 타액선, 갑상선, 유방, 흉선, 안구, 결막, 누선 등이 있을 수 있다⁶⁾.

폐나 종격동에서 발생하는 악성 림프종은 비교적 드물지만 대부분이 타부위에서 전이되어 속발성으로 나타난다. 하지만 종양이 폐나 종격동에서 원발성으로

나타나는 경우는 드물며 특히 기관에서의 원발성 악성 종양의 발생빈도는 지극히 낮다²⁾.

기관내 종양은 1767년 Lieutaud에 의해 부검상에서 처음 발견되었고⁵⁾, 악성 기관내 종양은 1969년 Bennet에 의해 세계적으로 600case가 보고되었다⁶⁾. Fraenkel의 보고에 따르면 악성 기관 종양은 전체 부검환자 5063명중 7명으로 0.14%의 비율을 보였으나⁷⁾, Schnidt와 Mayer등은 42635명중 3명으로 0.007%의 발생빈도를 나타냈다고 보고하였다⁸⁾. 원발성 악성 기관지 림프종은 1975년 Pradhan 등에 의해 처음 보고된후²⁾ 영어권의 문헌고찰에 의하면 전 세계적으로 4례만이 보고되었고^{2,9-11)} 국내에서는 1993년에 1례만이 보고되었을 뿐이다³⁾.

기관 종양의 증상에서 가장 흔히 관찰되는 것은 기침이며 호흡곤란이 가장 먼저 나타나는 경우가 많은 것으로 알려져 있다. 그의 객혈, 천식음 또는 천명음이 많으며 하성 및 기관이물감이 동반된다고 한다¹²⁾. 본 증례에서는 주증상으로 계속되는 기침과 혈성객담 및 경부 통증이 있었다.



H & E stain (bronchoscopic biopsy)

Fig. 4A. $\times 20$; Massive lymphocytic infiltration was showed at lymphoepithelial tissue.

4B. $\times 200$; Atypical lymphocytes are noted.

진단에는 흉부엑스선 사진이나 폐기능 검사, 기관세척에 의한 세포진 검사로 진단에 도움이 될 수 있으며 기관지 내시경 검사를 통한 조직 검사로서 확진이 가능하다¹³⁾. 이 밖에도 개흉수술이나 전산화단층촬영에서의 침생검으로 진단할 수 있다.

원발성 악성 기관지 종양을 조직학적으로 분류하면 대부분은 편평상피암이나 선양성 낭종이며 드물게는 편평상피양암, 유암종등이 있으나 림프종에 의한 원발성 기관지 종양은 매우 드문 것으로 되어있다²⁾.

대부분의 원발성 림프종의 림프종은 병리학적 분류가 어렵고 정상적인 점막관련 림프조직(mucosa-associated lymphoid tissue, MALT)과 유사하여 여기에서 유래하였다는 설도 있다¹⁴⁾.

원발성 기관지 림프종의 예가 적은 관계로 여기에 대한 표준적인 치료지침은 아직 정해진 것은 없다. 치료로는 외과적 절제, 국소 방사선 치료나 항암제 치료 등이 있으며 특히 국소성 방사선 조사는 확실히 전이가 되지 않았을 때 일차적 치료로 선택할 수 있

다. 원발성 악성기관지종양의 수술가능성은 종양의 퍼진 범위 정도에 따라 달라질 수 있다^{2,9)}. 원발성 악성 기관지 림프종은 특히 매우 드물지만 상대적으로 좋은 예후를 보이며¹⁰⁾ 기관지를 침범하지 않는 유사한 조직학적 병기의 림프종과 그 예후에 있어서 차이는 없는 것으로 생각된다¹⁵⁾ 본 예는 항암치료(CHOP regimen ; vincristine, adriamycin, cyclophosphamide, prednisolone)를 시행하여 완전관해 되었다.

요 약

원발성 악성 기관지 림프종은 흔하지 않은 질환으로 진단시 이미 진행되어 있는 경우가 많으며 종종 상기도 폐쇄의 증상을 유발하게 되나 비교적 예후는 좋은 편이다. 저자들은 원발성으로 기관지에서 발생하여 항암요법으로 완전관해된 후 추적진료중인 원발성 기관지 악성 림프종 1례를 경험하였기에 보고하는 바이다.

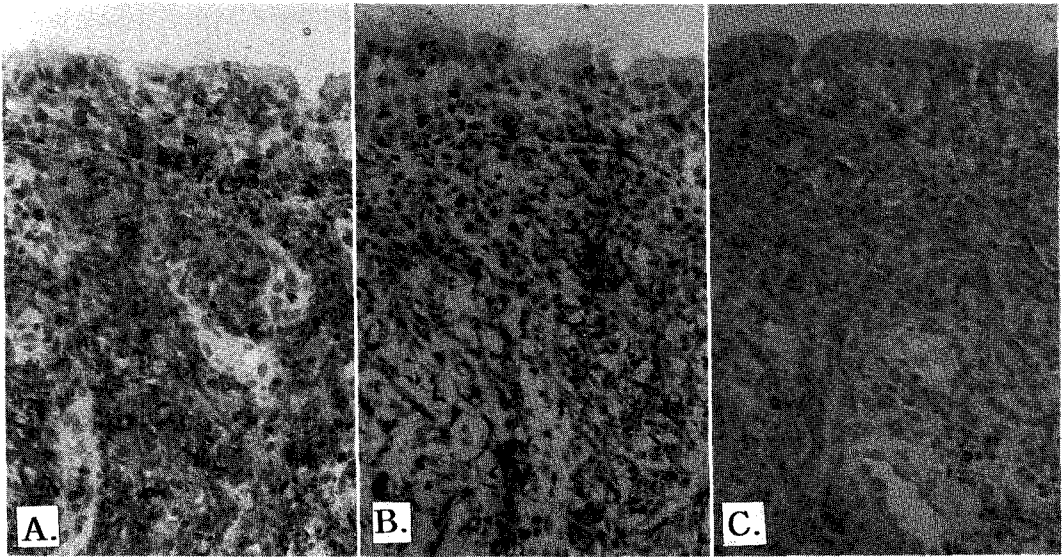


Fig. 5A. LCA, $\times 100$; Diffuse positive reaction is noted on lymphocyte.
 B. UCHL, $\times 200$; Positive reaction on atypical lymphocyte.
 C. L26, $\times 200$; Negative reaction.

참 고 문 헌

1. Rudders RA, Ross ME, Delellis RA : *Primary extranodal lymphoma. Response to treatment and factors influencing prognosis. Cancer* 42 : 406, 1978
2. Pradhan DJ, Rabuzzi D, Meyer JA : *Primary solitary lymphoma of the trachea. J Thorac Cardiovasc Surg* 70 : 938, 1975
3. 권기영, 김경례, 손수호, 김영국, 송홍석 : 원발성 기관 악성림프종 1예. *대한암학회지* 25 : 129, 1993
4. Moore I, Wright DH : *Primary gastric lymphoma - a tumour of mucosa-associated lymphoid tissue. A histological and immunohistochemical study of 36 cases. Histopathology* 8 : 1025, 1984
5. Lieutaud : *Historica anatomico-media, Lib IV, Ots* 64, 1767
6. Bennets, F.E. : *Tracheal Tumors. Postgrad Med.* 45 : 446, 1969
7. Fraenkel E : *Cancer of the trachea. Dtsch Arch Klin Med* 135 : 184, 1921
8. Schmidt M, Meyer E : *Die Krankheiten der oberen Lufwege, ed 2, 641, 1897*
9. Maeda M, Kotake Y, Morden Y, Nakaharu K, Kawashima Y, Kitamura H. : *Primary malignant lymphoma of the trachea. J Thorac Cardiovasc Surg* 81 : 835, 1981
10. Wiggins J, Sheffield E, Green M : *Primary B cell malignant lymphoma of the trachea. Thorax* 43(6) : 497, 1988
11. Mark A. Kaplan, Carolyn L. Pettit, Lawrence R. Zukerberg, Nancy L. Harris : *Primary Lymphoma of the Trachea with Morphologic and Immunophenotypic Characteristics of Low Grade B-cell Lymphoma of Mucosa-Associated Lymphoid Tissue. Am J Surg Path* 16 : 71,

- 1992
12. Hajdu SI, Huvos AG, Goodner JT, Foote FW, Beattie EJ : *Carcinoma of the trachea : Clinico-pathologic study of 41 cases. Cancer* 25 : 1448, 1970
13. Bellotti M, Elsner B, Esteva H, Mackinlay TA, Mazzei JA : *Fiberoptic bronchoscopy in the diagnosis of pulmonary lymphomas. Respiration* 52 : 201, 1987
14. Mead AM, Whitehouse JMA. : *Modern Management of non-Hodgkins lymphoma. Br med J* 293 : 577, 1986
15. Fidas P, Wright C, Harris NL, Urban W, Grossbard ML : *Primary tracheal Non-Hodgkins lymphoma. A case report and review of the literature. Cancer* 77 : 2332, 1996