

## 과호산구성 증후군

경북대학교 의과대학 내과학교실

정 태 훈

### Hypereosinophilic Syndrome

Tae Hoon Jung, M.D.

Department of Internal Medicine, School of Medicine,  
Kyungpook National University, Taegu, Korea

#### 서 론

말초혈액내 호산구의 증가는 약제, 알레르기성 질환, 기생충감염, 자가면역질환, 악성종양, 면역결핍성질환 또는 기타 감염병 등에서 흔히 관찰 할 수 있으며 이와 같은 경우는 대부분 일시적이며 호산구증가로 인한 조직의 손상이나 기능장애는 드물다<sup>1)</sup>. 그러나 여러 가지 검사를 하여도 위에서 언급한 질환과 약제같은 특별한 원인을 찾을 수 없고 말초혈액 및 골수내에 지속적인 호산구의 증가와 함께 신체내의 여러 장기들, 특히 심장, 폐, 중추신경계, 간장, 비장 등에 호산구의 침윤으로 인하여 조직의 파괴 및 기능장애를 초래하는 경우를 과호산구성 증후군(hypereosinophilic syndrome)이라고 하며<sup>2,3)</sup>, 침범하는 장거나 말초혈액내 호산구의 증가정도에 따라 나타나는 증상이나 예후가 다양하다<sup>4~6)</sup>. 본 증후군은 비교적 드문 질환으로, 국내에는 소수의 증례보고<sup>7~12)</sup>만 있다.

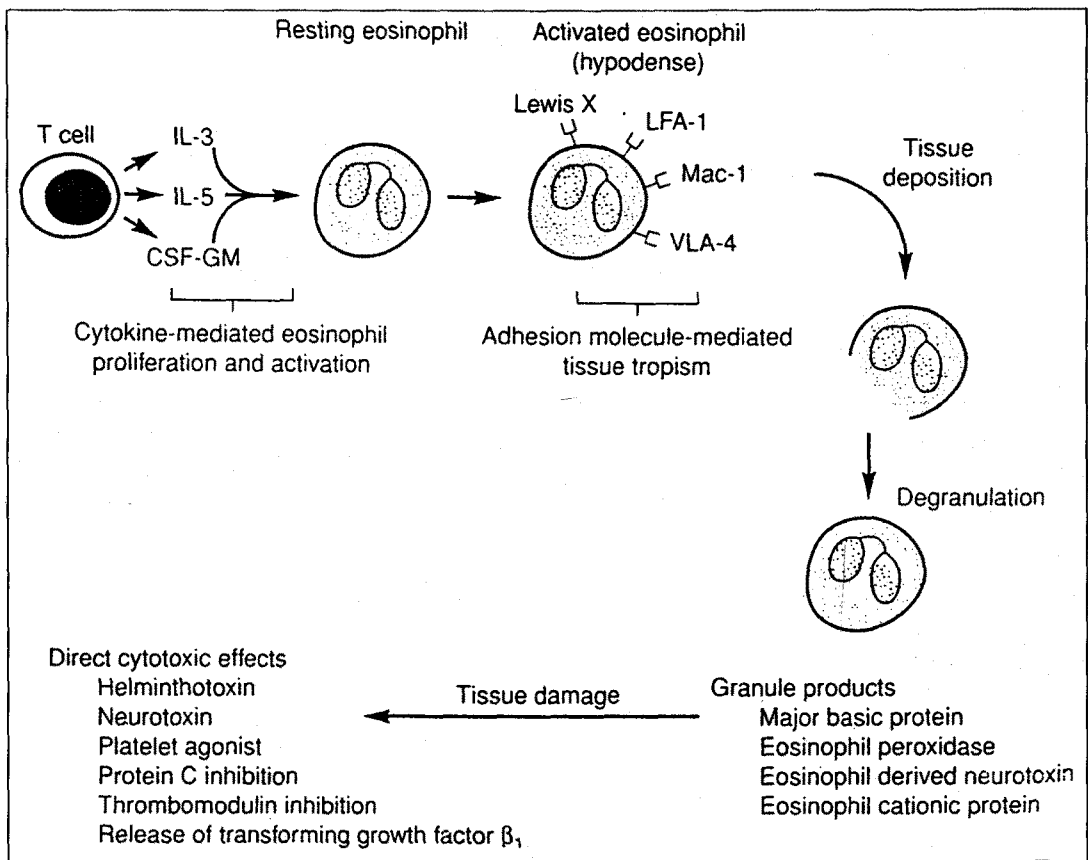
본 고에서는 과호산구성 증후군의 정의, 병태생리, 임상상, 진단 및 치료 등에 관하여 약술하고자 한다.

#### 정 의

원인불명의 호산구증가에 관한 증례보고는 1900년 이전부터 있어 왔으며, hypereosinophilic leukemia<sup>13,14)</sup>, disseminated eosinophilic collagen disease<sup>15)</sup>, disseminated visceral lesions associated with extreme eosinophilia<sup>16)</sup>, Loeffler's endocarditis parietalis fibroplastica with eosinophilia<sup>17)</sup>, pulmonary infiltration with eosinophilia<sup>18)</sup> 등의 다양한 이름으로 불려져 오다가 1968년 Hardy 및 Anderson<sup>2)</sup>이 심장 또는 호흡기증상과 함께 간비종대가 관찰되고 말초혈액내 심한 호산구증다증을 동반한 3예의 증례를 보고하면서 과호산구성 증후군이라고 명명하였다. 1975년 NIH의 Chusid 등<sup>19)</sup>은 14예의 과호산구성 증후군환자에 대한 분석 및 문헌고찰을 통해서 과호산구성 증후군의 진단기준을 다음과 같이 제시하였는데, 첫째, 말초혈액내 1,500/ $\mu$ l 이상의 호산구증가가 6개월이상 지속되거나 과호산구성 증후군의 증상과 관련되어 사망하기 6개월전에 호산구가 지속

**Table 1.** Essential components of the hypereosinophilic syndrome<sup>6)</sup>

1. Persistent eosinophilia of more than 1,500/ $\mu$ l for at least 6 months (or death before 6 months with signs and symptoms of hypereosinophilic syndrome)
2. Lack of parasitic disease, allergic disease, or other recognized associations with eosinophilia following a comprehensive evaluation
3. Signs and symptoms of organ system involvement or dysfunction which can be directly related to the eosinophilia or are otherwise unexplained in the clinical setting



**Fig.1.** Proposed mechanism of eosinophil-mediated tissue damage in hypereosinophilic syndrome.

적으로 1,500/ $\mu$ L 이상이어야 하며, 둘째, 기생충감염, 알레르기 질환 등의 다른 원인을 찾을 수 없고, 셋째, 신체장기 침범에 의한 증상 및 징후가 있어야 한다(Table 1).

### 병인 및 병태생리

과호산구성 증후군의 병인 및 장기손상의 병태생리에 대해서는 확실하게 밝혀져 있지는 않으나, Fig. 1과

같이 T림파구에서 유래된 여러 cytokine들이 호산구의 성숙, 증식 및 활성화에 관여하고 이와같은 호산구들이 장기에 침윤되면 탈과립과 함께 세포독성물질들이 분비되어 조직의 손상을 초래하는 것으로 이해되고 있다<sup>1)</sup>. 호산구의 증식 및 활성화에 여러 물질들이 관여하지만, 특히 IL-5가 가장 중요하며<sup>3, 20)</sup>, 과호산구성 증후군환자에서 배양된 T림파구에서 정상대조군의 T림파구보다 IL-5생성이 증가되어 있고 또한 일부 환자의 혈청에도 건강인에 비해 IL-5가 증가되어 있다<sup>21, 22)</sup>. 그리고 호산구의 조절에 관계된 물질로 IL-3와 GM-CSF도 언급되고 있다<sup>23, 24)</sup>.

과호산구성 증후군의 특징적인 소견은 호산구의 조직침착으로 인한 조직의 파괴이다<sup>1)</sup>. IL-5, IL-3, 그리고 GM-CSF 등으로 활성화된 호산구는 신체 모든 장기를 침범할 수 있으나 특히 심장이 흔한데, 호산구와 심장조직과의 친화도에는 특정 접착분자(adhesion molecule) 들이 관여할 것으로 생각이 되나 확실하지는 않다<sup>1, 3)</sup>. 조직에 침착된 호산구는 항체-매개성세포독성(antibody-mediated cytotoxicity)을 일으키거나 major basic protein(MBP), eosinophil peroxidase(EPO), eosinophil derived neurotoxin(EDN), 그리고 eosinophil cationic protein(ECP) 등을 분비하여 다양한 기전에 의해 조직손상을 유발한다<sup>1, 3, 25)</sup>(Fig. 1).

Table 2. Frequency of organ involvement in hypereosinophilic syndrome

| Organ system     | Frequency (%)<br>(n=105) |
|------------------|--------------------------|
| Hematologic      | 100                      |
| Cardiovascular   | 58                       |
| Cutaneous        | 56                       |
| Neurologic       | 54                       |
| Pulmonary        | 49                       |
| Splenic          | 43                       |
| Hepatic          | 30                       |
| Ocular           | 23                       |
| Gastrointestinal | 23                       |

## 임상증세

과호산구성 증후군은 소아에서도 드물게 발생하나 대부분 20~50대에서 발생하며 남자가 9:1의 비율로 여자보다 많으며 흑인에 비하여 백인에서 더 많고 동양인에는 드물다<sup>1, 3, 12)</sup>. 증상은 심장이나 신경계의 합병증이 첫 증상으로 갑자기 나타날 수 있으나 대부분은 잠행성으로 수개월 이상 지속되며, 호산구가 침윤되는 장기 조직 및 그 정도에 따라 매우 다양하여 피로, 전신쇠약, 기침, 호흡곤란, 발열, 피부발진, 근육통, 혈관부종, 신경증상 등의 비특이적 증상이 나타날 수 있고, 약 12%에서는 무증상으로 우연히 발견된다<sup>1, 3, 4, 19)</sup>. 일반적으로 과호산구성 증후군에서는 세균 감염에 대한 감수성과는 관계가 없다고 한다<sup>3)</sup>. 본 증후군에서 신체장기에 대한 침범빈도는 Table 2와 같으며<sup>3)</sup>, 각 장기별로 특징적인 소견은 아래와 같다.

### 1. 골수 및 조혈기계

골수는 가장 흔하게 침범되는 장기로서 모든 환자에서 혈액학적 이상이 관찰되는데, 말초혈액의 지속적인 호산구증가증과 함께 약 50%에서 빈혈이 나타나고, 혈소판 또는 leukocyte alkaline phosphatase의 이상 및 혈청 vitamin B<sub>12</sub>치의 증가가 관찰될 수 있으며 극소수에서 골수 염색체의 이상도 보인다. 말초혈액내 백혈구수는 보통 25,000/ $\mu$ l 이하이며 이 가운데 30~70%가 호산구로서 세포질내 탈과립 및 공포 등의 소견이 보이고 드물게 미성숙세포가 나타난다. 백혈구수가 90,000/ $\mu$ l 이상인 경우는 예후가 불량하며 백혈구수의 증가에는 호산구의 증가외에 중성구의 절대적인 증가도 관여한다. 골수내 호산구의 증가는 골수세포의 30~60%를 차지하며 소수에서 골수섬유증이 관찰된다. 비장증대는 40% 정도에서 나타나며 혈소판 감소증 및 빈혈과 같은 비장기능항진증을 초래할 수 있다<sup>3, 4)</sup>.

### 2. 순환기계

심장은 골수다음으로 가장 많이 침범되는 장기로서 심

장의 호산구침윤은 과호산구성 증후군의 사망률을 결정하는 가장 중요한 요소이다. 호산구침윤으로 인해 심근의 괴사 및 혈전증이 초래되고 궁극적으로 심근내막의 섬유화가 일어난다. 호산구로 인한 심장손상의 진행을 다음의 3단계로 설명할 수 있다<sup>26)</sup>. 즉 제1단계는 심근의 급성괴사가 일어나는 시기로써 심내막(endocardium)의 손상과 심근에 호산구 및 임파구의 침윤으로 심근의 괴사가 초래되고 호산구의 탈과립과 미세농양이 관찰된다. 그러나 심장기능부전에 의한 증상이 대부분 없고 심초음파도 검사나 심혈관촬영으로도 이상소견이 관찰되지 않기 때문에 임상적으로 진단이 어렵고 확진을 위해서는 심내막심근생검(endomyocardial biopsy)이 필요하다. 제2단계는 혈전형성시기로써 손상된 심내막이나 심실 또는 심방내에 혈전이 형성되고 판막기능이상을 초래할 수 있다. 마지막 섬유화시기는 심전색(chordae tendineae)의 포착(entrapment)으로 인해 승모판 및 삼첨판막의 폐쇄부전이 나타날 수 있고 심내막심근의 섬유화로 제한성 심근증이 초래된다. 과호산구성 증후군 환자들의 대부분은 혈전이나 섬유화형성시기에 호흡곤란, 흉통 또는 심부전으로 인한 증상 및 징후로 내원하는 경우가 많아 심장초음파검사가 진단에 도움이 된다. 호산구증가의 정도나 병의 이환기간 등은 심장침범과는 관계가 없다고 하며 HLA-Bw44양성인 남자나 비장종대, 혈소판감소증, vitamin B<sub>12</sub>의 증가, 호산구의 탈과립 및 공포형성 그리고 말초혈액내 비정상적인 골수계세포의 증가는 심장침범의 위험을 증가시킨다고 한다. 한편 과호산구성 증후군환자에서 여자나 혈관부종, 고글로불린혈증, 혈청 IgE 및 면역복합체의 증가는 심장침범이 적은 경향이 있다<sup>3,5,6)</sup>.

### 3. 신경계

과호산구성 증후군에서 세가지 형태의 신경학적 합병증이 초래될 수 있다<sup>27)</sup>. 첫째, 뇌색전증으로 인한 증상 및 징후가 나타나는데 이는 대부분 심장에서 기원한 혈전 때문이다. 둘째, 호산구침윤으로 인한 중추신

경계기능의 장애로 행동장애, 인식기능장애, 경직성 및 운동 실조 등을 보이며, 셋째는 대칭적인 다발성 신경장애, 이상감각, 근육위축 등과 같은 말초신경계 기능의 장애가 올 수 있으며 이는 모든 신경학적 합병증의 50%를 차지한다. 뇌색전증을 제외한 신경계합병증의 원인으로는 확실하지는 않으나, 호산구에서 나오는 강력한 신경독성물질인 eosinophil-derived neurotoxin(EDN)과 eosinophil cationic protein(ECP)때문인 것으로 추정되고 있다<sup>3)</sup>.

### 4. 피부

피부침범은 50% 이상에서 나타나며 소양성구진, 결절, 담마진, 혹은 혈관부종 등이 보인다. 특히 혈관부종이나 담마진이 있는 환자는 심장이나 신경계의 합병증이 드물고 치료에도 반응이 좋아 예후가 양호하다. 입, 코, 인두, 성기, 식도, 위장, 또는 항문에 점막과 양과 같은 심한 피부병변이 나타나는 경우는 과호산구성 증후군의 치료로 사용되는 세포독성제와는 상관이 없고 스테로이드에 효과가 없다. 이러한 피부침범 소견은 과호산구성 증후군의 다른 임상적인 소견과는 무관하게 악화될 수 있다고 한다<sup>3,5,6,28)</sup>.

### 5. 호흡기계

가장 흔한 호흡기 증상은 만성적인 건성기침으로 주로 야간에 악화되며 비강 및 부비동도 침범되어 비염이 흔하다. 기관지경련(bronchospasm)이 일부 과호산구성 증후군환자에서 보고가 되었으나 기관지천식은 본 증과 관계가 없고 기류의 제한도 없다. 과호산구성 증후군환자에서 폐침범은 폐장내 호산구의 직접적인 침윤뿐만 아니라 심부전이나 우심실 혈전으로 인한 폐색전증의 이차적인 소견으로 나타날 수 있다. 증상이 있는 환자들의 대부분에서 단순흉부방사선사진은 정상이며, 심부전이 동반된 환자에서는 흉막유출이 가장 흔하며 주로 여출액이나 드물게 호산구가 많은 삼출액도 발생한다고 한다. 흉부방사선사진상 초점성 내지

**Table 3.** Differential points of the pulmonary eosinophilic syndrome

| Points                           | HES                    | Loeffler's                | AEP     | CEP                                  | CSS                               | ABPA                                     |
|----------------------------------|------------------------|---------------------------|---------|--------------------------------------|-----------------------------------|--|
| Course                           | Subacute-<br>chronic   | Acute                     | Acute   | Subacute                             | Acute-<br>chronic                 | Acute-<br>chronic                        |
| Hx. of asthma                    | -                      | -                         | +/-     | +(30~60%)                            | 100%                              | 100%                                     |
| Blood eosinophilia               | Extreme,<br>Persistent | Extreme,<br>transient     | -       | Mild-<br>moderate                    | Extreme,<br>fluctuating           | Typical                                  |
| Radiographic<br>infiltrates      | Focal or<br>diffuse    | Transient,<br>migratory   | Diffuse | Peripheral<br>dense,<br>nonmigratory | Transient,<br>migratory           | Upper lobe<br>proximal<br>bronchiectasis |
| Vasculitis                       | -                      | -                         | -       | +/-                                  | +                                 | -  |
| Extrapulmonary<br>manifestations | Many                   | GI. late,<br>if untreated | -       | -                                    | Typical in<br>vasculitic<br>phase | -  |
| Chronic/recurrent<br>disease     | Chronicity<br>typical  | -                         | -       | Common                               | Infrequent                        | Typical                                  |

HES : hypereosinophilic syndrome, AEP : acute eosinophilic pneumonia, CEP : chronic eosinophilic pneumonia, CSS : Churg-Strauss syndrome, ABPA : allergic bronchopulmonary aspergillosis, Hx. : history, GI. : gastrointestinal

미만성의 침윤소견이 14~28%에서 보이며 병변이 주로 말초폐야에 있는 만성호산구성폐렴과는 달리 특정부위에 국한되지는 않는다. 호산구는 폐실질뿐 아니라 때때로 작은 폐동맥에도 침윤이 동반되며 시간이 지남에 따라 폐고혈압 및 폐섬유증이 올 수 있는데 특히 심장의 섬유화가 있는 환자에서 심하다고 하며<sup>3,5,29)</sup> 드물게 급성호흡곤란증후군도 보고가 있다<sup>30)</sup>.

특히 과호산구성 증후군의 폐장침윤은 임상경과, 치료 및 예후가 다르기 때문에 폐장내 호산구침윤과 관계된 다른 질환들과 반드시 감별진단이 필요하다<sup>31)</sup> (Table 3).

## 6. 기 타

안구소견은 대개 색전증에 의해 발생 할 수 있는데, 증상으로 시력혼탁(blurring)이 흔하며 증상이 없더라도 안저의 형광혈관조영술사진상 50% 이상에서 공

막과 망막혈관의 이상이 동반된다. 위장관증상으로는 설사, 구토, 복통 등이 있으며, 간장침범시는 만성활동성간염이나 간정맥폐쇄로 인한 Budd-Chiari 증후군이 올 수 있다<sup>1,3,5)</sup>. 신장질환이 일차적으로 오는 경우는 매우 드물지만, 신장의 간질조직 또는 사구체에 호산구의 침윤이 관찰되기도 하며 기저막에 섬유성물질의 침착으로 단백뇨 등이 보일 수 있다<sup>3,10)</sup>. 근골격계소견으로는 관절통, 관절삼출, 그리고 레이노드현상 등이 나타날 수 있으며, 면역계의 이상소견 가운데 혈청 IgE가 심하게 증가되는 경우는 치료가 필요없거나 치료에 반응이 좋다고 한다<sup>6)</sup>.

## 진 단

본 증의 진단을 위해서는 이차적인 호산구증가를 유발할 수 있는 질환들을 반드시 감별해야 하며 특히 호산구성 폐렴이나 호산구성 위장관염 등과 같이 타장기에

Table 4. Clinical and laboratory investigation for patients with eosinophilia

---

|   |
|---|
| Complete history and physical examination                           |
| CBC with total eosinophil count and review of the PB smear          |
| Hepatic and renal function tests, urine analysis                    |
| Serologic assays : ESR, ANA, RA factor, anti-ssDNA, anti-dsDNA, HIV |
| Quantitative IgE level  |
| Stool for ova, parasites 3 times, duodenal aspirates                |
| Serologic assays for strongyloides, trichinella, and toxocara       |
| Bone marrow aspirates and biopsy (with cytogenetics)                |
| Chest radiograph, CT scan of chest, abdomen, and pelvis             |
| ECG and echocardiogram  |

---

는 침범소견이 없이 특정장기에만 국한되는 경우도 있으므로 장기침범에 대한 철저한 조사가 요구되는데, 일반적으로 호산구증가증이 있는 환자들에서는 Table 4와 같은 검사를 시행한다<sup>1)</sup>. 기생충감염 가운데 Strongyloides stercoralis는 말초혈액내 호산구증가와 함께 과호산구성 증후군과 유사한 임상상을 보일 수 있고, 대변검사로도 진단이 어렵기 때문에 과호산구성 증후군으로 오인될 수 있다. 특히 스테로이드는 Strongyloides stercoralis에 의한 감염을 악화시켜 치명적인 결과를 초래할 수 있기 때문에 반드시 혈청 검사를 같이 병행하여야 한다<sup>3,6)</sup>.

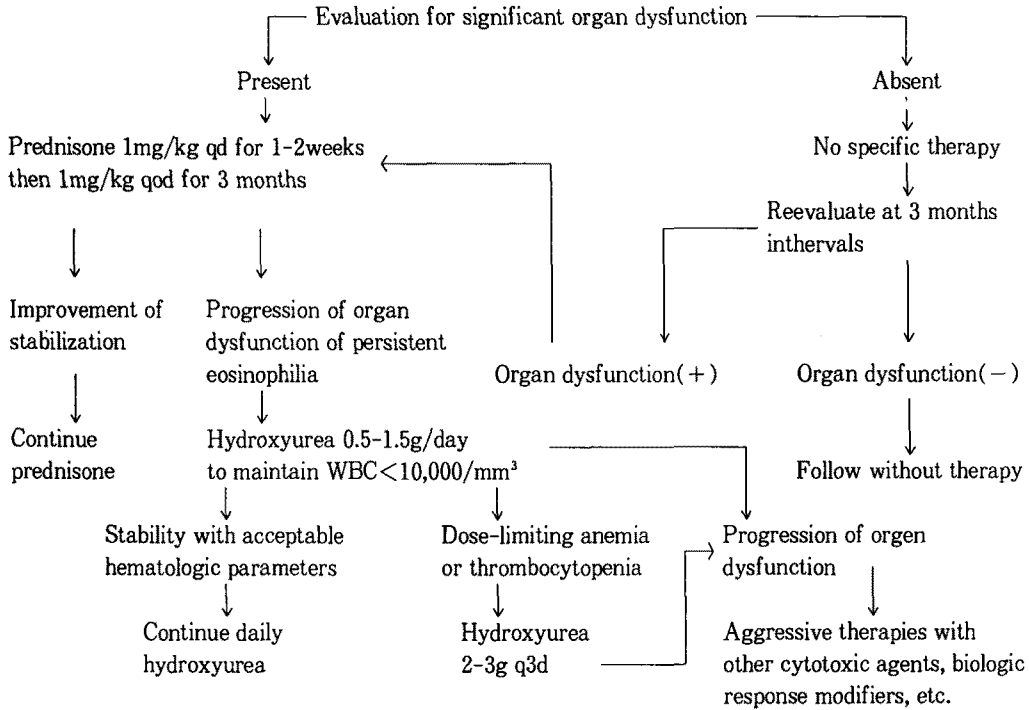
### 치료 및 예후

본 증은 호산구의 과증식이 급성백혈병과 같은 악성 질환과는 차이가 있고, 여러 장기의 침범을 동반하기 때문에 치료는 호산구수의 감소와 함께 장기손상으로 인한 기능장애를 조절하는데 그 주안점을 두어야 하겠다<sup>1,32)</sup>(Fig. 2). 호산구증가증이 있더라도 장기기능의 이상이 없는 경우에는 특별한 치료를 시작하지 않고, 3개월 내지 6개월마다 주기적으로 추적관찰을 한다. 장기기능의 이상이 발견되면, 먼저 스테로이드(prednisone 1mg/kg/day)를 1~2주동안 매일 투여하며 다음 3개월간은 같은 용량을 격일로 투여한다. 효과가 있으면 격일요법으로 1년동안 유지한다. 스테로이

드투여에도 장기기능의 이상이 진행하거나 재발한 경우는 hydroxyurea(0.5~1.5g/day)를 사용할 수 있는데, 이때는 백혈구수를 6,000~10,000/ $\mu$ l 사이로 유지하여야 한다. Hydroxyurea와 같은 세포독성제제나 스테로이드에 반응이 없거나 혈소판감소증, 골수내 골수계성숙이상, 혈청 vitamin B<sub>12</sub>의 증가가 관찰되는 광범위한 장기손상이 동반된 환자에서는 보다 더 적극적인 치료가 필요하며, vincristine, etoposide, chlorambucil 및 methotrexate와 같은 항암제와 interferon- $\alpha$ , cyclosporine 등도 고려할 수 있다<sup>3,6,33)</sup>.

과호산구성 증후군환자는 대부분 심부전이나 세균성 심내막염, 혈전증과 같은 심장합병증으로 사망하기 때문에 이에 대한 진단술기나 보존적인 치료가 취약하였던 1975년 이전의 환자들에서는 평균생존율이 9개월, 3년생존율이 12%로 예후가 매우 불량하였다<sup>19)</sup>. 그러나 심장초음파검사나 관혈적인 진단기술의 발달과 치료기술의 향상으로 심장합병증의 조기발견과 조절이 가능하게 되어 과호산구성 증후군환자의 예후도 호전되어 1989년 프랑스에서 나온 보고에 의하면 5년생존율이 80%, 10년 및 15년 생존율이 42%라고 하였다<sup>3)</sup>. 일반적으로 불량한 예후를 나타내는 인자들로서 진단당시 심장 또는 중추신경계침범, 말초혈액내 90,000~100,000/ $\mu$ l 이상의 백혈구수 또는 골수아세포의 증가, 혈구감소증, 호염기구증가증(basophilia), 골수내 세포충실성의 증가 등이 있고, 담마진이나 혈

- Hypereosinophilic syndrome -



**Fig. 2.** Algorithm for Management of the Hypereosinophilic Syndrome.

관부종 및 혈청 IgE의 증가가 있는 여성의 경우는 심장침범이 적어 예후가 양호하다<sup>6)</sup>.

**결 론**

과호산구성 증후군은 비장종대, vitamin B<sub>12</sub>의 증가 및 LAP의 이상 등과 같은 골수이형성 소견에서 혈청 IgE의 증가, 혈관부종 등과 같은 양성경과의 소견까지 매우 다양한 임상상을 보이기 때문에 병인 및 병태생리에도 다양한 기전이 관계할 것으로 생각이 되며, 치료 및 예후도 각각의 장기침범정도에 따라 다양하다. 향후 호산구의 심장침화와 관계된 인자의 발견은 본 증의 정확한 병태생리의 규명뿐만 아니라 치료에 있어서도 새로운 방향을 제시해 줄 것으로 생각된다.

**참 고 문 헌**

1. Schenkein DP, Wolff SM : Chapter 53, Eosinophilia and the Hypereosinophilic Syndrome, In Hoffman R (ED.), Hematology : Basic Principles and Practice, 2nd ED., p784, New York, Churchill Livingstone 1995
2. Hardy WR, Anderson RE : The Hypereosinophilic Syndromes. Ann Intern Med 68 : 1220, 1968
3. Weller PF, Bubleby GJ : The Idiopathic Hypereosinophilic Syndrome. Blood 83 : 2759, 1994
4. Flaum MA, Schooley RT, Fauci AS, Gralnick HR : A Clinicopathologic Correlation of the Idio-

- pathic Hypereosinophilic Syndrome. I. Hematologic Manifestations. *Blood* 58 : 1012, 1981
5. Schooley RT, Flaum MA, Gralnick HR, Fauci AS : A Clinicopathologic Correlation of the Idiopathic Hypereosinophilic Syndrome. II. Clinical Manifestations. *Blood* 58 : 1021, 1981
  6. Leiferman KM : Hypereosinophilic Syndrome. *Semin Dermatol* 14 : 122, 1995
  7. 조현찬, 한규성, 김진규, 박명희, 조한익, 김상인 : 과호산구성 증후군에서의 조혈세포생체의 배양 1증례. *대한혈액학회지* 17 : 217, 1982
  8. 임승재, 홍기완, 오현주, 강경구, 한승수, 김광희 : 과호산구성 증후군 1예. *대한혈액학회지* 18 : 227, 1983
  9. 박지혁, 임기권, 최원충, 김형규, 김인선 : 원발성 과호산구성 증후군 1예. *대한내과학회지* 32 : 416, 1987
  10. 이정득, 우제영, 윤영석, 강성구, 방병기, 양기화, 지영희, 심상인 : 특발성 과호산구성 증후군에 병발한 Immunotactoid Glomerulopathy 1예. *대한내과학회잡지* 42 : 714, 1992
  11. 김연선, 안지영, 김휘준, 김순길, 신승호, 백승호, 김창진 : 골수소견상 전골수세포의 증가를 동반한 Idiopathic Hypereosinophilic Syndrome 1예. *대한혈액학회지* 27 : 331, 1992
  12. 함영욱, 김진택 : 특발성 과호산구성 증후군 1례. *알레르기* 13 : 527, 1993
  13. Evans TS, Nesbit R : Eosinophilic Leukemia. Report of a Case with Autopsy Confirmation : Review of the Literature. *Blood* 4 : 603, 1949
  14. Chen HP, Smith HS : Eosinophilic Leukemia. *Ann Intern Med* 52 : 1343, 1960
  15. Pierce LE, Hosseinian AH, Constantine AB : Disseminated Eosinophilic Collagen Disease. *Blood* 29 : 540, 1967
  16. Zuelzer WW, Apt L : Disseminated Visceral Lesions Associated with Extreme Eosinophilia. Pathologic and Clinical Observations on a Syndrome of Young Children. *Amer J Dis Child* 78 : 153, 1949
  17. Wiener MJ, Knights EM, Jr : Loeffler's Endocarditis Parietalis Fibroplastica with Eosinophilia. *Amer Heart J* 53 : 157, 1957
  18. Reeder WH, Goodrich BE : Pulmonary Infiltration with Eosinophilia(PIE Syndrome). *Ann Intern Med* 36 : 1217, 1952
  19. Chusid MJ, Dale DC, West BC, Wolff SM : The Hypereosinophilic Syndrome : Analysis of Fourteen Cases with Review of the Literature. *Medicine* 54 : 1, 1975
  20. Sanderson CJ : Interleukin-5, Eosinophils, and Disease. *Blood* 79 : 3101, 1992
  21. Enokihara H, Kajitani H, Nagashima S : Interleukin-5 Activity in Sera of Patients with Eosinophilia. *Br J Haematol* 75 : 458, 1990
  22. Owen WF, Rothenberg ME, Peterson J, Weller PF, Silberstein D, Sheffer AL, Stevens RL, Soberman RJ, Austin KF : Interleukin-5 and Phenotypically Altered Eosinophils in the Blood of Patients with the Idiopathic Hypereosinophilic Syndrome. *J Exp Med* 170 : 343, 1989
  23. Moqbel R, Hamid Q, Ying S, Barkans J, Hartnell A, Tsicopoulos A, Wardlaw AJ, Kay AB : Expression of mRNA and Immunoreactivity for the Granulocyte/Macrophage Colony-Stimulating Factor in Activated Human Eosinophils. *J Exp Med* 174 : 749, 1991
  24. Kita H, Ohnishi T, Okubo Y, Weiler D, Abrams JS, Gleich GJ : Granulocyte/Macrophage Colony-Stimulating Factor and Interleukin-3 Release from Human Peripheral Blood Eosinophils and Neutrophils. *J Exp Med* 174 : 745, 1991
  25. Gleich G, Adolphson C : The Eosinophilic Leukocyte : Structure and Function. *Adv Immunol*



- 39 : 177, 1986
26. Brockington IF, Olsen EGJ : Loeffler's Endocarditis and Davies' Endomyocardial Fibrosis. *Am Heart J* 85 : 308, 1973
27. Moore PM, Harley JB, Fauci AS : Neurologic Dysfunction in the Idiopathic Hypereosinophilic Syndrome. *Ann Intern Med* 102 : 109, 1985
28. Fauci AS, Harley JB, Roberts WC, Ferrans VJ, Galnack HR, Bjornson BH : NIH Conference. The Idiopathic Hypereosinophilic Syndrome. Clinical, Pathophysiologic, and Therapeutic Considerations. *Ann Intern Med* 97 : 78, 1982
29. Allen JN, Davis WB : State of the Art, Eosinophilic Lung Disease. *Am J Respir Crit Care Med* 150 : 1423, 1994
30. Winn RE, Kollef MH, Meyer JI : Pulmonary Involvement in the Hypereosinophilic Syndrome. *Chest* 105 : 656, 1994
31. Rochester CL : Chapter 74, The Eosinophilic Pneumonias, In Fishman AP (ED.), *Fishman's Pulmonary Diseases and Disorders*, 3rd ED., p1133, New York, McGraw-Hill 1998
32. Parrillo J, Fauci A, Wolff S : Therapy of the Hypereosinophilic Syndrome. *Ann Intern Med* 89 : 167, 1978
33. Slyck EJ, Adamson TC, III : Acute Hypereosinophilic Syndrome : Successful Treatment with Vincristine, Cytarabine, and Prednisone. *JAMA* 242 : 175, 1979