

□ 증 레 □

상기도 폐색을 초래한 기관내 다발성 유두종증 1예

고려대학교 의과대학 내과학교실

이승룡, 김제형, 권영환, 이소라, 이상엽, 이신형,
서정경, 심재정, 조재연, 인광호, 강경호, 유세화

= Abstract =

Tracheal Papillomatosis Causing Upper Airway Obstruction

Sung Yong Lee, M.D., Je Hyeong Kim, M.D., Young Hwan Kwon, M.D.,
So Ra Lee, M.D., Sang Yeub Lee, M.D., Sin Hyung Lee, M.D.,
Jung Kyung Suh, M.D., Jae Jeong Shim, M.D., Jae Youn Cho, M.D.,
Kwang Ho In, M.D., Kyung Ho Kang, M.D., Se Hwa Yoo, M.D.

Department of Internal Medicine, College of Medicine, Korea University, Seoul, Korea

Tracheal papillomatosis is rare. When the disease starts during childhood, it usually appears to be self-limiting if properly managed. In adults, however, the disease sometimes runs a more protracted course with a higher risk of developing cancer. The tumors are derived from the tracheal surface epithelium and tracheal mucous glands and usually grow exophytically. Treatment has traditionally been with repeated endoscopic resection. However, in view of its viral origin, attempts have been made to control the disease with interferon.

A 67 years-old man was presented with exertional dyspnea. He was treated for bronchial asthma at another hospital. There was no improvement in his symptom. He was referred to this hospital, and a bronchoscopic biopsy showed tracheal papillomatosis. He was undergone bronchoscopic laser therapy with symptomatic improvement. (Tuberculosis and Respiratory Diseases 1998, 45 : 876-881)

Key words : Tracheal papillomatosis, Upper airway obstruction, Laser therapy

서 론

기관 종양은 아주 드문 질환으로 전체 종양의 약 0.3%를 차지할 정도로 드문 것으로 되어 있다¹⁾. 그 이유는 명확하진 않지만 아마도 기도내 난류 (turbulent airflow)가 흡입된 발암 물질이 침착하는 것을 막기

때문인 것으로 알려져 있다²⁾. 원발성 기관 종양의 10-20%는 양성 종양이 차지하고 있으며²⁾ 이러한 양성 종양 중 상피 세포에서 발생한 기관 유두종은 성인에서는 드문 양성 종양이지만 영아와 어린이에서는 가장 흔한 기도내 종양이다. 특히 어른에 있어서 후두에 병변이 없이 발생하는 기관 유두종은 아주 드문 질환으

로 40세 이상에서 재발되는 고립성 유두종은 악성으로 변화 가능성이 높은 것으로 되어 있다³⁾.

저자들은 15년전 후두 유두종증 진단 후 수술적 치료를 받은 후에 다시 발생한 기관 유두종 1예를 경험 하였기에 문헌 고찰과 함께 보고하는 바이다.

증 례

환 자 : 남자, 67세

주 소 : 운동성 호흡곤란

현병력 : 평소 건강하던 남자가 50세때 운동시 호흡곤란 있어 타 병원 내원하여 후두의 유두종 진단받고 수술 시행받았던 환자로 5년전 호흡곤란 발생하여 타 병원에서 기관지 천식 추정 진단하에 치료받아오던 중 증상의 호전이 없고 8개월 전부터는 호흡곤란이 점차 심해지고 최근들어 더 악화되어 내원하였다.

과거력 및 가족력 : 17년전 후두 유두종 진단받고 수술 치료 받은 병력있으며 가족력상 특히 사항 없음.

흡연력 : 2-3 갑/일 X 30년, 17년전 금연

이학적 소견 : 내원시 혈압은 140/90mmHg, 맥박 수는 분당 80회, 호흡수는 분당 22회였으며 체온은 36.5°C이었다. 흉부 청진상 흡기시 경부 및 전흉부에서 기도 천명을 관찰되었으며 전반적으로 호흡음은 감소되어 있었다. 복부 검사상 정상 소견을 보였으며 사지 검사상 특별히 곤봉지는 관찰되지않음.

검사실 소견 : 말초 혈액 검사상 적혈구, 백혈구, 혈소판 수는 정상이었다. 생화학 검사, 소변 검사 모두 정상 소견 보였다. 동맥혈 검사는 pH 7.39, PaO₂ 89mmHg, PaCO₂ 32mmHg로 정상 소견을 보였다. 폐기능 검사 중 유량 기량 곡선 (flow volume curve) 상 비정형의 상기도 폐쇄 소견이 관찰되었고, FEV₁은 1.1 L (예측치의 43%), FVC는 3.2 L (예측치의 86%), FEV₁/FVC는 49%였다(Fig. 1A).

흉부 방사선학적 소견 : 내원 당시 단순 흉부 X-선상 기관내 다수의 폴립양의 병변이 희미하게 관찰되는 것이외에 양폐야에 특이 소견 관찰되지 않았다 (Fig. 2). 흉부 전산화 단층 촬영 및 3차원 영상에서 성대

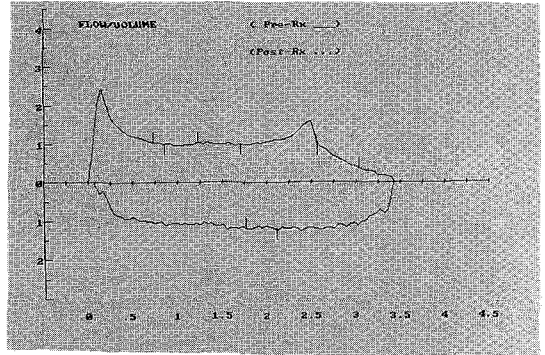



Fig. 1 A) Flow-Volume curve on admission shows relatively fixed obstruction.



B) Flow-Volume curve after laser therapy shows nearly normalized curve.

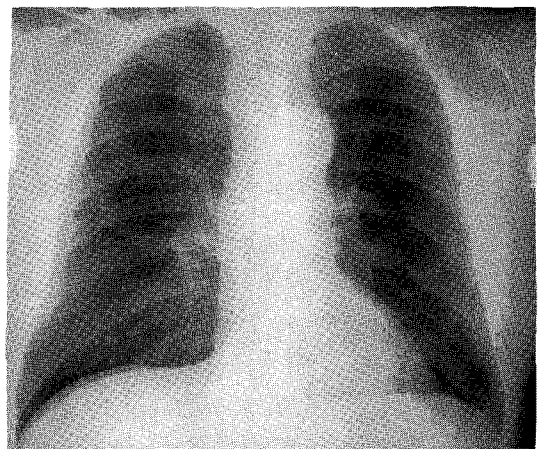


Fig. 2. Chest X-ray shows faintly multiple eccentric polypoid lesions in the trachea.

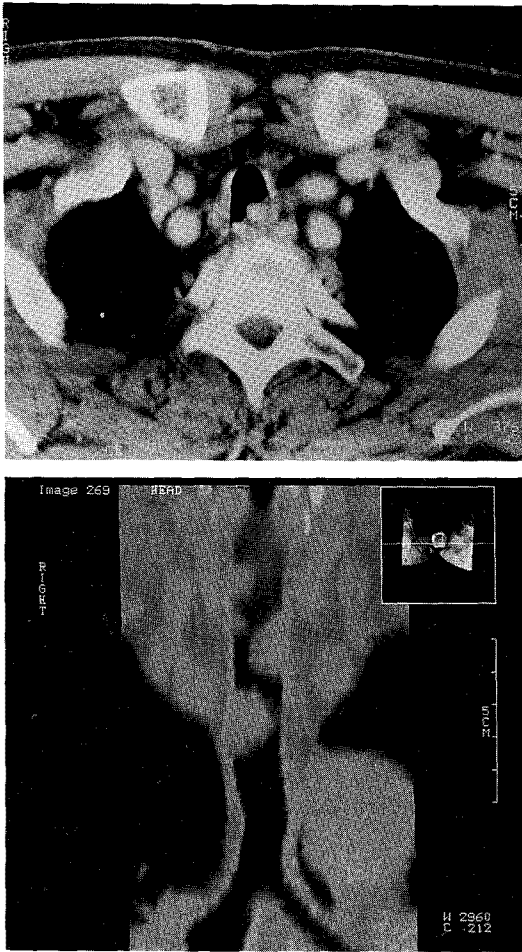


Fig. 3. Chest CT shows multiple fungating mid-tracheal masses in cross sectional(A) and frontal section(B).

하방 3cm 위치로부터 기관내에 다수의 불규칙하면서 fungating하는 종물이 관찰되나 주위 조직에 특별히 림프절 종대 소견은 관찰되지 않았다(Fig 3).

기관지 내시경 소견 : 성대 부위에는 특이 소견 없었으며, 성대 하방 4cm에서부터 기관 분기부 상방 5cm 까지 유두 모양의 작은 점막성 종양이 다수 관찰되고 기관 내경의 40-45% 정도를 폐쇄시켰다. 표면은 부드러운 것으로 다소 불규칙하면서 다양한 크기의 기관내 종양이 관찰 되었다(Fig. 4).

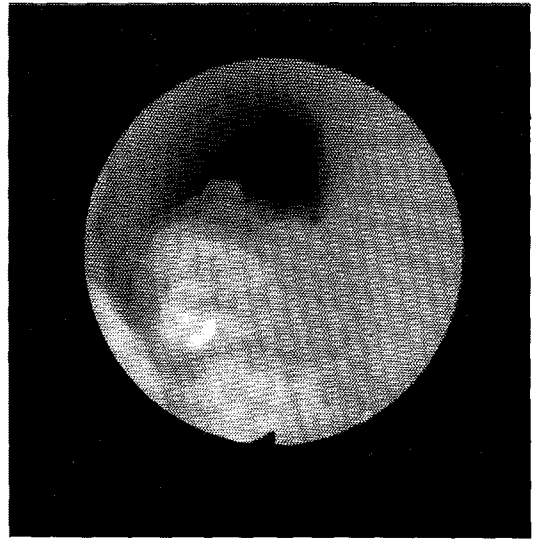


Fig. 4. Fiberoptic bronchoscopy shows small round and irregular mucosal mass.

병리 조직학적 소견 : 기관지경 생검 조직 검사상 유두 모양의 돌기들과 중심부에 혈관핵이 관찰되었으며 유두 모양의 돌기들은 전체적으로 중층 편평 상피 세포 덮여있으면서 경한 이형성을 동반하고 있었다(Fig. 5).
치료 및 경과 : 국소 마취하에 기관지경을 통해 Nd-YAG 레이저 치료를 1회 시행(total energy 1310 J) 후 기관 내 좁아진 부위는 넓어 졌으며 환자는 상당한 자각 증상의 호전을 보였다. 15일 후 다시 2차 레이저 치료를 시행하였다. 그후 시행 한 폐기능 검사에서 폐활량 및 유량 기량 곡선의 호전을 보이고 있어 2년까지 외래 추적 관찰 중이며 폐기능은 그대로 유지 되고 있다(Fig. 1B).

고 찰

원발성 기관 종양의 10-20%를 차지하는 양성 종양은 기원하는 부위에 따라 분류되며²⁾ 이중 기관 상피 세포에서 발생하는 유두종은 1767년 Lieutaud에 의해 처음으로 기관지내 dissected polyp이라고 처음으로 기술되었으며, 그후에 1882년 Siegert에 의해 처음 기관지 유두종(bronchial papilloma) 첫 예가 발

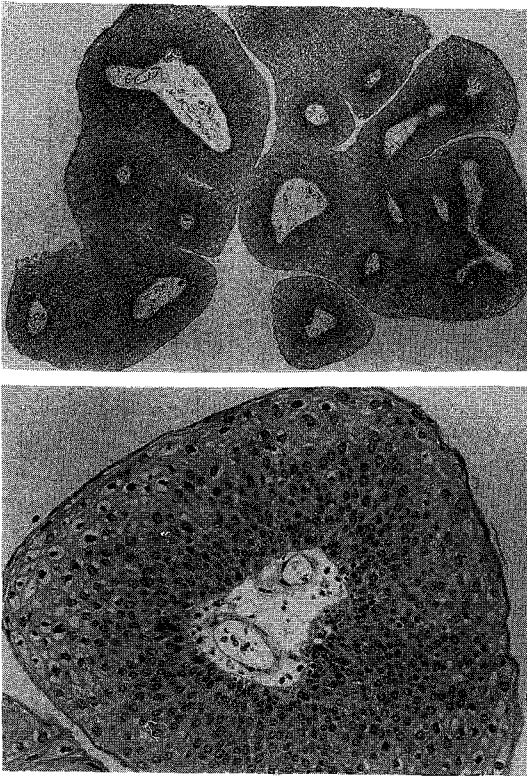


Fig. 5. Tracheal biopsy shows papillary growth of tumor with fibrovascular core in the squamous papilloma of the trachea (H & E, (A) $\times 40$, (B) $\times 400$).

표되었다. Kilian이 *in vivo*에서 처음으로 기관지경을 통해 용종을 진단하였으며 1927년 Syme³⁾이 진단과 치료를 시행한 이후로 이 질환에 대해 많은 연구가 시행되어져 왔다⁴⁾.

기관 유두종은 병인에 따라 크게 다발성 유두종, 고립성 유두종, 염증성 용종으로 분류⁵⁾되나 병리학적으로는 고립성과 다발성의 두가지로 분류된다⁶⁾.

다발성 유두종은 주로 후두에서 발생하며 약 2%에서 기관지에서 발생하는 것으로 되어 있으며 하부 호흡기로 갈수록 발생율은 더 감소하는 것으로 되어 있다. 이러한 병변은 주위로 자라나가기도 하고 치료 후에 재발하기도 하며 또한 저절로 없어지기도 한다⁴⁾. 본 예의 경우 17년전에 후두 유두종 진단받고 치료하

였고 그 후 본원에 내원하여 시행한 기관지 내시경상 후두 내에는 특이한 소견 관찰되지 않고 새로운 병변이 기관지에서 발생하였다. 염증성 용종은 다발성으로 발생하기도 하나 대개 고립성이며 대개 이물질과 같은 자극성의 원인이 만성적으로 지속되면서 기관지내 염증을 유발시켜 풍부한 육아종성 조직의 폴립양의 종물을 형성하게 된다고 한다. 그러나 특징적으로 다른 유두종에 비해 악성 변화를 하지 않는 것으로 알려져 있다⁷⁾. 치료로는 감염에 대한 치료가 우선이며 스테로이드의 치료도 유용한 것으로 되어있다⁸⁾. 고립성 유두종은 대개 40대 이후에 발생하며, 대엽(lobar) 또는 분절(segmental)기관지에서 발생한다. 남성이 여성보다 6배정도 더 많이 발생하는 것으로 되어 있다. 대개 직경이 1.5cm 이하의 크기로 발생하고 흡연력이 있거나 방사선 치료를 받은 경우 편평 상피암으로 악성 변화를 할 가능성이 높아 지속적인 관찰이 필요하다. 저자에 따라 악성화의 가능성이 항상 있기 때문에 가능한 조기에 외과적 절제술을 시행하는 것을 권장하기도 한다⁹⁾.

현재 원인 인자로 Papovaviridae의 종속인 human papilloma virus (HPV)라 추측되고 있을 뿐 명확한 원인 인자가 발견된 것은 없다. HPV는 피부의 사마귀나 생식기의 사마귀, 그리고 자궁 경부의 콘딜로마(condylomata)의 원인균으로 잘 알려져 있는 바이러스로 Syrjanen에 의하면 손상된 기관지 상피 세포에 HPV의 침습에 의해 편평 상피화생(squamous metaplasia)의 과정을 겪게 된다고 한다¹⁰⁾. 또한 침습성 편평 상피 세포암과의 관련성에 대해 보고되고 있다. 조직 표본으로부터 추출된 DNA 검사상 human papilloma virus 6, 11이 증명되고 있으며¹¹⁾ 이에 근거하여 human leukocyte interferon으로 치료를 시행했지만 아직 뚜렷하게 그 효과가 증명된 것은 없다. 하지만 최근 연구에 의하면 유두종을 제거한 후 1년간 인터페론으로 치료한 결과 처음 6개월 동안 유두종의 성장 속도가 감소하였고 재발율을 낮추었다고 한다^{12), 13)}. 따라서 재발성 기관 유두종증으로 여러 번 수술 치료를 받은 환자에게는 이러한 interferon

치료가 권장된다. 임상적인 특징은 재발성 객혈, 만성 감염, 기관 폐쇄로 인한 무기폐, 폐농양, 기관지 확장증이며 환자들이 호소하는 증상 중 가장 흔한 것은 기침, 객담, 객혈, 호흡 곤란 등이다. 또한 호흡 곤란과 천명의 증상으로 인해 간혹 기관지 천식으로 오인되어 치료하다 나중에 발견되는 경우가 있다. 따라서 고령의 흡연자에서 호흡 곤란과 천명이 발생한 경우 기관지 확장제에 반응이 없거나 객혈을 동반한 경우 기관 유두종증을 고려해 보아야 한다. 저자들이 경험한 환자에서도 호흡 곤란과 천명으로 기관지 천식으로 진단 받고 치료해오다 호흡 곤란 증상의 호전없이 점점 더 악화되어 본원 내원하여 기관 내시경상 기관 유두종증을 진단 받은 증례였다.

방사선학적 소견은 다양한 크기의 여러개의 기관내 소결절이 관찰되며 소결절의 크기가 커짐에 따라 낭형 병변을 형성하고 기관지 조영상 채워지지 않는 소견과, 종종 기관지 폐쇄와 유사한 양상을 보이기도 한다. 경부 컴퓨터 단층 촬영이나 3 차원 컴퓨터 촬영상 기관 내부로 형성된 종물을 관찰할 수 있다. 본례의 경우에 있어서도 경부 컴퓨터 단층 촬영과 3 차원 컴퓨터 단층 촬영에서 상대 하방에서 기관 분기부 상방까지 기관 내부로 자라면서 기도 폐쇄를 보이는 병변을 관찰할 수 있었다.

폐기능 검사상 상부 호흡기내에 폐쇄를 일으키기 때문에 1 초간 노력성 호기량에 대한 폐활량의 비가 감소하며 유량 기량 곡선상 호기 및 흡기시 곡선이 편평화되는 고정된 폐쇄형의 곡선 유형을 보이게 된다. 저자들이 경험한 환자의 예에서도 내원 당시 환자의 폐기능 검사 소견상 FEV1이 감소되어 있고 유량 기량 곡선상 비교적 고정된 폐쇄형의 양상을 보였다가 레이저 치료 후에는 1초간 노력성 호기량에 대한 폐활량의 비와 유량 기량 곡선상 크게 호전되었다.

진단은 기관지 내시경 검사하에 생검 조직 검사로 확진할 수 있으며 병리학적 소견은 중층 편평 상피로 덮혀진 부위에 혈관을 포함한 결체 조직의 중심핵으로 구성되어 염증성 용종에서는 특징적으로 만성 염증 세포들의 침윤이 있고 주위 섬유성 간질에 부종성 변화

와 점막하에서 신생혈관의 증식 소견을 보인다. 고령성 유두종은 40세 이후에 재발하는 경우 다형성 (pleomorphism), 유사 분열의 정도, 인접한 간질이나 연결의 침범 양상에 따라 악성 변화의 가능성을 예측할 수 있다.

치료의 궁극적인 목표는 모든 병소의 제거와 동시에 출혈없이 정확하게 병소만을 제거함으로써 후두 및 기관 등의 정상 기능을 그대로 유지시키는데 있으며 재발의 방지에 있다. 최근에 미세 성형술의 발달과 CO₂ 또는 Nd-YAG 레이저 치료를 도입하여 병변 제거에 많은 향상을 가져왔다. 그러나 재발 방지를 위해 여러 가지 치료방법들을 시도하였지만 아직 표준화된 치료 방법은 없는 실정이다.

유두종의 치료는 수술 방법상 성문 하부, 기관 및 기관지 등 접근하기 어려운 부위까지 침범하기 때문에 이들의 제거에 많은 어려움이 있었다. 또한 질환 자체의 재발율이 매우 높으며, 여러 차례의 반복된 수술로 인한 정상 구조의 보존이 어려워 기능상의 문제점이 뒤따라 왔다. 유두종은 일반적으로 혈관 분포가 비교적 풍부하기 때문에 고식적인 수술로 제거할 경우 출혈이 문제가 될 수 있으며 제거시 유두종이 오히려 넓은 호흡기 점막에 퍼져 병소의 확산이 가능하다. 따라서 고식적인 외과적 절제술 보다는 레이저를 이용한 신속한 파괴가 이러한 면에서도 잇점이 있으며 수술 후 상처 치유도 신속한 것으로 되어 있다. 종양 세포를 영하 20℃로 1분간 냉각시켜 제거하는 냉각요법 (cryotherapy)는 영국 및 프랑스에서 일부 시도되고 있는 치료 방법 중 하나이나 아직 그 효과에 대해서는 명확히 밝혀진바 없다¹⁴⁾. 이러한 방법 이외에 소작술 (cauterization), 초음파, 방사선 치료 등이 현재 시행되고 있다. 내과적인 치료로는 호르몬 치료, 항바이러스제 (rivavirin), 항암제, 면역 억제제 등이 있으며 현재 인터페론 치료로 재발율을 낮추려는 연구가 계속 시도되고 있다.

예후는 소아에서 발생한 경우 대개 저절로 치유되거나 어른에 있어서 재발한 유두종의 경우 대개 악성으로 진행하며, 악성으로 진행된 경우 예후가 안좋은 것으

로 되어있고 또한 병변이 폐 실질까지 침범한 경우도 예후가 안좋다고 한다.

요 약

기관지 확장제 등의 치료에도 호전되지 않는 운동성 호흡 곤란을 주소로 내원하여 기관지 내시경, 경부 컴퓨터 단층 촬영상 기관 유두종증 진단 받고 2 차례 레이저 치료를 시행받은 후 호흡 곤란 증상과 폐기능 검사 소견이 호전된 기관 유두종증 1예를 경험하였기에 문헌 고찰과 함께 보고하는 바이다.

참 고 문 헌

1. Rostom AY, Morgan RL : Results of treating primary tumors of the trachea by irradiation. *Thorax* 33 : 387, 1978
2. Hetzel MR : Chapter 35.3, Tracheal Tumors, In RAL Brewis(Ed.) *Respiratory Medicine*, 2nd Ed., p911-912, Philadelphia, SAUNDERS 1995
3. Spencer H, Dail DH, Hrneaud J : Non-invasive bronchial epithelial papillary tumors. *Cancer* 45 : 1486, 1980
4. Barzo P, Molner L, Minik K : Bronchial papillomas of various origins. *Chest* 92 : 132, 1987
5. Drennan JM, Douglas AC : Solitary papilloma of a bronchus. *J Clin Pathol* 18 : 401, 1965
6. Carter D, Eggleston JC : Tumors of the lower respiratory tract. 2nd series, Fascicle 17, p51, Armed Forces Institute of Pathology, Washington, DC
7. Arguelles M, Blanco I : Inflammatory bronchial polyps associated with asthma. *Arch Intern Med* 143 : 570, 1983
8. Berman DE, Wright ES, Edstrom HW : Endobronchial inflammatory polyp associated with a foreign body ; Successful treatment with corticosteroids. *Chest* 86 : 483, 1984
9. Rahman A, Ziment I : Tracheobronchial papillomatosis with malignant transformation. *Arch Intern Med* 143 : 577, 1983
10. Syrjanen KJ : Condylomatous changes in neoplastic bronchial epithelium : Report of a case. *Respiration* 38 : 299-304, 1979
11. Chan SY, Delius H, Halpern AL, Bernarh HU : Analysis of genomic sequences of 95 papillomavirus types : uniting typing, Phylogeny, and Taxonomy. *J Viral* 69 : 3074-3083, 1995
12. Healy GB, Gelber RD, Trowbridge AL, Grundfast KM, Ruben RJ, Price KN : Treatment of recurrent respiratory papillomatosis with human leukocyte interferon. Results of a multicenter randomised clinical trial. *N Engl J Med* 319 : 401, 1988
13. Leventhal BG, Kashima HK, Mounts Pecal : Long term response of recurrent respiratory papillomatosis to treatment with lymphoblastoid interferon alpha-L1. *Papilloma study group. N Engl J Med* 325 : 613, 1991
14. Maiwand MO : Cryotherapy for advanced carcinoma of the trachea and bronchi. *BMJ* 293 : 181, 1986